

Aus der Klinik für Augenheilkunde
Geschäftsführender Direktor: Univ.-Prof. Dr. med. Walter Sekundo
des Fachbereichs Medizin der Philipps-Universität Marburg,

Titel der Dissertation:

Ursachen und Risikofaktoren für erneute
Netzhautablösungen nach Silikonölenentfernung bei
verschiedenen vitreoretinalen Grunderkrankungen

Inaugural-Dissertation zur Erlangung des Doktorgrades der gesamten
Humanmedizin

dem Fachbereich Medizin der Philipps-Universität Marburg

vorgelegt von

Melanie Hundhammer

aus Traunstein

Marburg, 2019

Angenommen vom Fachbereich Medizin der Philipps-Universität Marburg am:

06. Mai 2019

Gedruckt mit Genehmigung des Fachbereichs.

Dekan: Prof. Dr. Helmut Schäfer

Referent: Prof. Dr. Stephan Schulze

Korreferent: Prof. Dr. Hans Hoerauf

1 Inhaltsverzeichnis

1	Inhaltsverzeichnis	3
2	Tabellenverzeichnis	6
3	Abbildungsverzeichnis	7
4	Abkürzungsverzeichnis	8
5	Einleitung	9
5.1	Zielsetzung der Arbeit	9
5.2	Das Auge	10
5.2.1	Allgemeine Anatomie und Physiologie	10
5.2.2	Die Netzhaut	12
5.3	Ablatio retinae	12
5.3.1	Inzidenz und Risikofaktoren der rhegmatogenen Ablatio	14
5.3.2	Therapieoptionen allgemein	14
5.3.3	Pars plana Vitrektomie	15
5.4	Reablatio retinae	16
5.4.1	Inzidenz und Risikofaktoren	16
5.4.2	Reablatio unter Silikonöltamponade	17
6	Methoden	19
6.1	Patienten	19
6.2	Datenerhebung	20
6.3	Untersuchungen und Operationen	21
6.3.1	Funduskopie	21
6.3.2	Visus	21
6.3.3	IOD	22
6.3.4	Operationstechniken	23
6.4	Statistische Auswertung	24
7	Ergebnisse	25
7.1	Patientenzahlen und Vitrektomie-Zahlen	25
7.1.1	Anzahl der Reablationes	26
7.2	Patientenalter, Geschlecht und Augen	26
7.2.1	Alter	26
7.2.2	Geschlechtsverteilung	27
7.2.3	Augenverteilung	28

7.3	Ablatio	28
7.3.1	Diagnosen bei Ablatio.....	28
7.3.2	Intraoperative Befunde bei primärer PpV	29
7.3.3	Therapeutische Maßnahmen während der PpV	33
7.3.4	Silikonölenfernung in der NachOEL Gruppe.....	34
7.4	Reablatio.....	34
7.4.1	Dauer bis zur Reablatio	34
7.4.2	Befunde bei der Reablatio	36
7.4.3	Vergleich mit Ablatio	38
7.4.4	Therapie der Reablatio	41
7.5	Voroperationen	42
7.6	Linienstatus vor Silikonöl und am Ende	43
7.7	IOD.....	44
7.8	Visus	46
7.9	Follow up und Abschlussbefunde	48
7.9.1	Follow up:	48
7.9.2	Endotamponade am Ende.....	49
8	Diskussion	50
8.1	Anzahl der Reablaciones	50
8.2	Dauer bis zur Reablatio.....	51
8.3	Risikofaktoren für eine Reablatio retinae	52
8.3.1	Proliferative Vitreoretinopathie (PVR).....	52
8.3.2	Voroperationen	54
8.3.3	Foramen	55
8.3.4	Glaskörperreste	56
8.4	Visus-Ergebnisse	57
8.5	Limitationen der Studie	58
8.6	Ausblick.....	60
9	Zusammenfassung	62
10	Abstract	64
11	Literaturverzeichnis.....	65
12	Anhang	71
12.1	Verzeichnis der akademischen Lehrer	71

12.2	Danksagung.....	72
------	-----------------	----

2 Tabellenverzeichnis

Tabelle 1 Visus und logMAR	22
Tabelle 2 Visusstufen	22
Tabelle 3 OP-Häufigkeiten von 2010 bis 2015	25
Tabelle 4 Patientenzahlen 2010 bis 2015	25
Tabelle 5 Altersverteilung nach Gruppen	26
Tabelle 6 Verteilung der Augen nach Geschlecht	28
Tabelle 7 Diagnosen bei primärer PpV + Silikonölimplantation	29
Tabelle 8 Intraoperative Befunde NachOEL nach Ablatio Diagnosen	30
Tabelle 9 Intraoperative Befunde UnterOEL.....	32
Tabelle 10 Maßnahmen während PpV	33
Tabelle 11 NachOEL Lokalisation der Reablatio	36
Tabelle 12 NachOEL Befunde bei Reablatio	37
Tabelle 13 UnterOEL Lokalisation der Reablatio.....	37
Tabelle 14 UnterOEL Befunde bei Reablatio.....	38
Tabelle 15 NachOEL Vergleich Ablatio Reablatio	39
Tabelle 16 UnterOEL Vergleich Befunde Ablatio und Reablatio.....	41
Tabelle 17 Voroperationen	42
Tabelle 18 Linsenstatus	43
Tabelle 19 IOD in Gruppe NachOEL	44
Tabelle 20 IOD in Gruppe UnterOEL.....	45
Tabelle 21 Visus Mittelwerte.....	46
Tabelle 22 Endotamponade	49

3 Abbildungsverzeichnis

Abbildung 1 Auswahl der Patienten.....	19
Abbildung 2 Histogramm Altersverteilung NachOEL	27
Abbildung 3 Histogramm Altersverteilung UnterOEL.....	27
Abbildung 4 Geschlechterverteilung je Gruppe	27
Abbildung 5 Diagnosenverteilung bei primärer PpV	29
Abbildung 6 Intraoperative Befunde NachOEL.....	31
Abbildung 7 Intraoperative Befunde UnterOEL	32
Abbildung 8 Maßnahmen während der PpV.....	33
Abbildung 9 Dauer bis zur Ölentfernung in Monaten in Gruppe NachOEL.....	34
Abbildung 10 Zeitliche Verteilung der Reablationes NachOEL.....	35
Abbildung 11 Zeitliche Verteilung der Reablationes UnterOEL	35
Abbildung 12 NachOEL Vergleich Ablatio Reablatio	40
Abbildung 13 UnterOEL Vergleich Ablatio und Reablatio.....	41
Abbildung 14 Linsenstatus	43
Abbildung 15 Visus NachOEL	47
Abbildung 16 Visus UnterOEL.....	48
Abbildung 17 Follow up Dauer	49

4 Abkürzungsverzeichnis

°C *Grad Celsius*
1-2 NHF *1 bis 2 Netzhautforamina*
3+ NHF *3 oder mehr Netzhautforamina*
BCVA *best corrected visual acuity*
BSS *balanced salt solution*
bzw. *beziehungsweise*
ca. *circa*
cpm *counts per minute*
cst *centistoke*
dpt *Dioptrien*
EX *exsudative Ablatio*
FZ *Finger zählen*
g *Gramm*
ggf. *gegebenenfalls*
HBW *Handbewegung erkennen*
IOD *intraokulärer Druck*
LA *linkes Auge*
LS *Lichtschein erkennen*
m *männlich*
M. *Musculus*
Macoff *Makula abgehoben*
MF *Makulaforamen*
mm *Millimeter*
mmHg *Millimeter Quecksilbersäule*
nm *Nanometer*
NachOEL *Reablatio nach Silikonölenfernung*
OP *Operation*
PDVR *Proliferative diabetische Vitreoretinopathie*
PFC *Perflourcarbon*
PpV *pars plana Vitrektomie*
PVD *posterior vitreous detachment*
PVR *Proliferative Vitreoretinopathie*
RA *rechtes Auge*
RH *rhegmatogene Ablatio*
RPE *Retinales Pigmentepithel*
SD *Standartabweichung*
SOR *Silikonölenfernung (silicone oil removal)*
TR *Traktive Ablatio*
UnterOEL *Reablatio unter Silikonöl*
Vgl *Vergleiche*
w *weiblich*
z.B *zum Beispiel*
z.T. *zum Teil*

5 Einleitung

5.1 Zielsetzung der Arbeit

Die Ablatio retinae (Netzhautablösung) gehört zu den schwerwiegendsten ophthalmologischen Notfällen, da sie unbehandelt oder insuffizient behandelt oft zur Erblindung führt (Bechrakis und Dimmer 2018).

Silikonöl als Endotamponade wurde bereits 1962 von Cibis et al. (Cibis et al. 1962) beschrieben, ist später in Kombination mit einer Pars plana Vitrektomie (PpV) über die Jahre weiterentwickelt worden und heute eine Standardtechnik zur Behandlung von komplexen Netzhautablösungen. Trotz guter Erfolgsraten von 85 bis 90% (Feltgen und Walter 2014) treten jedoch immer wieder Fälle auf, in denen es nach der Entfernung des Silikonöls oder bereits unter der Silikonöltamponade zu einer erneuten Ablösung der Netzhaut kommt.

Eine Reablatio führt zu einem schlechteren Visus-Ergebnis, besonders wenn mehrere Operationen zur Behandlung nötig sind (Wickham et al. 2011). Zudem kann jede weitere nicht erfolgreiche Operation die Erfolgsrate für eine erneute Netzhauanlage um bis zu 61% senken (Lam et al. 2008), was die Wichtigkeit einer optimalen Behandlung mit möglichst wenigen Eingriffen betont.

Da bisher nur wenige Studien sich mit der Reablatio nach Silikonölentfernung oder unter Silikonöltamponade befasst haben, soll es Ziel dieser Arbeit sein, die Gründe für eine Reablatio, die möglichen Risikofaktoren und die funktionellen und anatomischen Ergebnisse nach Reablatio zu untersuchen, um daraus Schlüsse für die optimale Behandlung dieses schweren Krankheitsbildes zu ziehen.

5.2 Das Auge

5.2.1 Allgemeine Anatomie und Physiologie

Das Auge gehört zu den fünf Sinnesorganen und hat mit bis zu 80% den größten Anteil an den Sinnesempfindungen des Menschen. Es ist in der Lage, elektromagnetische Wellen der Wellenlänge von ca. 350 bis 750 nm zu Sinneseindrücken zu verarbeiten (Sachsenweger und Klauß 2003, 1, 5).

Der Bulbus oculi (Augapfel) liegt geschützt und eingebettet in der knöchernen Orbita (Augenhöhle), zusammen mit den sechs Augenmuskeln, den Nerven und Blutgefäßen und der Tränendrüse, sowie dem orbitalen Fett- und Bindegewebe. Die Augenlider sind dem Bulbus als mechanischer Schutz vorgelagert und bedecken diesen bei Lidschluss vollständig. (Lang 2014, 32, 298)

Der kugelig geformte Bulbus selbst ist etwa 7,5 g schwer und beim Erwachsenen in axialer Richtung ca. 24 mm lang. Das Auge wird in einen vorderen und hinteren Abschnitt eingeteilt. Zum vorderen Augenabschnitt zählen die Bindehaut, die Hornhaut, die Lederhaut, die Iris und der Ziliarkörper, sowie die Linse. Die Vorderkammer, zwischen Hornhauintrückfläche und Irisvorderfläche gelegen, und die Hinterkammer, zwischen Irisrückfläche, Linse und Glaskörper, befinden sich ebenfalls im vorderen Augenabschnitt. Zum hinteren Abschnitt zählen die Aderhaut, die Netzhaut und der Glaskörper. (Grehn 2012, S. 5–7)

Die Wand des Bulbus oculi ist mehrschichtig aufgebaut. Die Conjunctiva (Bindehaut) umgibt den vorderen Teil des Auges und kleidet auch die Augenlider von innen aus. Ihr Epithel geht am Limbus corneae (Hornhautrand) in das Hornhautepithel über. Sie ist auf der Sklera (Lederhaut) leicht verschieblich und ermöglicht, neben ihrer Schutzfunktion, auch die freie Beweglichkeit des Bulbus. (Damms und Guzek 2014, S. 17–18)

Die transparente Cornea (Hornhaut) ist wie ein Uhrglas am Limbus corneae in die Sklera eingefügt. Sie besitzt mit einer Brechkraft von ca. 43 dpt (Dioptrien) den größten Anteil an der Gesamtbrechkraft des Auges. Zusammen mit der Sklera bildet sie die stabile äußere Hülle des Auges, die Tunica fibrosa. (Dahlmann und Patzelt 2017, S. 3; Damms und Guzek 2014, S. 35)

An der Sklera setzen alle sechs Augenmuskeln an, sie ist derb, bindegewebig und undurchsichtig. Sie bildet am hinteren Augenpol die Lamina cribrosa, durch die die Sehnervenfasern austreten, und im Kammerwinkel das Trabekelwerk und

den Schlemmkanal, von denen aus das Kammerwasser abfließen kann. (Damms und Guzek 2014, S. 35; Lang 2014, S. 122)

Die mittlere Wandschicht ist die Tunica vasculosa bulbi (Gefäßhaut oder Uvea). Sie besteht aus der Iris (Regenbogenhaut), dem Corpus ciliare (Ziliarkörper) und der Choroidea (Aderhaut). Die Iris ist die Blende des Auges; ihre zentrale Öffnung, die Pupille, wird je nach Lichteinfall oder Akkommodation durch den Musculus sphincter pupillae oder den M. dilatator pupillae eng oder weit gestellt. Der Ziliarkörper besteht aus der vorderen Pars plicata und der hinteren Pars plana, die ca. 3,5 bis 4 mm bandförmig hinter dem Limbus corneae liegt und dort in die Choroidea übergeht. Die Pars plicata enthält den Ziliarmuskel und Ziliarfortsätze (Processus ciliares), deren Epithel das Kammerwasser produziert, sowie die Zonulafasern. (Grehn 2012, S. 4–5)

Die Linse (Lens cristallina) ist ein bikonvexer glasklarer Körper und liegt in einer tellerförmigen Grube dem Glaskörper auf. Sie ist über die Zonulafasern mit dem Ziliarkörper und dem M. ciliaris verbunden. Je nach Akkomodationszustand hat sie eine Brechkraft von 10 bis 20 dpt. (Lang 2014, S. 128)

Der Glaskörper (Corpus vitreum) besteht zu 98% aus Wasser und zu 2% aus Kollagen und Hyaluronsäure. Er füllt das Augenninnere hinter der Linse aus und haftet locker an der Rückseite der Linse, der Ora serrata, der peripheren Netzhaut und der Papille an. Er hat eine stabilisierende Funktion und wirkt in intakter Form einer Netzhautablösung entgegen. Mit zunehmendem Alter kondensieren die Kollagenfibrillen, dadurch verflüssigt sich der Glaskörper und hebt sich zunehmend von der Netzhaut ab, dieser Prozess wird als Syneresis bezeichnet. (Sachsenweger und Klauß 2003, S. 239–240)

Die Aderhaut ist sehr gefäßreich und stellt die mittlere Schicht der Bulbuswand dar. Sie ist nach innen durch die Bruch-Membran (Lamina elastica) begrenzt, die an die Netzhaut grenzt. Dahinter liegt eine Schicht mit mittelgroßen (Lamina chorioideocapillaris) und großen Gefäßen (Lamina vasculosa). Sie hält die Temperatur der Netzhaut konstant und ernährt die Photorezeptorschicht und das Pigmentepithel. (Grehn 2012, S. 190)

5.2.2 Die Netzhaut

Die Netzhaut (Retina) ist die innerste Wandschicht des Bulbus und ca. 0,1 bis 0,5 mm dick. Sie entspricht entwicklungs geschichtlich einem vorgeschobenen Teil des Gehirns. Auch ihr Aufbau besteht aus mehreren Schichten: Angrenzend an die Bruch-Membran liegt das retinale Pigmentepithel (RPE), die weiter innen liegenden Schichten werden als neurosensorische Netzhaut bezeichnet. Diese enthält die Photorezeptorschicht mit Stäbchen und Zapfen sowie Bipolar- und Ganglienzellen, deren Axone in der Nervenfaserschicht zur Papille ziehen und dort als Nervus opticus aus dem Bulbus austreten. Die Papille selbst enthält keine Photorezeptoren und projiziert sich als blinder Fleck auf das Gesichtsfeld. Die Membrana limitans interna trennt die Netzhaut als innere Begrenzung vom Glaskörper. (Sachsenweger und Klauß 2003, S. 248)

Im Bereich der Netzhautmitte liegt die Macula lutea (Gelber Fleck), ca. 3,5 mm temporal der Papille. In ihrem Zentrum befindet sich die gefäßlose Netzhautgrube (Fovea centralis) mit einer zentralen Einsenkung. Sie enthält nur Zapfen und ist somit der Ort des schärfsten Sehens. In der Peripherie der Netzhaut befinden sich dagegen mehr Stäbchen. Insgesamt enthält die Netzhaut ca. 120 Millionen Stäbchen für das mesoptische und skotopische Sehen (Dämmerungs- und Nachtsehen) und ca. 6,5 Millionen Zapfen für das photopische Sehen (Tagessehen). Der lichtempfindliche Teil der Retina, die Pars optica retinae, geht an der Ora serrata, an der auch der Glaskörper anhaftet, in den lichtunempfindlichen Teil, die Pars caeca retinae, über. (Lang 2014, S. 224–226)

5.3 Ablatio retinae

Die Ablatio retinae (Netzhautablösung) bezeichnet die Ablösung der neurosensorischen Netzhautschichten vom retinalen Pigmentepithel. Sie wird dadurch begünstigt, dass die neurosensorische Netzhaut dem RPE nur lose aufliegt und nur an Papille und Ora serrata fest mit dem RPE verwachsen ist. (Grehn 2012, S. 210) An den übrigen Stellen sorgen physiologische Kräfte, wie der Pumpmechanismus des RPE, der osmotische Druck der Choroidea und die mechanischen Kräfte der Interphotorezeptor-Matrix für die Adhäsion, diese werden durch Eindringen von Flüssigkeit bei der Ablatio überwunden und es kommt zur Abhebung. (Schachat et al. 2018, S. 1821)

Durch die Abhebung kommt es zu einer Ischämie, da die Blutversorgung durch die Choroidea unterbrochen ist, und längerfristig zu Atrophie und degenerativen Veränderungen. Bei rechtzeitiger operativer Wiederanlage der Netzhaut ist eine Regeneration möglich, wenn jedoch auch die Makula von der Ablatio betroffen ist, bleiben meist Visus-Verschlechterungen zurück. (Ghazi und Green 2002)

Die verschiedenen Formen, zwischen denen bei der Netzhautablösung unterschieden wird, sind die rhegmatogene, die seröse und die traktive Ablatio, allen gemeinsam ist die Ansammlung von subretinaler Flüssigkeit. Zudem können diese auch in verschiedenen Kombinationen auftreten, z.B. die traktionsbedingt-rhegmatogene Ablatio. (Bowling 2017, S. 671; Schachat et al. 2018, S. 1821)

Rhegmatogene Ablatio

Die häufigste Form der Ablatio retinae ist die rhegmatogene (rissbedingte) Ablatio. Durch einen durchgreifenden Netzhautdefekt, z.B. ein Netzhautloch, kann Flüssigkeit in den subretinalen Raum eindringen und so die Abhebung vom RPE verursachen und aufrechterhalten. Beschrieben werden meist runde Löcher (retinal holes), längliche Risse (retinal tears) oder hufeisenförmige Löcher (horseshoe tears). Die Defekte entstehen oft im Rahmen einer umschriebenen vitreoretinalen Traktion bei der hinteren Glaskörperabhebung (posterior vitreous detachment, PVD) oder bei atrophischen Veränderungen der Netzhaut. (Duker et al. 2009, S. 720–723)

Traktive Ablatio

Fibrovaskuläre Stränge oder Membranen im Glaskörper führen durch Kontraktion zu einer Glaskörperabhebung und einer traktiven Ablatio. Diese entstehen im Rahmen von proliferativen Retinopathien wie der proliferativen diabetischen Vitreo-Retinopathie (PDVR), nach retinalen Gefäßverschlüssen oder der Retinopathia praematurorum (Frühgeborenen-Retinopathie), aber auch bei penetrierenden Verletzungen oder bei einer Uveitis (Augustin et al. 2001, S. 754).

Exsudative Ablatio

Bei der exsudativen oder serösen Ablatio akkumuliert subretinale Flüssigkeit, ohne dass Netzhautdefekte oder eine Traktion bestehen. Ursache können z.B. vaskuläre, entzündliche oder auch neoplastische Erkrankungen sein. (Bowling 2017, S. 701)

5.3.1 Inzidenz und Risikofaktoren der rhegmatogenen Ablatio

Risikofaktoren, die eine Ablatio begünstigen können, sind z.B. hohe Myopie, Katarakt-Operationen, Traumata, vitreoretinale Adhäsionen bei hinterer Glaskörperabhebung und degenerative Netzhautveränderungen (Ghazi und Green 2002). Auch genetische Faktoren können eine Rolle spielen, z.B. wird eine familiäre Disposition für rhegmatogene Ablationes beschrieben (Go et al. 2005). Die Inzidenz der Ablatio variiert in der Literatur, es werden Werte von 5,4:100.000 (Ivanisević et al. 2002), 10:100.000 (Lewis 2003) oder auch 14:100.000 (Algvere et al. 1999) angegeben. Am häufigsten tritt eine Ablatio im 6. und 7. Lebensjahrzehnt auf (Bechrakis und Dimmer 2018).

5.3.2 Therapieoptionen allgemein

Es gibt verschiedene Möglichkeiten, um eine Ablatio retinae zu behandeln oder ihr vorzubeugen. Cerclagen, Pars plana Vitrektomie, pneumatische Retinopexie sowie Laserkoagulation, Kryopexie und Retinektomie werden, oft auch in Kombination, entsprechend dem Krankheitsbild dafür eingesetzt.

Laser-Retinopexie

Die Laser-Retinopexie kann zur Behandlung von Rissen und Löchern genutzt werden, sowohl präventiv, um eine Ablatio zu verhindern, als auch im Rahmen der PpV. Es werden verschiedene Laserarten verwendet, z.B. Argonlaser, Kryptonlaser oder Diodenlaser. Die Behandlung kann unter Lokalanästhesie an der Spaltlampe, häufig unter Zuhilfenahme eines Kontaktglases, oder mittels indirekter Ophthalmoskopie durchgeführt werden. Um den Netzhautdefekt herum werden 2 bis 4 Reihen von konfluierenden Laserpunkten gesetzt, um die Netzhaut durch künstliche Vernarbung zu fixieren und eine weitere Rissausdehnung oder das subretinale Eindringen von Flüssigkeit zu verhindern. Bei der Laser-Retinopexie besteht sofort nach Anwendung eine chorioretinale Adhäsion, die nach 7-10 Tagen ihren Maximalwert erreicht. (Duker et al. 2009, 522-523,718)

Kryopexie

Die Kryopexie wird wie die Laser-Retinopexie zur Therapie von Netzhautrissen eingesetzt. Die Behandlung erfolgt in der Regel transkonjunktival, mit der Kryosonde werden bei einer Behandlungstemperatur von ca. -85°C mehrere

konfluierende Kryoherde um den Riss gesetzt. Der volle adhäsive Effekt tritt ca. nach 3 Wochen ein. (Duker et al. 2009, S. 718–719)

Pneumatische Retinopexie

Die pneumatische Retinopexie als minimalinvasives, ambulantes Verfahren findet bei unkomplizierten Netzhautablösungen Anwendung. Eine intravitreale Gasblase, meist Schwefelhexafluorid (SF₆) oder Perfluorpropan (C₃F₈), soll zur Wiederanlage der Netzhaut führen. Die Erfolgsraten sind meist jedoch niedriger als bei eindellenden Operationen und der PpV, diese Methode wird in Deutschland selten angewandt. (Kanski 2012, S. 729–730)

Scleral buckling oder eindellende Verfahren

Mit eindellenden Operationen (scleral buckling) wird versucht, durch Dellung des Augapfels das RPE wieder mit der abgehobenen Netzhaut in Berührung zu bringen und so die Wiederanlage zu erreichen. Dazu wird zunächst der Netzhautriss lokalisiert und dann mit Kryopexie versorgt. Anschließend wird eine radiäre oder limbusparallele Plombe oder eine Cerclage aus Silikon oder Silikonschaumstoff auf die Sklera aufgenäht, dabei sollen die Lochränder zu allen Seiten ausreichend gedellt werden (mindestens 2 mm zu allen Seiten). Die Cerclage wird bei multiplen oder in mehreren Quadranten verteilten Löchern verwendet, bei denen eine Plombe nicht ausreicht. Subretinale Flüssigkeit kann punktiert werden, um eine schnellere Wiederanlage zu erreichen. (Williams und Aaberg 2006; Augustin et al. 2001, S. 749–751)

5.3.3 Pars plana Vitrektomie

Die Pars plana Vitrektomie spielt eine wichtige Rolle bei der Therapie von komplizierten Netzhautablösungen, sowie auch bei vielen anderen Erkrankungen des Auges. Zunächst werden dabei standardmäßig 3 transkonjunktivale Inzisionen angelegt, eine für die Infusionskanüle und zwei weitere als Arbeitszugänge, ggf. werden weitere Zugänge z.B. für externe Lichtleiter angelegt, um das beidhändige Operieren zu ermöglichen. Die Inzisionen werden im Abstand von 4 mm bei phaken und 3,5 mm bei pseudophaken oder aphaken Augen vom Limbus angelegt, durch schräges Einführen des Trokars sind sie meist selbstabdichtend. Es werden Instrumente der Größe 20 Gauge (0,89mm, unter Eröffnung der Bindehaut, heute nur noch selten verwendet) über 23 Gauge (0,6mm) bis 27 Gauge verwendet (0,4mm). Der Operateur hat über ein

binokulares Mikroskop Blick auf den Fundus. Mit einem Saug-Schneide-Gerät (Stripper oder Cutter), der bis zu 18000 cpm rotiert, wird der Glaskörper und auch traktive Membranen zerschnitten und abgesaugt. Um die Netzhaut wieder anzulegen erfolgt die Instillation von Perfluorkarbonen (PFC), auch subretinale Flüssigkeit kann dadurch entleert werden. Netzhautforamina werden mittels Laserretinopexie oder Kryopexie verschlossen. Fibrovaskuläre Membranen können zur besseren Darstellung gefärbt und mit Scheren und Zangen gepeelt werden. Wenn die Netzhaut weiterhin nicht spannungsfrei anliegt, kann eine Retinektomie zur Entlastung nötig sein. Zum Schluss wird entschieden, ob eine Tamponade nötig ist, um die Netzhautanlage zu erhalten. Es gibt dabei verschiedene Optionen: balanced salt solution (BSS), Luft, expandierende Gase oder Silikonöl. Soll die Tamponade länger bestehen als bei Luft und BSS, die im Auge recht schnell resorbiert werden, werden expandierende Gase wie Schwefelhexafluorid (SF_6 , verbleibt 10-14 Tage), Perfluorethan (C_2F_6 , 30-35 Tage) oder Perfluoropropan (C_3F_8 , 55-65 Tage) verwendet. Eine noch längere Tamponadendauer, z.B. bei komplizierten Verläufen, wird mit Silikonöl erreicht, wobei verschiedene Viskositäten Anwendung finden. Dieses wird nach meist ca. 3 Monaten wieder entfernt, kann aber auch länger im Auge belassen werden. (Joussen 2012, S. 68–76)

5.4 Reablatio retinae

Die Reablatio retinae bezeichnet die erneute Netzhautablösung nach erfolgreicher Netzhautanlage, z.B. nach der Entfernung der Silikonöl-Tamponade. Silikonöl sollte nicht dauerhaft im Auge belassen werden, da Komplikationen auftreten können. Unter anderem werden Glaukom, Katarakt und Keratopathie (Casswell und Gregor 1987a; Jonas et al. 1999) beschrieben, die durch die Entfernung des Silikonöls verhindert werden können. Zudem verbessert sich meist auch der Visus nach Silikonölenfernung (Hutton 1994).

5.4.1 Inzidenz und Risikofaktoren

Die in der Literatur für die Reablatio angegebenen Inzidenzen schwanken von 0% (McCuen et al. 1985) bis zu 34% (Flaxel et al. 2000). Die meisten Reablationes treten im ersten Monat nach Silikonölenfernung (silicon oil

removal, SOR) auf, nach 3 bis 5 Monaten sinkt die Wahrscheinlichkeit deutlich (Jonas et al. 1999; Casswell und Gregor 1987b; Falkner 2001; Al-Wadani et al. 2014).

Für die Reablatio wurden verschiedene Risikofaktoren beschrieben:

Die proliferative Vitreoretinopathie (PVR) stellt einen Hauptrisikofaktor dar, dabei kommt es durch epi- oder subretinale Membranen zur Traktion an der Netzhaut. Die PVR kann primär zur Ablatio führen, sie kann bei verschiedenen Erkrankungen, nach rhegmatogener Ablatio, nach anderen Operationen am Auge, nach penetrierenden Verletzungen oder auch idiopathisch auftreten (Kanski 2012, S. 722). Die PVR wird von verschiedenen Autoren als Ursache oder als begünstigend für eine Reablatio nach Silikonölenentfernung angegeben. (Dhalla et al. 2016; Choudhary et al. 2012; Goezinne et al. 2007).

Das Risiko für eine Reablatio erhöht sich auch, wenn bereits mehrere Operationen am Auge vorgenommen wurden (Scholda et al. 2000).

Die unvollständige Entfernung der Glaskörperbasis, an der erneut eine Traktion entstehen kann, und eine Glaskörperblutung in der ersten Woche nach SOR werden ebenso von Teke et al. als Risikofaktoren beschreiben, auch bei Augen mit hoher Myopie und mit Riesenrissen als primäre Ablatio-Ursache treten Reablationes häufiger auf (Teke et al. 2014).

Die Verbleibedauer des Öls hat ebenso wie die Operationstechnik bei der Entfernung des Silikonöls keinen statistisch signifikanten Einfluss auf die Wahrscheinlichkeit einer Reablatio (Nagpal et al. 2012; Jonas et al. 2001; Teke et al. 2014)

5.4.2 Reablatio unter Silikonöltamponade

Neben der Reablatio nach Silikonölenentfernung treten auch Fälle auf, bei denen die Reablatio stattfindet, während das Silikonöl noch im Auge ist. Die Inzidenz dafür schwankt von 11,1% bis 77% (Sharma et al. 2002; Scholda et al. 2000). Als Hauptursache werden PVR-Reaktionen beschrieben, sie treten in bis zu 80% der Fälle von Reablationes unter Silikonöl auf. Besonders eine anteriore PVR scheint begünstigend für eine Reablatio zu sein (Kapran et al. 2018). Eine andere Ursache neben der PVR-Beteiligung stellen Netzhautlöcher dar, die nicht ausreichend vom Silikonöl tamponiert werden und aus denen weiter Flüssigkeit austritt. Sharma et al. beschreiben hierfür eine Inzidenz von 16,9% (Sharma et

al. 2002), bei Darwish et al. sind es 18% (Darwish 2014). Auch eine intrinsische Kontraktion der Retina kann zur Reablatio unter Silikonöl führen (Sharma et al. 2002).

6 Methoden

6.1 Patienten

In dieser retrospektiven Studie wurden Patienten untersucht, bei denen im Zeitraum von 01.01.2010 bis 31.12.2015 in der Universitäts-Augenklinik der Philipps-Universität Marburg aufgrund einer Ablatio retinae eine Pars plana Vitrektomie mit Silikonölendotamponade durchgeführt wurde und die im weiteren Verlauf eine Reablatio erlitten.

Anhand der OP-Bücher wurden alle Pars plana Vitrektomien ermittelt. Von diesen wurden die Fälle herausgesucht, in denen Silikonöl als Endotamponade benutzt wurde und anschließend davon die Fälle, in denen die PpV-Operation mit Silikonöl-Implantation aufgrund einer Ablatio retinae durchgeführt wurde.

Bei allen Fällen mit Silikonöltamponade aufgrund einer Ablatio wurde nun nach Fällen von Reablationes gesucht, unterteilt in die Gruppen *Reablatio nach Silikonölentfernung (NachOEL)* oder *Reablatio unter Silikonöltamponade (UnterOEL)*.

Die Fälle, in denen sowohl eine Reablatio unter Öl als auch nach Öl-Entfernung stattfand, wurden in der Gruppe mit Reablatio unter Öl ausgewertet, da diese zuerst auftrat. (Vgl. Abbildung 1)

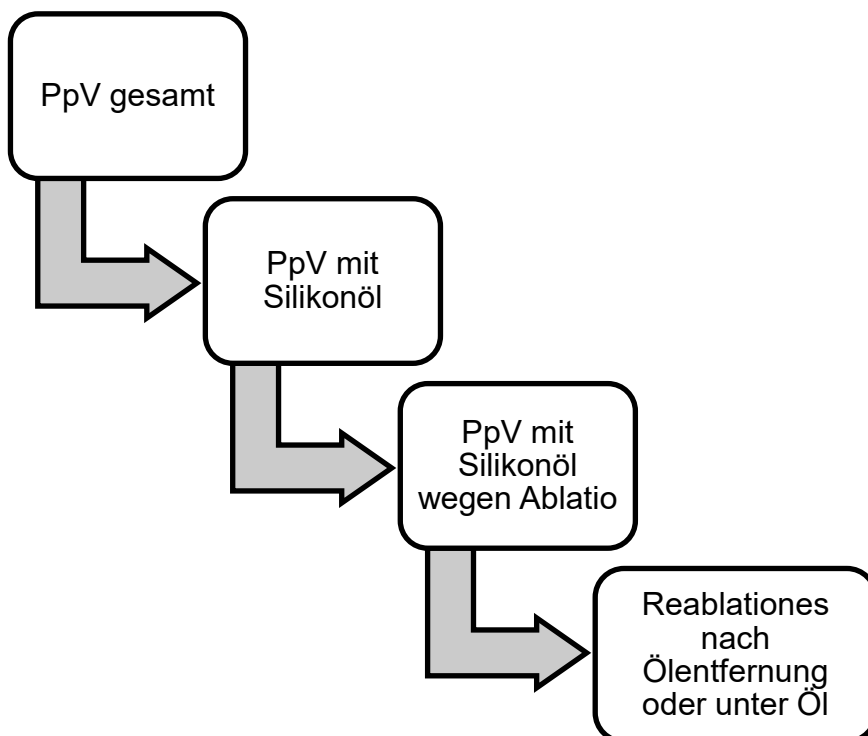


Abbildung 1 Auswahl der Patienten

6.2 Datenerhebung

Bei den Fällen mit Reablatio unter Silikonöltamponade oder nach Öl-Entfernung wurden mittels eines Erhebungsbogens folgende Daten aus den OP-Berichten, Untersuchungsbefunden und Arztbriefen aus der elektronischen Patientenakte im Orbis-Patientenverwaltungsprogramm erhoben und mit Microsoft Office Excel 2010 als Tabelle festgehalten:

- Patientenidentifikationsnummer
- Geburtsdatum
- Geschlecht (w/m)
- Auge (LA/RA)
- Indikation für die PpV mit Silikonölimplantation, z.B. PVR-Ablatio
- Operationsdatum
- Intraoperative Befunde
- Zusatzmaßnahmen während der OP, z.B. Kryopexie
- Vor-OPs am Auge
- Datum der Silikonölentfernung
- Substanz, die nach Öl-Entfernung ins Auge eingegeben wurde
- Datum der Reablatio
- Befund bei Reablatio
- Substanz im Auge zum letzten Untersuchungszeitpunkt
- Intraokulärer Druck (IOD) vor und nach Silikonölimplantation, sowie zum letzten Untersuchungszeitpunkt
- Bestkorrigierter Visus (BCVA) vor und nach Silikonölimplantation, sowie zum letzten Untersuchungszeitpunkt
- Linsenstatus vor und nach Silikonölimplantation, sowie zum letzten Untersuchungszeitpunkt (phak/aphak/pseudophak)
- Komplikationen während der Behandlung
- Follow up Zeit

Aus dem Geburtsdatum wurde das Alter der Patienten zum Zeitpunkt der PpV mit Öl-Implantation bestimmt. Der Zeitraum von der PpV mit Öl-Implantation bis zur Öl-Entfernung wurde als Dauer der Silikonölentamponade im Auge festgehalten. Als Dauer bis zur Reablatio wurde der Zeitraum von Ölentfernung

bis zur Reablatio, oder bei Reablatio unter Öl von Öl-Implantation bis Reablatio bestimmt. Als Follow up Zeit wurde der Zeitraum von der Reablatio bis zur letzten dokumentierten Untersuchung der Patienten bestimmt.

Als Ausschlusskriterium galt die primär nicht vollständige Netzhautanlage nach der PpV mit Silikonölimplantation.

6.3 Untersuchungen und Operationen

6.3.1 Funduskopie

Für die Untersuchung des hinteren Augenabschnitts und der Netzhaut wurde zur Pupillenerweiterung standardmäßig Tropicamid 0,5%, Phenylephrin 10% oder Cyclopentolat 1% verwendet. Die Untersuchung des Fundus wurde als Spaltlampenmikroskopie mit einer 78 dpt Konvexlinse und die der Peripherie mit einem binokulären indirekten Ophthalmoskop mit einer 28 dpt Konvexlinse durchgeführt. Alle Funduskopiebefunde wurden in der Patientenakte dokumentiert und mit dem intraoperativen Befund zur Auswertung analysiert.

6.3.2 Visus

Die Visus-Bestimmung erfolgte mit Hilfe von Optotypen auf einem Sehzeichenprojektor in 5 Meter Entfernung. Falls der Patient nicht in der Lage war, die Optotypen in dieser Entfernung zur erkennen, wurde die Untersuchung mit einer Sehzeichentafel in der Entfernung von einem Meter durchgeführt. Bei noch geringerem Visus wurde in Finger zählen (FZ), Handbewegungen erkennen (HBW) und Lichtschein erkennen (LS) unterschieden. Ein Auge war bei der Untersuchung stets abgedeckt.

Für die Studie wurden jeweils die Visus-Werte vor der Silikonölimplantation, nach der Implantation und zum letzten dokumentierten Untersuchungszeitpunkt als Endwert erhoben. Zur statistischen Analyse wurde der Visus-Wert in den logMAR-Visus umgerechnet (vgl. Tabelle 1). Zu besseren Vergleichbarkeit wurden die logMAR-Werte in Sehkraft-Gruppen nach der Definition der ICO und dem ICD9-CM eingeteilt. (International Council of Ophthalmology (ICO)) (vgl. Tabelle 2).

Visus	Visus (typische Angaben)	Andere Visusangaben	logMAR
0,008		LS	2,1
0,01	0,01	HBW	2
0,0125	0,012	FZ	1,9
0,0158	0,016		1,8
0,0199	0,02		1,7
0,0251	0,025		1,6
0,0316	0,03	1/35	1,5
0,0398	0,04	1/25	1,4
0,0501	0,05	1/20	1,3
0,0631	0,063		1,2
0,0794	0,08		1,1
0,1	0,1		1
0,1259	0,125		0,9
0,1584	0,16		0,8
0,1995	0,2		0,7
0,2511	0,25		0,6
0,3162	0,32		0,5
0,3981	0,4		0,4
0,5011	0,5		0,3
0,6309	0,63		0,2
0,7943	0,8		0,1
1	1		0

Tabelle 1 Visus und logMAR

logMAR	Stufe
-0,3 bis 0,5	Keine/leichte Beeinträchtigung
0,6 bis 0,9	Mittelschwere Beeinträchtigung
1,0 bis 1,3	Schwerwiegende Beeinträchtigung
1,4 bis 1,7	Hochgradige Beeinträchtigung
1,8 bis 2,1	Blindheit

Tabelle 2 Visusstufen

6.3.3 IOD

Der intraokuläre Druck (IOD) wurde in den Untersuchungen standardmäßig mit der Applanationstonometrie nach Goldmann bestimmt, auch hier wurden zur Verlaufsbeurteilung die Werte vor und nach Silikonölimplantation und zur letzten Untersuchung bestimmt.

6.3.4 Operationstechniken

PpV und Silikonöl Implantation:

Die PpV wird standardmäßig als 3 Port-Vitrektomie in Allgemeinanästhesie durchgeführt. Nach sterilem Abdecken und Desinfektion des OP-Gebietes und nach konjunktivaler Inzision erfolgt die Anlage von 3 Sklerotomien, jeweils 3,5 mm hinter dem Limbus, temporal, nasal und temporal oben. Daraufhin werden über 23 Gauge Trokare die Infusionskanüle und das Vitrektom sowie die Lichtquelle eingebracht. Es wird während des Eingriffes balancierte Salzlösung (BSS) zur Aufrechterhaltung des intraokularen Drucks infundiert. Unter vorgeschaltetem Biom erfolgt nun die Vitrektomie zentral und peripher, dort unter indirekter und / oder direkter Beleuchtung und skleraler Dellung, bis der gesamte Glaskörper entfernt ist. Falls epiretinale oder PVR Membranen vorliegen, werden diese mit einer Peelpinzette gepeelt, sofern nötig wird eine Retinektomie durchgeführt. Im Anschluss wird Perflourcarbon ins Auge eingegeben um die Netzhaut anzulegen und subretinale Flüssigkeit zu drainieren. Dann erfolgt, je nach Befund, die Laserretinopexie und/oder die Kryopexie zum Verschluss der Netzhautforamen. Anschließend wird das PFC durch Luft ersetzt und dann 5000 cst. Silikonöl eingegeben, bis der Glaskörperraum gefüllt ist. Abschließend werden die Instrumente und Trokare entfernt und die Sklerotomien durch Druck oder Naht verschlossen. Die Bindehaut wird ggf. verschlossen und ein Augenverband angelegt.

Cerclage:

Wenn auf Grund des Netzhautbefundes eine zusätzliche Cerclage nötig ist, wird diese so angebracht, dass eine gute Dellung über dem Netzhautloch entsteht. Es werden Silikonschwamm-Cerclagen verwendet (LABTICIAN ophthalmics™ Retinal Implants Silicone Round Sponge, 4mm x 2,5mm, in der Regel mit einer Länge von 68mm).

Kataraktoperation: Falls im Rahmen der PpV auch ein Linsenersatz geplant ist, wird dieser vor der Vitrektomie durchgeführt. Dazu wird bei 12 Uhr ein Zwei-Stufen-Clear-Cornea-Schnitt gesetzt, sowie Paracentesen bei 3 und 9 Uhr. Anschließend erfolgt unter Visokoelastikumschutz die Kapsulorhexis und die Hydrodissektion und Phakoemulsifikation der Linse und Divide-and-Conquer Technik. Die Hinterkapsel und die Innenseite der Vorderkapsel werden poliert. Dann wird die Hinterkammerlinse in den Kapselsack implantiert. Zum Schluss

wird das Viskoelastikum abgesaugt, die Paracentesen werden hydriert und es erfolgt eine Dichtigkeitsprüfung.

Silikonölentfernung:

Die Silikonölentfernung erfolgt über eine Sklerotomie nasal oder temporal oben, 3,5 mm hinter dem Limbus, außerdem wird eine Sklerotomie temporal unten für die Infusionskanüle angelegt. Die Instrumente werden über 23 Gauge Trokare in das Auge eingebracht und das Silikonöl wird unter gleichzeitiger Infusion mit BSS vollständig abgesaugt. Zum Schluss werden die Sklerotomien über Druck oder Naht verschlossen.

Die Re-Operation bei Reablatio wird analog der PpV durchgeführt, je nach Befund werden die nötigen Maßnahmen zur Wiederanlage der Netzhaut ergriffen.

6.4 Statistische Auswertung

Die statistische Auswertung der Daten erfolgte mit dem Statistik Programm IBM SPSS Statistics (Version 25.0.0.1 für Windows 10).

Deskriptive Statistiken wurden mit Mittelwert und Standardabweichung (SD) für normverteilte Variablen angegeben.

Der Vergleich der Mittelwerte für zwei nicht voneinander abhängige Gruppen, die normverteilt waren, erfolgte mit dem t-Test für nicht verbundene Stichproben, es wurde zweiseitig getestet. Zur Überprüfung von Unabhängigkeit der Variablen in einer Kontingenztafel wurde der Exakte Test nach Fisher verwendet. Als Alphafehler wurde 5% vorausgesetzt, das heißt Werte von $p < 0,05$ wurden als signifikant betrachtet.

Eine kostenlose statistische Beratung durch das Institut für Medizinische Biometrie und Epidemiologie wurde für die Auswertung in Anspruch genommen.

7 Ergebnisse

7.1 Patientenzahlen und Vitrektomie-Zahlen

Insgesamt wurden für den Zeitraum vom 01.01.2010 bis zum 31.12.2015 in den OP-Büchern 2232 Pars plana Vitrektomien in der Augenklinik der Universität Marburg vermerkt. Von diesen wurde bei 413 Augen Silikonöl als Endotamponade verwendet. In 275 Fällen davon war der Grund für die Vitrektomie mit Silikonöl-Implantation eine Ablatio retinae. 252 Operationen wurden zur Silikonölfentfernung durchgeführt (vgl. Tabelle 3).

Jahr	2010	2011	2012	2013	2014	2015	Summe
Vitrektomie gesamt.	349	385	308	362	385	443	2232
Vitrektomie + Öl in	74	65	45	63	72	94	413
Vitrektomie + Öl in bei	43	41	33	43	49	66	275
Ablatio retinae							
Vitrektomie + Öl ex	48	50	31	32	41	50	252

Tabelle 3 OP-Häufigkeiten von 2010 bis 2015

207 Patienten wurden mehrfach in diesem Zeitraum in den OP-Büchern aufgeführt, sie erhielten also mehrere Operationen mit Silikonöl-Implantation und/oder Explantation. 139 Patienten erhielten nur die Silikonöl-Implantation, bei 54 Patienten fand nur die Silikonölfentfernung statt. Insgesamt wurden also von 2010 bis 2015 bei 403 Patienten eine PpV mit Öl Implantation oder Explantation durchgeführt (vgl. Tabelle 4)

Patientenzahlen	Anzahl
mehrfach aufgeführt	207
nur mit Öl Implantation	139
nur mit Öl Entfernung	54
Patienten gesamt	403

Tabelle 4 Patientenzahlen 2010 bis 2015

7.1.1 Anzahl der Reablationes

Von den 275 Vitrektomien mit Silikonölimplantation bei Ablatio retinae kam es insgesamt 43 Fällen (15,6%) zu Reablationes, in 22 Fällen (8%) davon zu einer Reablatio nach Silikonölenfernung und in 21 Fällen (7,6%) zu einer Reablatio unter Silikonöltamponade.

Bei 4 Patienten trat eine Reablatio unter Öl sowie nach späterer Öl-Entfernung auf, diese wurden bei den 21 Patienten der UnterOEL Gruppe mit ausgewertet. Die erneute Reablatio-Rate bei Patienten mit Reablatio unter Öl liegt also bei 19% (4/21).

7.2 Patientenalter, Geschlecht und Augen

7.2.1 Alter

Die Patienten in der Gruppe mit einer Reablatio nach Öl-Entfernung (NachOEL) waren im Mittel 61,9 Jahre (+/- 18,5 Jahre SD) alt, die Altersspanne reichte von 25 bis 88 Jahre (vgl. Abbildung 2). Die Frauen der Gruppe waren durchschnittlich 60,8 Jahre (+/- 20,3 Jahre SD) und die Männer durchschnittlich 62,8 Jahre (+/- 17,8 Jahre SD) alt (vgl. Tabelle 5).

In der Gruppe mit einer Reablatio unter Öl (UnterOEL) lag der Mittelwert des Alters bei 61,7 Jahren (+/- 17,1 Jahre SD), die Altersspanne reicht von 31 bis 81 Jahre (Vgl. Abbildung 3). Die Frauen waren im Mittel 67,4 Jahre (+/- 13,3 Jahre SD) alt, die Männer durchschnittlich 57,3 Jahre (+/- 18,8 Jahre SD) alt (vgl. Tabelle 5).

Der Vergleich der Mittelwerte des Alters in den beiden Gruppen ($p=0,965$) und nach Geschlechtern ($p=0,482$) ergaben keine signifikanten Unterschiede.

	Geschlecht	Mittelwert	SD	Maximum	Minimum
NachOEL	männlich	62,8	17,8	25	88
	weiblich	60,8	20,3	27	80
UnterOEL	männlich	57,3	18,8	31	80
	weiblich	67,4	13,3	46	81

Tabelle 5 Altersverteilung nach Gruppen

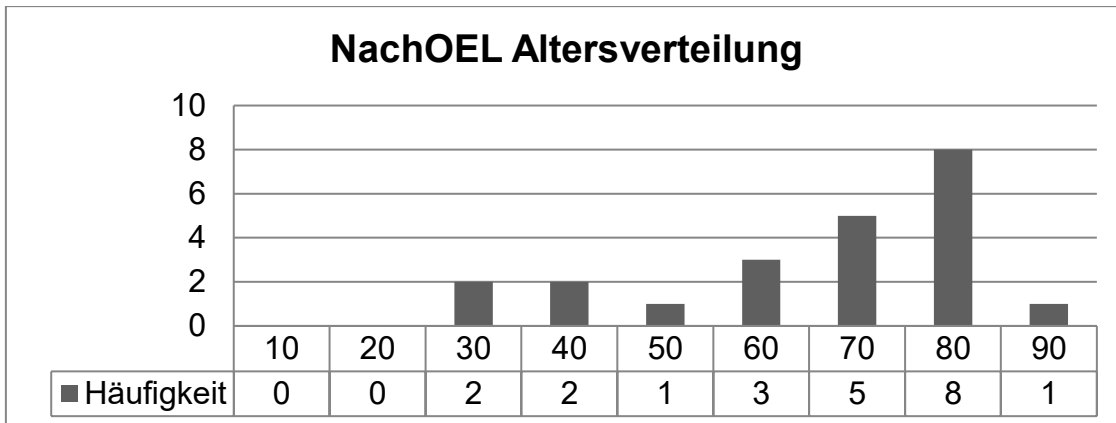


Abbildung 2 Histogramm Altersverteilung NachOEL

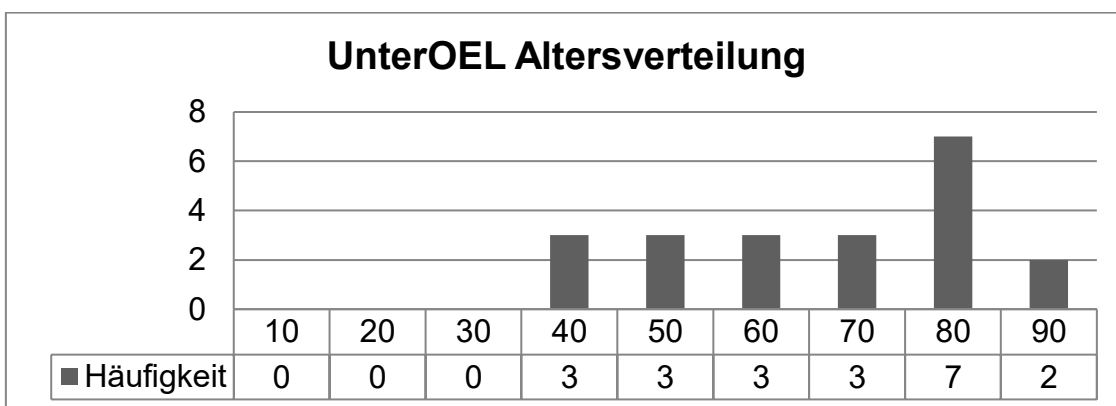


Abbildung 3 Histogramm Altersverteilung UnterOEL

7.2.2 Geschlechtsverteilung

In der NachOEL-Gruppe waren 12 männliche (54,5%) und 10 weibliche (45,5%) Patienten, in der UnterOEL-Gruppe waren es 12 männliche (57,1%) und 9 weibliche (42,9%) Patienten (vgl. Abbildung 4).

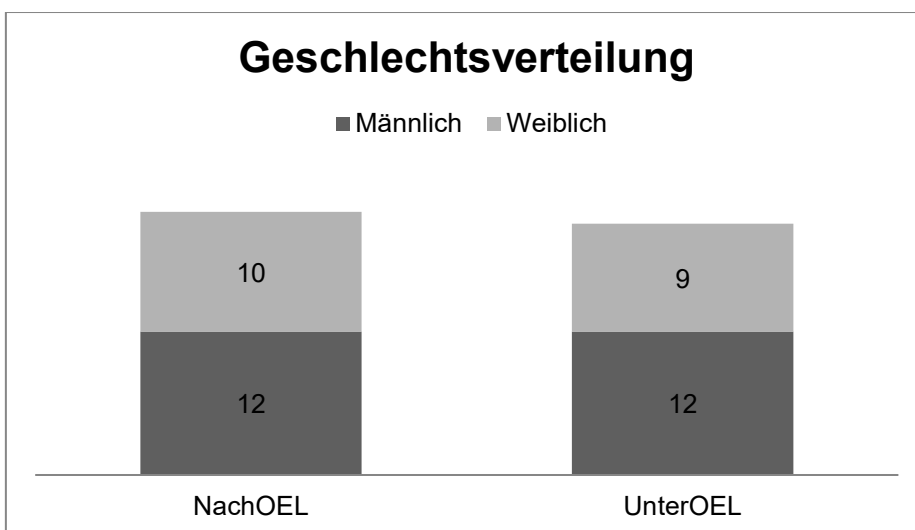


Abbildung 4 Geschlechterverteilung je Gruppe

7.2.3 Augenverteilung

Es wurden 14 linke und 8 rechte Augen in der NachOEL-Gruppe untersucht. Die linken Augen verteilten sich auf 8 männliche und 6 weibliche Patienten, die rechten Augen auf je 4 männliche und weibliche Patienten.

In der UnterOEL Gruppe wurden 10 linke und 11 rechte Augen untersucht, davon waren bei den linken Augen je 5 männliche und weibliche Patienten und bei den rechten Augen 7 männliche und 4 weibliche Patienten. (Vgl. Tabelle 6)

	Geschlecht	Linkes Auge	Rechtes Auge
NachOEL	Männlich	8	4
	Weiblich	6	4
	Summe	14	8
UnterOEL	Männlich	5	7
	Weiblich	5	4
	Summe	10	11

Tabelle 6 Verteilung der Augen nach Geschlecht

7.3 Ablatio

7.3.1 Diagnosen bei Ablatio

Aufgrund folgender Diagnosen wurde bei der Ablatio die Indikation zur PpV mit Silikonölimplantation gestellt (vgl. Tabelle 7 und Abbildung 5):

In der Gruppe NachOEL wurde die PpV mit Silikonölimplantation in 11 Augen (50%) wegen einer Ablatio retinae durch Bildung von PVR-Membranen durchgeführt. In 4 Augen (18,2%) war eine rhegmatogene Ablatio (RH) der Grund, in 3 Augen (13,6%) eine exsudative Ablatio (EX) und in 2 Augen (9,1%) eine traktive Ablatio (TR), bei einem von diesen beiden durch PDVR. In je einem Auge (4,5%) führte eine Ablatio mit Makulaforamen (MF) und ein Trauma zur Ablatio.

In der UnterOEL-Gruppe gab es 9 Augen (42,9%) mit einer PVR-Ablatio, 8 Augen (38,1%) mit einer traktiven Ablatio, davon 6 Fälle durch PDVR. Bei 2 Augen (9,5%) wurde eine rhegmatogene Ablatio diagnostiziert. Bei je einem Auge (je 4,8%) war eine exsudative Ablatio und ein Trauma die Ursache. Ablationes bei Makulaforamen wurden in dieser Gruppe nicht beobachtet.

Diagnosen bei Ablatio (primäre PpV + Silikonölimplantation):

	NachOEL	UnterOEL
PVR-Ablatio	11 (50%)	9 (42,9%)
Rhegmatogene Ablatio	4 (18,2%)	2 (9,5%)
Exsudative Ablatio	3 (13,6%)	1 (4,8%)
Traktive Ablatio	2 (9,1%)	8 (38,1%)
• Davon PDVR	1 (4,5%)	6 (28,6%)
Ablatio mit MF	1 (4,5%)	0 (0%)
Trauma	1 (4,5%)	1 (4,8%)

Tabelle 7 Diagnosen bei primärer PpV + Silikonölimplantation

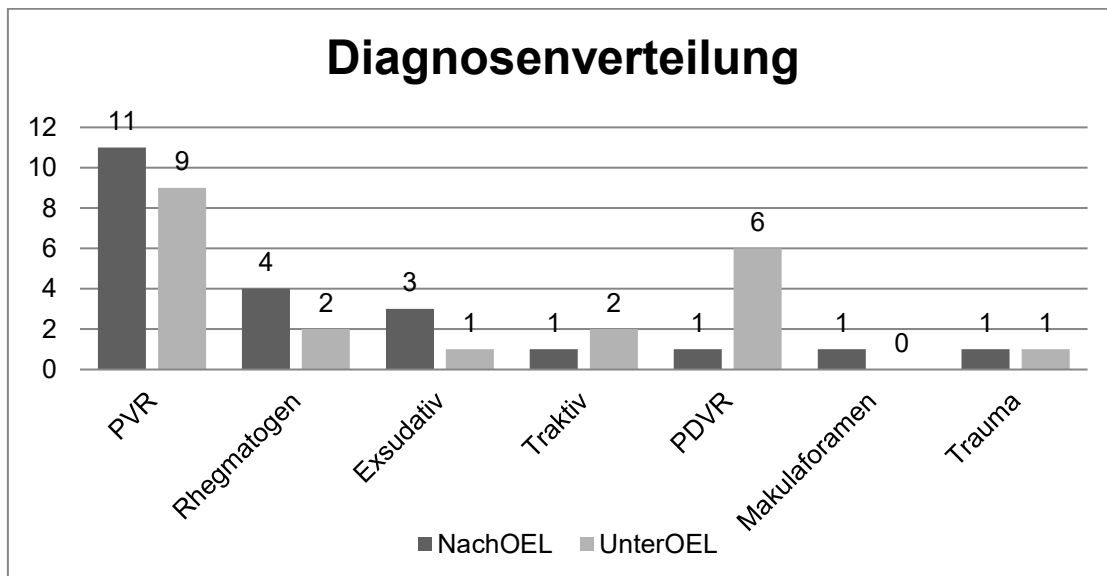


Abbildung 5 Diagnosenverteilung bei primärer PpV

7.3.2 Intraoperative Befunde bei primärer PpV

Folgende Befunde wurden intraoperativ bei der primären PpV erhoben:

In der NachOEL Gruppe wurde ein Patient extern operiert, von diesem lagen keine Daten vor.

In den anderen 21 Augen wurden folgende intraoperativen Befunde erhoben:

In einem Fall wurde eine komplette Netzhauablösung beschrieben, die im Rahmen einer rhegmatogenen Ablatio aufgetreten ist.

In insgesamt 17 Augen wurden Netzhautforamina identifiziert. In 11 Fällen wurden ein bis zwei Foramen beschrieben (1-2 NHF), diese in 6 Augen bei PVR-Ablationes, in 2 Augen bei primär exsudativen Ablationes und je in einem Auge bei einer rhegmatogenen Ablatio, einer primär traktiven Ablatio und einer Trauma-Ablatio.

In 6 Fällen wurden 3 oder mehr Foramina beschrieben (3+ NHF), diese Fälle verteilten sich mit je 3 Augen auf rhegmatogene und PVR-Ablationes.

Makulaforamen wurden in 3 Fällen beschrieben, 2 davon bei PVR-Ablationes und einer bei einer Ablatio mit Makulaforamen.

Die Makula war in insgesamt 5 Fällen abgehoben, 3 Fälle davon waren PVR-Ablationes und 2 Fälle rhegmatogene Ablationes.

Traktive Membranen wurden in 11 Augen identifiziert, davon in 10 Augen mit PVR-Ablatio und in einem Auge mit traktiver Ablatio.

Glaskörperblutungen lagen bei einer PDVR-, einer rhegmatogenen, einer exsudativen und einer traumatisch bedingten Ablatio vor. (Vgl. Tabelle 8 und Abbildung 6)

Gruppe NachOEL								
Diagnose (N*)/ Befund	PVR (11)	RH (4)	EX (3)	TR (1)	PDVR (1)	Trauma (1)	MF (1)	Gesamt
Total Ablatio	-	1	-	-	-	-	-	1
NHF 1-2	6	1	2	1	-	1	-	11
NHF 3+	3	3	-	-	-	-	-	6
Makulaforamen	2	-	-	-	-	-	1	3
Makula off	3	2	-	-	-	-	-	5
Traktive Mem.	10	-	-	1	-	-	-	11
Glaskörperb.	-	1	1	-	1	1	-	4

Tabelle 8 Intraoperative Befunde NachOEL nach Ablatio Diagnosen

(Legende: N=Anzahl, PVR= PVR-Ablatio, RH= rhegmatogene Ablatio, EX= exsudative Ablatio, TR= traktive Ablatio, PDVR= PDVR-Ablatio, Trauma= Ablatio nach Trauma, MF= Makulaforamen, NHF1-2 =ein oder zwei Foramen, NHF3+= drei und mehr Foramen, Makula off = Makula abgelöst, Traktive Mem. = traktive Membranen, Glaskörperb. = Glaskörperblutung)

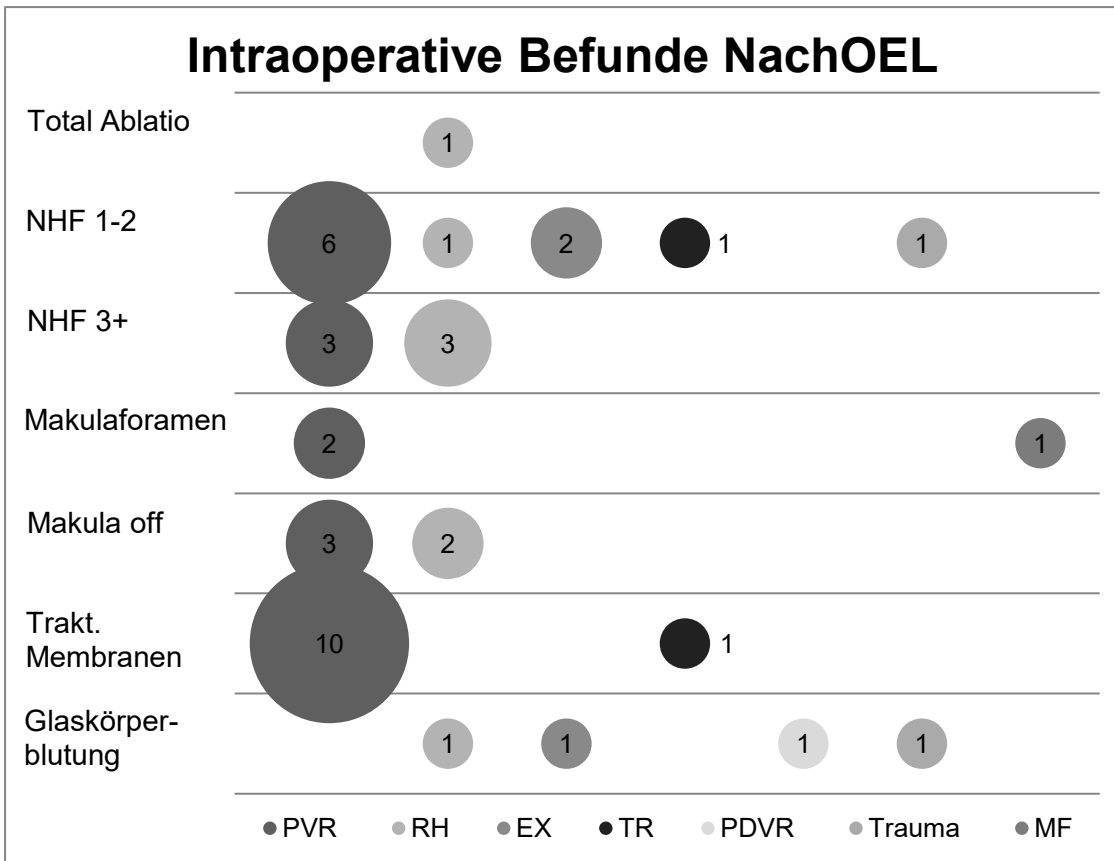


Abbildung 6 Intraoperative Befunde NachOEL
 (RH= rhegmatogene Ablatio, EX= exsudative A., TR= traktive A., MF= Makulaforamen)

In der UnterOEL-Gruppe gab es 2 extern operierte Patienten, von denen keine Daten zu intraoperativen Befunden vorlagen.

In 6 Fällen lag eine komplette Netzhautablösung vor, diese verteilten sich auf 5 Augen mit PVR-Ablationes und ein Auge mit Trauma-Ablatio.

In insgesamt 13 Fällen wurden Netzhautforamina beschrieben. In 8 Augen waren es ein bis zwei Foramen, davon waren je 3 Augen mit PVR- und PDVR-Ablatio, ein Auge mit rhegmatogener Ablatio und ein Auge mit Trauma.

In 5 Augen wurden 3 oder mehrere Foramina beobachtet, davon in 4 Augen mit PVR-Ablatio und in einem Auge mit traktiver Ablatio.

Die Makula war in insgesamt 5 Augen abgehoben, in 2 davon bei traktiven Ablationes, und in je einem bei einer rhegmatogenen, einer PVR- und einer Trauma-Ablatio.

Glaskörperblutungen lagen in 3 Augen mit PDVR und in einem Fall bei einer traumatischen Ablatio vor.

Makulaforamina wurden in dieser Gruppe nicht beobachtet.

Traktive Membranen wurden in 16 Augen beobachtet, davon in allen 9 Augen mit PVR-Ablatio, in 5 Augen mit PDVR-Ablatio und in zwei Augen mit anderer traktiver Ablatio. (Vgl. Tabelle 9 und Abbildung 7)

Gruppe UnterOEL

Diagnose (N*)/ Befund	PVR (9)	RH (2)	EX (1)	TR (2)	PDVR (6)	Trauma (1)	Gesamt
Total Ablatio	5	-	-	-	-	1	6
NHF 1-2	3	1	-	-	3	1	8
NHF 3+	4	-	-	1	-	-	5
Makulaforamen	-	-	-	-	-	-	0
Makula off	1	1	-	2	-	1	5
Traktive Mem.	9	-	-	2	5	-	16
Glaskörperb.	-	-	-	-	3	1	4

Tabelle 9 Intraoperative Befunde UnterOEL
(Legende siehe Tabelle 8)

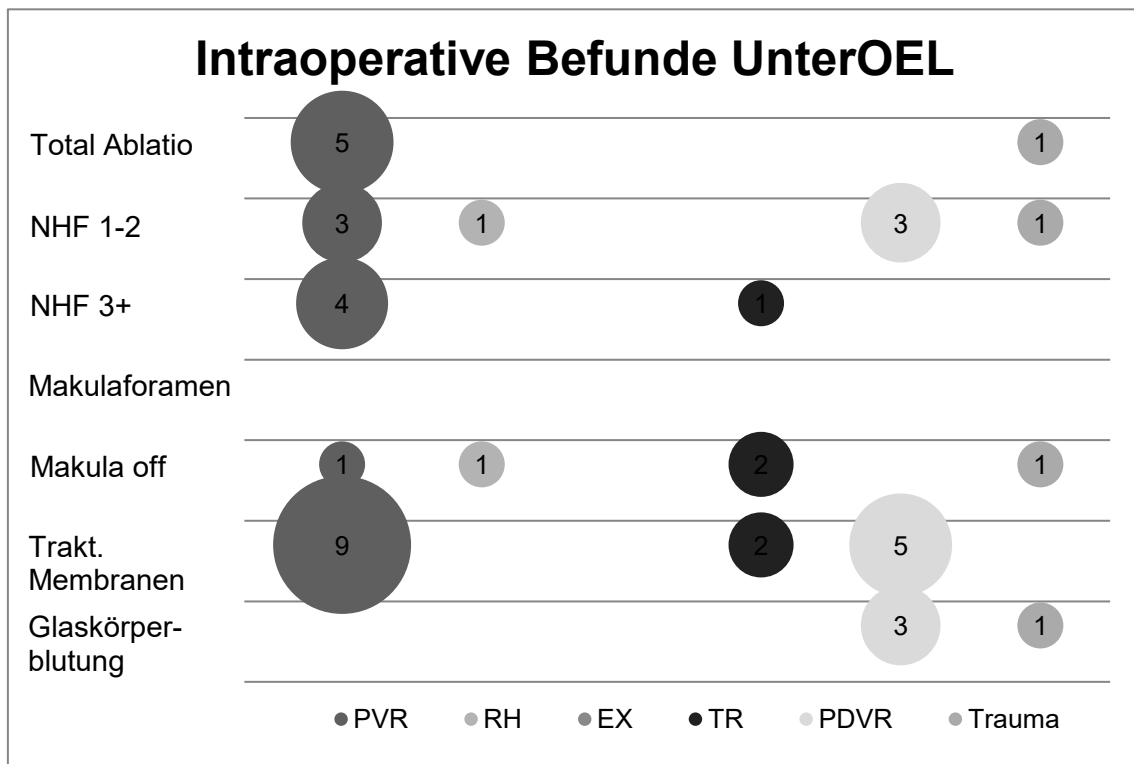


Abbildung 7 Intraoperative Befunde UnterOEL

(RH= rhegmatogene Ablatio, EX= exsudative A., TR= traktive A., MF= Makulaforamen)

7.3.3 Therapeutische Maßnahmen während der PpV

In der NachOEL Gruppe wurden während der PpV mit Silikonöl in 15 Augen (68,2%) Endolaser zur Therapie der Ablatio verwendet und in 9 Augen (40,9%) wurde Kryopexie angewandt. Eine Retinektomie war in 7 Augen (31,8%) notwendig, in 6 Augen (27,3%) wurden epiretinale Membranen mittels Peeling entfernt. Bei 3 Augen (13,6%) wurde zusätzlich eine Cerclage zur Stabilisierung der Netzhaut angebracht.

In der UnterOEL Gruppe wurde Endolaser in 18 Augen (85,7%) und Kryopexie in 4 Augen (19%) angewandt. Retinektomien waren in 9 Augen (42,9%) zu Netzhautanlage nötig, epiretinale Membranen wurden ebenfalls in 9 Augen (42,9%) gepeelt. Eine Cerclage wurde bei 5 Augen (23,8%) verwendet.

(Vgl. Tabelle 10 und Abbildung 8)

Maßnahme	NachOEL Anzahl (%)	UnterOEL Anzahl (%)
Endolaser	15 (68,2%)	18 (85,7%)
Kryopexie	9 (40,9%)	4 (19%)
Retinektomie	7 (31,8%)	9 (42,9%)
Membran Peeling	6 (27,3%)	9 (42,9%)
Cerclage	3 (13,6%)	5 (23,8%)

Tabelle 10 Maßnahmen während PpV

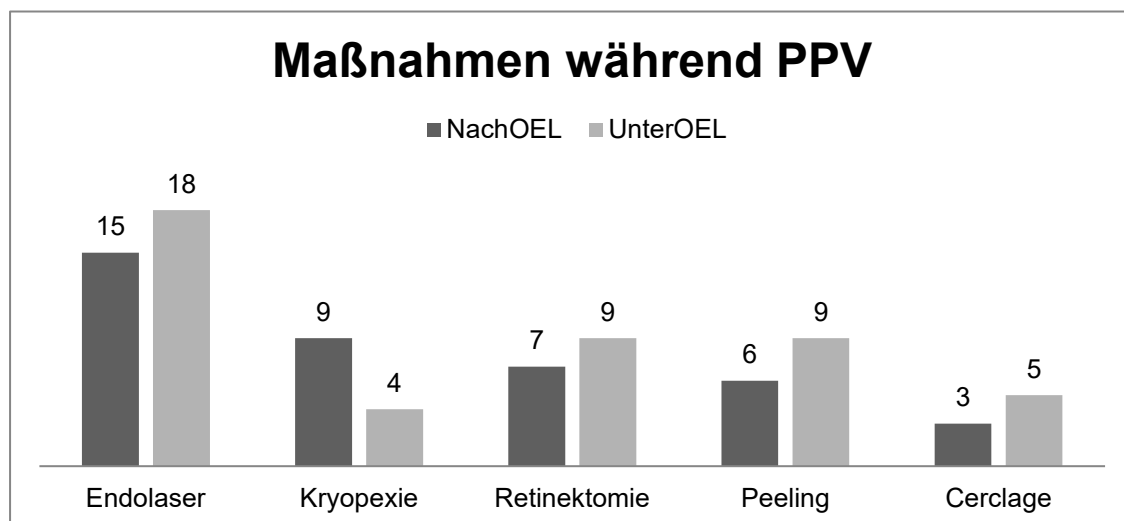


Abbildung 8 Maßnahmen während der PpV

7.3.4 Silikonölenentfernung in der NachOEL Gruppe

In der NachOEL Gruppe war das Silikonöl nach durchschnittlich 32 Wochen (+/- 25 Wochen SD) wieder entfernt worden. Die kürzeste Verweildauer lag bei 6 Wochen, die längste lag bei 122 Wochen. (Vgl. Abbildung 9)

Der Austausch erfolgte in 20 Fällen (90,9%) gegen BSS, in einem Fall gegen Luft und in einem Fall gegen eine Gas-Endotamponade (je 4,5%).

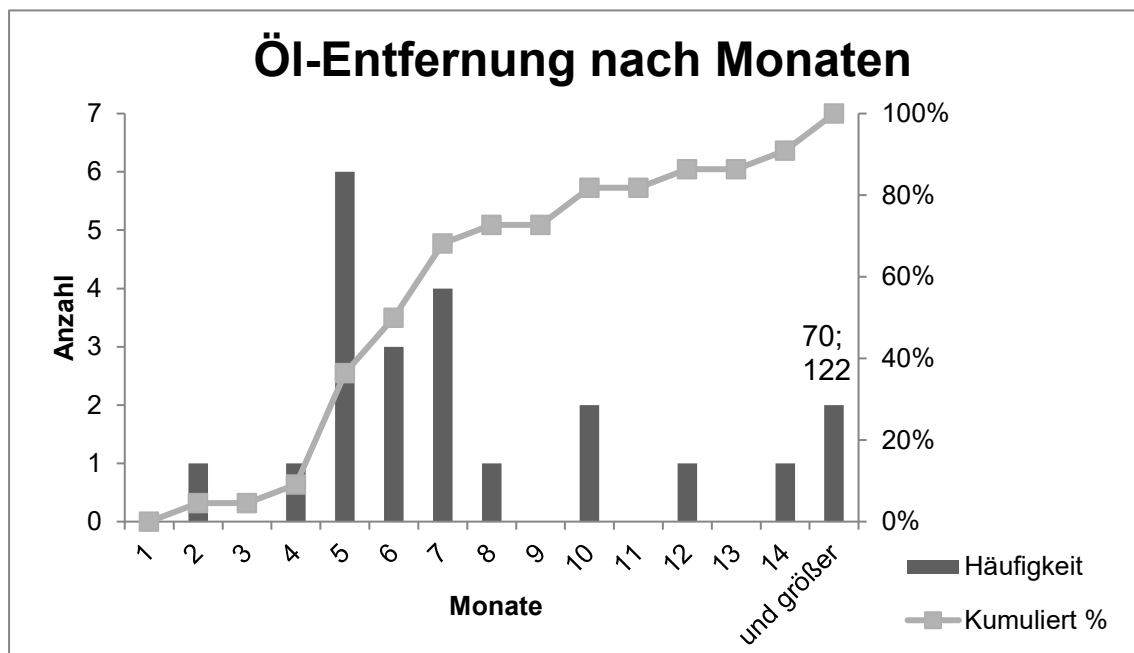


Abbildung 9 Dauer bis zur Ölenentfernung in Monaten in Gruppe NachOEL

7.4 Reablatio

7.4.1 Dauer bis zur Reablatio

In der NachOEL Gruppe fand die Reablatio durchschnittlich 23 Wochen (+/- 60 Wochen) nach Öl-Entfernung statt, Minimum waren 2 Tage und Maximum 212 Wochen. 59,1% der Reablationes fanden innerhalb von 4 Wochen, 81,8% innerhalb von 3 Monaten und 90,9% (20 Fälle) innerhalb von 5 Monaten statt. Ein Fall fand noch nach 47 Monaten und der letzte nach 49 Monaten statt. (Vgl. Abbildung 10)

Die Dauer bis zur Reablatio war nicht von der Verbleibedauer des Silikonöls abhängig ($p=0,496$).

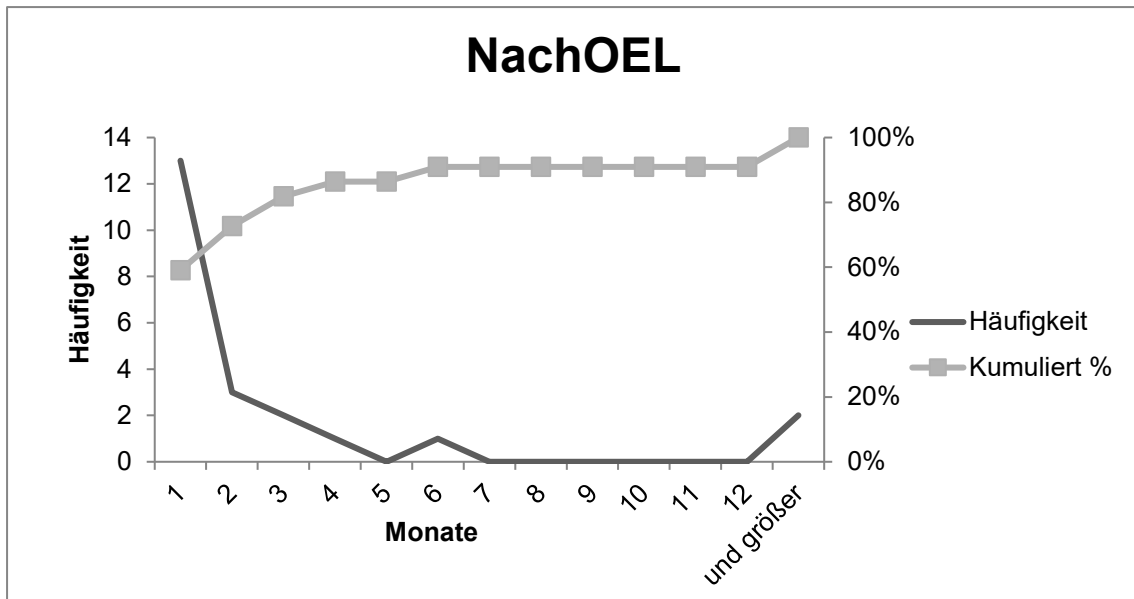


Abbildung 10 Zeitliche Verteilung der Reablationes NachOEL

In der UnterOEL Gruppe lag die mittlere Dauer von der PpV bis zur Reablatio bei 23 Wochen (+/- 21 Wochen), die Spanne der Werte reichte von 9 Tagen bis zu 85 Wochen. Innerhalb von 4 Wochen fanden 14,3% der Reablationes statt, innerhalb von 3 Monaten 28,6% und innerhalb von 5 Monaten 61,9%. Erst nach 10 Monaten hatten 90,5% der Reablationes (19 Fälle) stattgefunden, die letzten beiden fanden nach 15 und 20 Monaten statt. (Vgl. Abbildung 11)

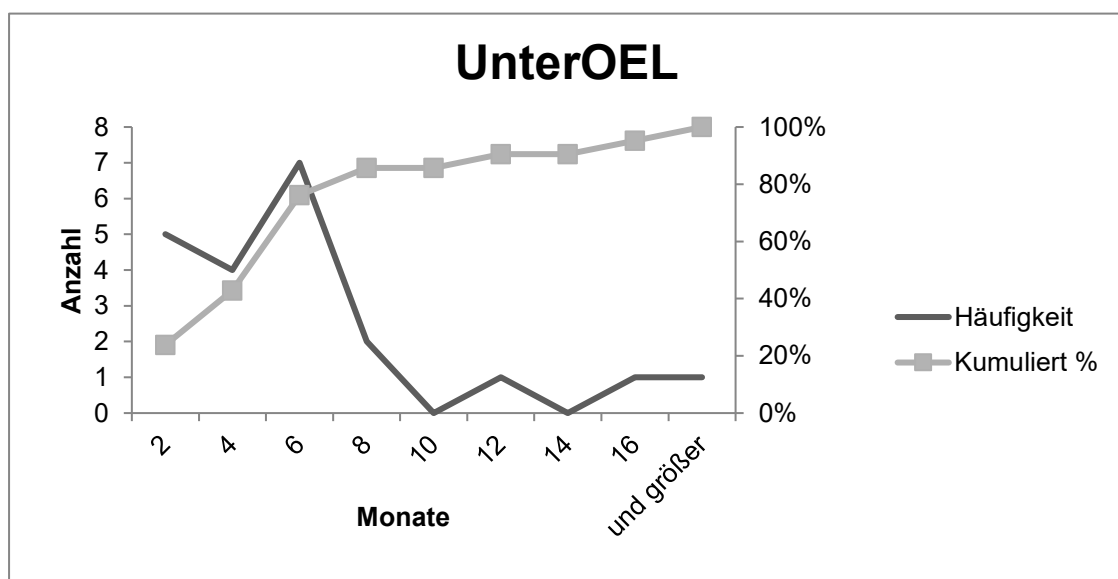


Abbildung 11 Zeitliche Verteilung der Reablationes UnterOEL

7.4.2 Befunde bei der Reablatio

Folgende intraoperative Befunde wurden bei der Reablatio erhoben:

Lokalisation NachOEL: (Vgl. Tabelle 11)

In der NachOEL Gruppe wurde bei 2 Augen (9,1%) eine superior lokalisierte Reablatio beschrieben, eine inferior lokalisierte bei 4 Augen (18,2%) und bei den restlichen Augen (59,1%) war die Lokalisation auf superiore und inferiore Netzhautbereiche verteilt.

Eine totale Ablatio lag in 3 Augen (13,6%) vor, diese Augen hatten bei der primären Ablatio keine totale Ablatio.

Lokalisation Reablatio	Anzahl (%)
Superior	2 (9,1%)
Inferior	4 (18,2%)
Gemischt superior/inferior	13 (59,1%)
Totale Reablatio	3 (13,6%)

Tabelle 11 NachOEL Lokalisation der Reablatio

Befunde NachOEL: (Vgl. Tabelle 12)

Bei der Reablatio wurden in der NachOEL Gruppe in einem Auge (4,5%) Glaskörperreste gefunden.

PVR-Membranen wurden in 18 Augen (81,8%) beschrieben, in einem Auge (4,5%) speziell an einer alten Retinektomienarbe ansetzend.

In insgesamt 11 Augen (50%) wurden Netzhautforamina gefunden, davon 6 (27,3%) wiedereröffnete alte Netzhautforamina und 5 (22,7%) Netzhautforamina an neuen Stellen. 3 dieser neuen Foramina entstanden an alten Retinektomienarben und eines an einer alten Kryopexiestelle.

Bei 3 Augen (13,6%) fand sich ein Makulaforamen und in 7 Augen (31,8%) war die Makula durch die Reablatio mit abgehoben.

Bei einem Auge (4,5%) war der Vergleich mit dem Ablatio-Befund nicht möglich, da der Patient extern operiert wurde.

NachOEL Befunde bei Reablatio	
Glaskörperrest	1 (4,5%)
PVR Reaktion gesamt	18 (81,8%)
• An Retinektomie	• 1 (4,5%)
Netzhautforamina gesamt	11 (50%)
• Alte Netzhautforamen	• 6 (27,3%)
• Neue Netzhautforamen	• 5 (22,7%)
○ An Retinektomie	○ 1 (4,5%)
○ An Kryopexie	○ 1 (4,5%)
Makulaforamen	3 (13,6%)
Makula abgehoben	7 (31,8%)

Tabelle 12 NachOEL Befunde bei Reablatio

Lokalisation UnterOEL: (Vgl. Tabelle 13)

In der UnterOEL Gruppe war die Reablatio in 2 Augen (9,5%) superior, in 8 Augen (38,1%) inferior und in 11 Augen (52,4%) gemischt lokalisiert. Eine totale Abhebung der Netzhaut wurde bei der Reablatio nicht beschrieben.

Lokalisation Reablatio	Anzahl (%)
Superior	2 (9,5%)
Inferior	8 (31,8%)
Gemischt superior/inferior	11 (52,4%)
Totale Reablatio	0

Tabelle 13 UnterOEL Lokalisation der Reablatio

Befunde UnterOEL: (Vgl. Tabelle 14)

Bei der Re-PpV wurden in zwei Augen (9,5%) Glaskörperreste gefunden.

In allen 21 Augen (100%) wurden PVR-Membranen beschrieben, in 3 Fällen davon im Zusammenhang mit alten Netzhautforamina und in je einem Fall an einer Retinektomienarbe und einer Endolasernarbe.

Bei 5 Augen (23,8%) waren alte Netzhautforamina wiedereröffnet, in 4 Augen (19%) haben sich Netzhautforamina an neuer Stelle gebildet, insgesamt wurden bei Reablatio also 9 Netzhautforamina beschrieben. Eines der neuen Foramina

trat an einer alten Retinektomienarbe und eines an einer alten Kryopexiestelle auf.

Es wurden bei der Reablatio weder Makulaforamina noch Makula-Abhebungen beschrieben.

Bei 2 Augen (9,5%) war kein Vergleich von Reablatio- und Ablatio-Befunden möglich, da die Patienten extern operiert wurden.

UnterOEL Befunde bei Reablatio	Anzahl (%)
Glaskörperrest	2 (9,5%)
PVR Reaktion gesamt	21 (100%)
• An Retinektomie	• 1 (4,8%)
• An Endolaser	• 1 (4,8%)
• An Foramen	• 3 (14,3%)
Netzhautforamina gesamt	9 (32,8)
• Alte Netzhautforamen	• 5 (23,8%)
• Neue Netzhautforamen	• 4 (19%)
○ An Retinektomie	○ 1 (4,8%)
○ An Kryopexie	○ 1 (4,8%)

Tabelle 14 UnterOEL Befunde bei Reablatio

7.4.3 Vergleich mit Ablatio

Im Vergleich der Befunde bei Reablatio und der intraoperativen Befunde bei Ablatio der Gruppe NachOEL ergab sich folgendes (vgl. Tabelle 15 und Abbildung 12):

PVR-Membranen traten bei Reablatio in allen Augen auf, die primär bereits traktive Membranen zeigten (Rezidiv 100%), dies ist mit $p=0,016$ statistisch signifikant.

In 7 Augen kam es zu neu aufgetretenen PVR-Membranen, dies waren 3 Augen mit rhegmatogener Ablatio und je ein Auge mit traumatischer, traktiver, PDVR- und Makulaforamen-Ablatio.

Die 6 alten wiedereröffneten Netzhautforamina verteilten sich in je 3 Fällen auf Augen, die 1-2 Netzhautforamina bei Ablatio aufwiesen, dies entspricht einem

Rezidiv in 3 von 11 Fällen (27,2%), sowie in 3 Fällen bei Augen mit 3+ Netzhautforamina bei Ablatio, also mit Rezidiv in 3 von 6 Fällen (50%).

In einem Auge mit primär 1-2 NHF trat ein neues Netzhautforamen auf, ebenso in einem Auge mit 3+ NHF.

In Augen, die primär kein Foramen aufwiesen, traten in 3 Fällen Foramina neu auf, diese Augen hatten primär je eine PVR-, eine exsudative und eine PDVR-Ablatio.

Bei Ablatio gab es 3 Augen mit Makulaforamen, in allen 3 Augen war das Makulaforamen bei Reablatio wiedereröffnet, es kam also in 100% der Fälle zu einem Rezidiv. Dies zeigte sich statistisch signifikant ($p=0,001$).

Neue Makulaforamina traten nicht auf.

Die Makula war bei Ablatio in 5 Augen abgehoben und in 2 Fällen davon auch bei Reablatio (Rezidiv 28,6%). In 5 Fällen trat die Makula-Abhebung neu auf, die primären Diagnosen dieser Fälle waren je eine rhegmatogene, eine exsudative und eine traktive Ablatio und 2 PVR-Ablationes, die beide vorher schon mit PpV mit Gasamponade behandelt wurden.

Vergleich NachOEL	Ablatio	Reablatio: Rezidive (%)	Reablatio: Neu Aufgetreten
Traktive M./PVR	11	11 (100%)	7
NHF 1-2	11	3 (27,2%)	1
NHF 3+	6	3 (50%)	1
Kein NHF	0	0	3
Makulaforamen	3	3 (100%)	0
Makula abgehoben	5	2 (28,6%)	5

Tabelle 15 NachOEL Vergleich Ablatio Reablatio

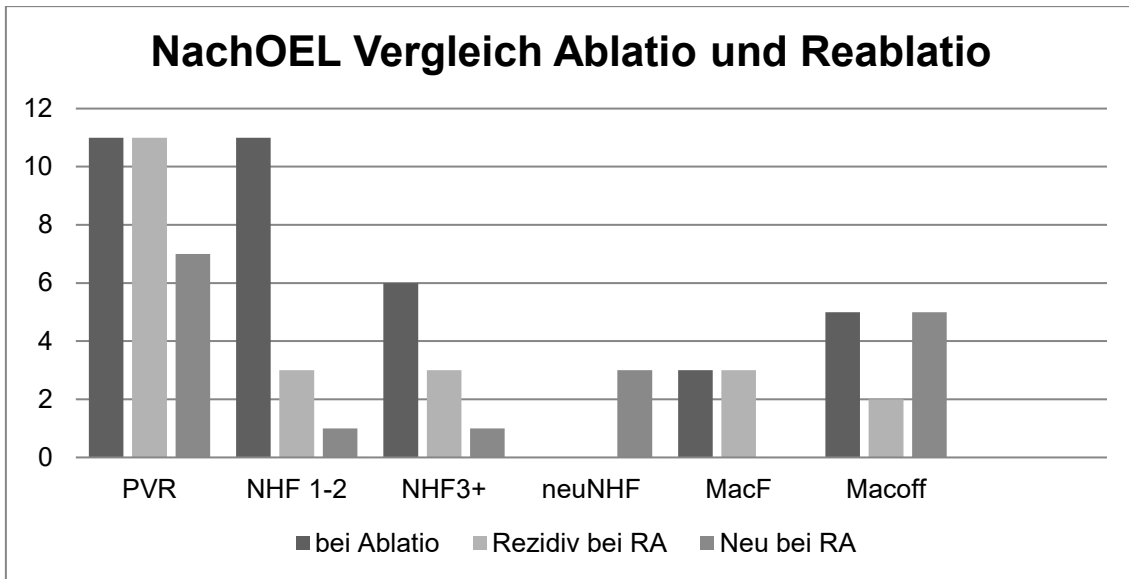


Abbildung 12 NachOEL Vergleich Ablatio Reablatio

In der UnterOEL Gruppe ergab der Vergleich der Befunde bei Ablatio und Reablatio folgendes (vgl. Tabelle 16 und Abbildung 13):

Alle Augen zeigten bei der Reablatio PVR-Membranen, in 16 Augen davon waren bereits bei der primären Ablatio traktive Membranen gefunden worden, also bestand in 100% der Fälle ein PVR-Rezidiv. In 5 Fällen traten die PVR-Membranen erst bei der Reablatio auf, dies waren Augen mit einer traumatischen, einer PDVR-, einer exsudativen und 2 rhegmatogenen Ablationes.

Von den 8 Augen mit 1-2 NHF bei Ablatio erlitten 4 Augen ein Rezidiv eines Netzhautforamens (50%) und in einem Auge trat ein neues Foramen auf.

Bei den 5 Augen mit 3+ NHF kam es in einem Auge zum Rezidiv eines Netzhautforamens (20%) bei Reablatio.

Bei den 8 Augen, die bei der primären Ablatio kein Netzhautforamen aufwiesen, wurde bei der Reablatio in 3 Augen ein neues Foramen beschrieben, diese Augen hatten primär eine rhegmatogene, eine exsudative und eine PVR-Ablatio erlitten.

Makulaforamen wurden weder bei Ablatio noch bei Reablatio gefunden.

Bei Ablatio waren in 5 Fällen eine Makula-Abhebung beschrieben worden, es kam zu keinem Rezidiv.

Vergleich UnterOEL	Ablatio	Reablatio: Rezidive (%)	Reablatio: Neu Aufgetreten
Traktive M./PVR	16	16 (100%)	5
NHF 1-2	8	4 (50%)	1
NHF 3+	5	1 (20%)	0
Kein NHF	0	0	3
Makulaforamen	0	0	0
Makula abgehoben	5	0	0

Tabelle 16 UnterOEL Vergleich Befunde Ablatio und Reablatio

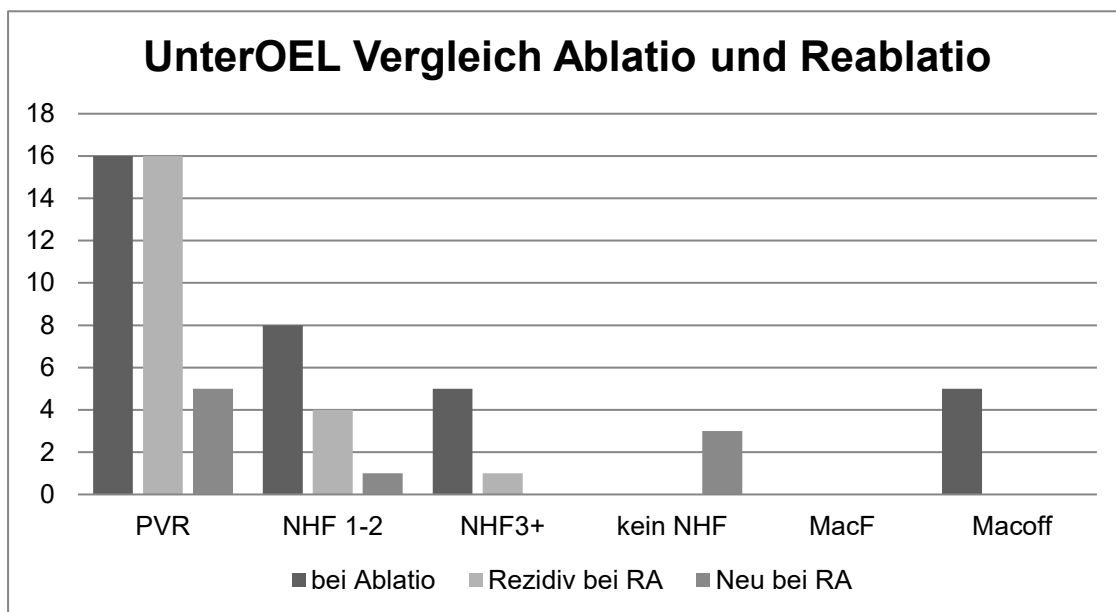


Abbildung 13 UnterOEL Vergleich Ablatio und Reablatio

7.4.4 Therapie der Reablatio

Die Reablatio in der NachOEL Gruppe wurde in 18 Fällen (81,8%) mit einer erneuten PpV mit Silikonöl behandelt, in 3 Fällen (13,6%) wurde eine Gas-Tamponade gewählt und in einem Fall (4,5%) hat sich der Patient zu keiner weiteren Therapie entschlossen.

In der UnterOEL Gruppe wurden alle Reablationen mit einer erneuten Öl-Tamponade behandelt.

7.5 Voroperationen

In der Gruppe NachOEL waren nur 3 Augen (13,6%) nicht voroperiert. Bei 18 Augen (81,8%) wurde vor der PpV mit Silikonölimplantation bereits eine Phako-OP durchgeführt.

Bei 12 Augen (54,5%) wurde bereits eine PpV durchgeführt, bei 9 (40,9%) davon wurde Gas als Endotamponade verwendet, bei einem Auge (4,5%) Silikonöl und bei 2 Augen (9,1%) war nicht angegeben, welche Endotamponade verwendet wurde.

In der Gruppe UnterOEL waren 3 Augen (14,3%) nicht voroperiert. Eine Phako-OP wurde bei 10 Augen (47,6%) durchgeführt. 9 Augen (42,9%) waren mit einer PpV vorbehandelt, davon 6 Augen (28,6%) mit Gas und ein Auge (4,8%) mit Silikonöl als Tamponade. (Vgl. Tabelle 17)

Voroperationen:	Anzahl (%)	
	NachOEL	UnterOEL
Gruppe		
Phako	18 (81,8%)	10 (47,6%)
PpV insgesamt	12 (54,4%)	9 (42,9%)
Mit Gas	9 (40,9%)	6 (28,6%)
Mit Silikonöl	1 (4,5%)	1 (4,8%)
Nicht angegeben	2 (9,1%)	2 (9,5%)
Nicht Voroperiert	3 (13,6%)	3 (14,3%)

Tabelle 17 Voroperationen

7.6 Linsenstatus vor Silikonöl und am Ende

In der NachOEL Gruppe waren vor der PpV mit Silikonölimplantation 4 Augen (18,2%) phak, 16 Augen (72,7%) pseudophak und 2 Augen (9,1%) aphak.

Am Ende des Beobachtungszeitraumes waren 20 Augen (90,9%) pseudophak und 2 Augen (9,1%) aphak.

Vor der PpV waren in der UnterOEL Gruppe 11 Augen (52,4%) phak und 10 Augen (47,6%) pseudophak, es gab keine aphaken Augen.

Am Ende des Beobachtungszeitraumes waren alle 21 Augen (100%) pseudophak.

(Vgl. Tabelle 18 und Abbildung 14)

Linsenstatus	NachOEL Anzahl (%)	UnterOEL Anzahl (%)
Vor Silikonöl		
Phak	4 (18,2%)	11 (52,4%)
Pseudophak	16 (72,7%)	10 (47,6%)
Aphak	2 (9,1%)	0
Ende		
Phak	0	0
Pseudophak	20 (90,9%)	21 (100%)
Aphak	2 (9,1%)	0

Tabelle 18 Linsenstatus

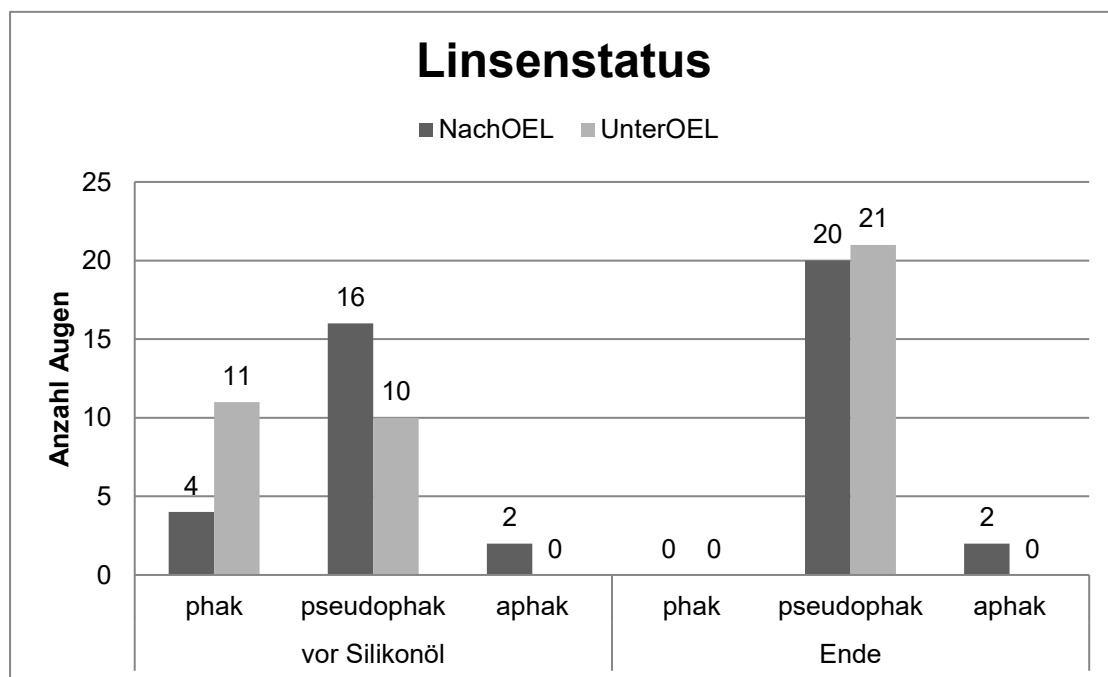


Abbildung 14 Linsenstatus

7.7 IOD

Für die Bewertung des intraokulären Druckes wurde ein Normalbereich von 10 bis 21 mmHg angenommen, Werte unter 10 mmHg gelten als hypoton und Werte über 21 mmHg als hyperten.

Der intraokuläre Druck in der NachOEL Gruppe lag vor der Vitrektomie mit Silikonölimplantation im Durchschnitt bei 15,33 mmHg (+/- 9,2 mmHg SD), die Werte reichten von 5 bis 51 mmHg.

Bei einem Auge bestand eine Hypertonie (4,5%), bei drei Augen eine Hypotonie (13,6%) und 17 Augen waren im Normalbereich (77,3%). Bei einem Auge fehlten die Werte, da der Patient extern operiert wurde.

Nach der Silikonölimplantation lag der Mittelwert des IOD bei 14.1 mmHg (+/- 5,6 mmHg SD) mit einer Spanne von 4 bis 26 mmHg.

Bei 2 Augen (9,1%) wurde eine Hypertonie gemessen, bei 4 Augen (18,2%) eine Hypotonie und 16 Augen (72,7%) waren im Normbereich.

Zum letzten Messzeitpunkt, nachdem das Öl wieder entfernt worden ist, lag der mittlere IOD bei 15,0 mmHg (+/- 4,9 mmHg SD), mit Werten von 8 bis 25 mmHg. 2 Augen (9,1%) waren hyperten, 3 Augen (13,6%) hypoton und 17 Augen (77,3%) im Normbereich. (Vgl. Tabelle 19)

Gruppe NachOEL	
	Mittelwert (SD) / Anzahl Augen(%)
IOD vor Öl	15,33 mmHg (+/- 9,2 mmHg)
Normbereich	17 (77,3%)
Hypertonie	1 (4,5%)
Hypotonie	3 (13,6%)
Fehlend	1 (4,5%)
IOD unter Öl	14.1 mmHg (+/- 5,6 mmHg SD)
Normbereich	16 (72,7%)
Hypertonie	2 (9,1%)
Hypotonie	4 (18,2%)
IOD nach Öl	15,0 mmHg (+/- 4,9 mmHg SD)
Normbereich	17 (77,3%)
Hypertonie	2 (9,1%)
Hypotonie	3 (13,6%)

Tabelle 19 IOD in Gruppe NachOEL

Vor der Silikonölimplantation lag in der UnterOEL Gruppe der mittlere IOD bei 15,1 mmHg (+/- 6,9 mmHg SD) mit Werten im Bereich von 3 bis 37 mmHg.

Bei einem Auge (4,8%) bestand eine Hypertonie, bei 3 Augen (14,3%) eine Hypotonie und 15 Augen (71,4%) waren im Normbereich.

Die Werte von 2 Augen fehlten, da diese extern operiert worden waren.

Nach der Silikonölimplantation war der IOD im Mittel bei 16,9 mmHg (+/- 13,0 mmHg SD), die Werte lagen zwischen 3 und 70 mmHg.

Ein Auge (4,8%) war hyperten, 3 Augen (14,3%) waren hypoton und 17 Augen (81%) waren normoton.

Nach Silikonölenfernung war der Mittelwert des IOD bei 15,6 mmHg (+/- 5,2 mmHg) mit Werten von 2 bis 26 mmHg.

Bei 2 Augen (9,5%) bestand eine Hypertonie, bei einem Auge (4,8%) eine Hypotonie und 18 Augen (85,7%) waren im Normbereich.

(Vgl. Tabelle 20)

Der T-Test für unverbundene Stichproben ergab keine signifikanten Unterschiede für die IOD-Werte in den beiden Gruppen (vor Öl p=0,914; unter Öl p=0,385; nach Öl p=0,691).

Gruppe UnterOEL	
	Mittelwert (SD) / Anzahl Augen(%)
IOD vor Öl	15,1 mmHg (+/- 6,9 mmHg SD)
Normbereich	15 (71,4%)
Hypertonie	1 (4,8%)
Hypotonie	3 (14,3%)
Fehlend	2 (9,5%)
IOD unter Öl	16,9 mmHg (+/- 13,0 mmHg SD)
Normbereich	17 (81,0%)
Hypertonie	1 (4,8%)
Hypotonie	3 (14,3%)
IOD nach Öl	15,6 mmHg (+/- 5,2 mmHg)
Normbereich	18 (85,7%)
Hypertonie	2 (9,5%)
Hypotonie	1 (4,8%)

Tabelle 20 IOD in Gruppe UnterOEL

7.8 Visus

Alle Visusangaben in der folgenden Auswertung sind in logMAR-Werten angegeben, in der Tabelle auch die Visus-Mittelwerte in Dezimal-Einheit. (Vgl. Tabelle 21)

Visus Mittelwert (Standartabweichung)				
Gruppe	NachOEL		UnterOEL	
	LogMAR	Dezimal	LogMAR	Dezimal
Vor Silikonöl	1,5 (+/-0,6 SD)	0,03	1,6 (+/- 0,6 SD)	0,025
Unter Silikonöl	1,2 (+/- 0,6 SD)	0,063	1,4 (+/- 0,5 SD)	0,04
Ende	1,4 (+/- 0,6 SD)	0,04	1,4 (+/- 0,5 SD)	0,04

Tabelle 21 Visus Mittelwerte

In der NachOEL-Gruppe konnte ein Auge (4,5%) nicht ausgewertet werden, da die Visusangaben vor der PpV bei Ablatio aufgrund von externer Operation nicht vorlagen.

Der mittlere Visus vor der PpV mit Silikonölimplantation lag in der NachOEL Gruppe bei 1,5 (+/-0,6 SD), die Spanne der Werte reichte von 0,3 bis 2,1. Nach der Silikonölimplantation lag der Visus durchschnittlich bei 1,2 (+/- 0,6 SD) mit Werten von ebenfalls 0,3 bis 2,1.

Zum letzten Beobachtungszeitpunkt lag der mittlere Visus bei 1,4 (+/- 0,6 SD), die Werte lagen im Bereich von 0,3 bis 2,0.

Die Einteilung nach Visus-Stufen ergab vor der PpV 3 Augen (13,6%) im Bereich keiner/leichter Beeinträchtigung, 2 Augen (9,1%) im mittelschwer beeinträchtigten Bereich und 3 Augen (13,6%) mit schwerer Beeinträchtigung. 2 Augen (9,1%) lagen im hochgradig beeinträchtigten Bereich und 11 Augen (50%) im blinden Bereich.

Bei der letzten Untersuchung lagen 3 Augen (13,6%) auf im Bereich von keiner/leichter Beeinträchtigung, 2 Augen (9,1%) waren mittelschwer und 6 Augen (27,3%) schwer beeinträchtigt. 2 Augen (9,1%) waren im Bereich hochgradiger Beeinträchtigung und 9 Augen (40,9%) blind.

Ein Auge (4,5%) hat sich also um 1 Visus-Stufe verschlechtert, 5 Augen (22,7%) haben sich um 2 Stufen verschlechtert. 8 Augen (36,4%) blieben auf der gleichen

Visus Stufe. Um eine oder zwei Stufen verbessert haben sich je 2 Augen (je 9,1%) und um 4 Stufen verbessert hat sich ein Auge (4,5%). Insgesamt haben sich also 6 Augen (27,2%) verschlechtert und 7 Augen (31,8%) verbessert (vgl. Abbildung 15).

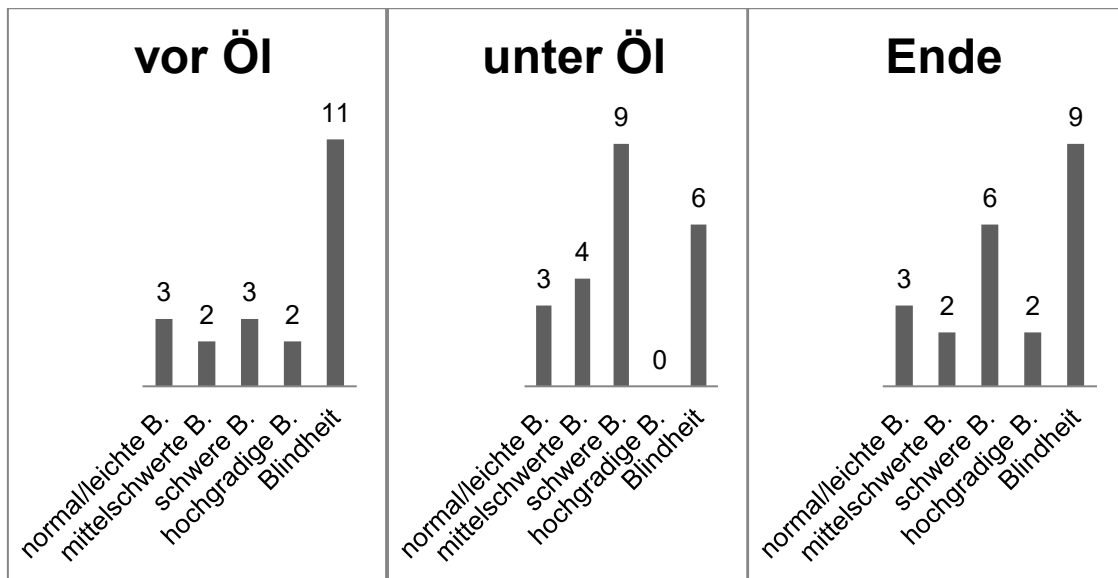


Abbildung 15 Visus NachOEL

In der UnterOEL Gruppe konnten die Augen von 2 Patienten (9,5%) nicht ausgewertet werden, da sie extern operiert wurden.

Der durchschnittliche Visus in der UnterOEL Gruppe lag vor der PpV bei 1,6 (+/- 0,6 SD), die Spanne der Werte reichte von 0,2 bis 2,1. Unter Silikonöl lag der mittlere Visus in logMAR bei 1,4 (+/- 0,5 SD) mit Werten von 0,5 bis 2,1. Zum letzten beobachteten Zeitpunkt lag der Mittelwert bei 1,4 (+/- 0,5 SD) und die Werte hatte eine Spanne von 0,1 bis 2,0.

Vor der PpV mit Silikonöl lagen 2 Augen (9,5%) bei keiner/leichter Beeinträchtigung, kein Auge bei mittelschwerer und 4 Augen (19%) bei schwerer Beeinträchtigung. Bei einem Auge (4,8%) lag eine hochgradige Beeinträchtigung vor und 12 Augen (57,1%) waren blind.

Die End-Untersuchung nach Ölentfernung ergab 1 Auge (4,8%) mit keiner/leichter Beeinträchtigung, 2 Augen (9,5%) mit mittelschwerer und 6 Augen (28,6%) mit schwerer Beeinträchtigung. Hochgradig beeinträchtigt waren 5 Augen (23,8%) und blind 7 Augen (33,3%).

Im Vergleich der Werte vor Silikonöl und am Ende haben sich 2 Augen (9,5 %) um eine Stufe und 3 Augen (14,3%) um 2 Stufen verschlechtert. 6 Augen (28,6%) sind auf der gleichen Stufe geblieben. Verbessert haben sich 3 Augen (14,3%) um eine Stufe, je 2 Augen (je 9,5%) um 2 oder 3 Stufen und ein Auge (4,8%) um 4 Stufen. Insgesamt fand also bei 5 Augen (23,8%) eine Verschlechterung und bei 8 Augen (38,1%) eine Verbesserung statt (vgl. Abbildung 16).

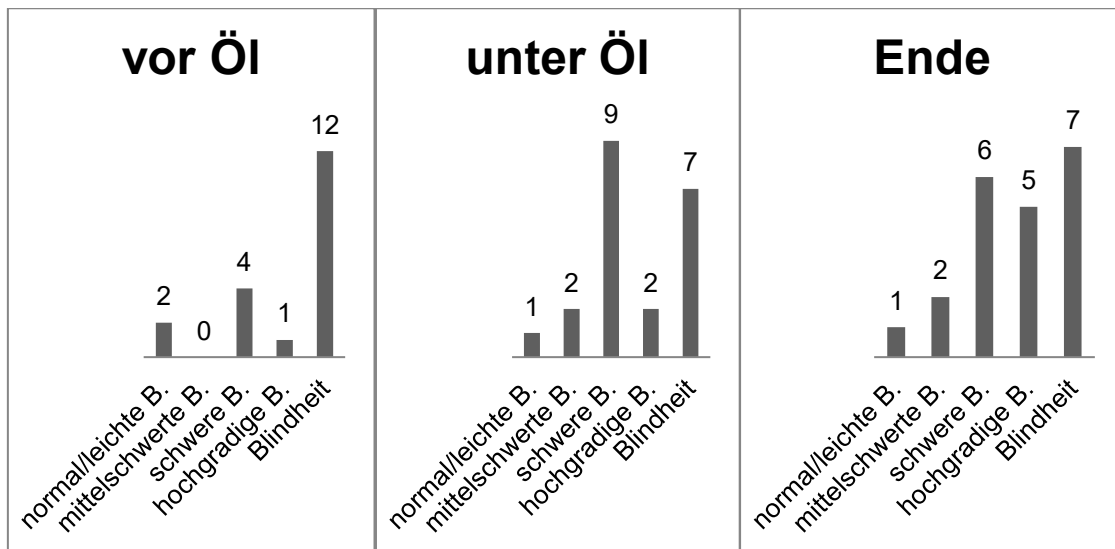


Abbildung 16 Visus UnterOEL

Der T-Test für unverbundene Stichproben ergab keine signifikanten Unterschiede des Visus nach Ölentfernung für die zwei Gruppen ($p=0,149$).

7.9 Follow up und Abschlussbefunde

7.9.1 Follow up:

Die durchschnittliche Follow up Dauer lag in der NachOEL Gruppe bei 21 Monaten (+/- 20,6 Monate SD), der kürzeste Follow up Zeitraum war bei 0,4 Monaten, der längste bei 88 Monaten.

In der UnterOEL Gruppe lag die mittlere Follow up Zeit bei 22 Monaten (+/- 18 Monate SD), die Werte lagen zwischen 1,4 Monaten und 68 Monaten.

(Vgl. Abbildung 17)

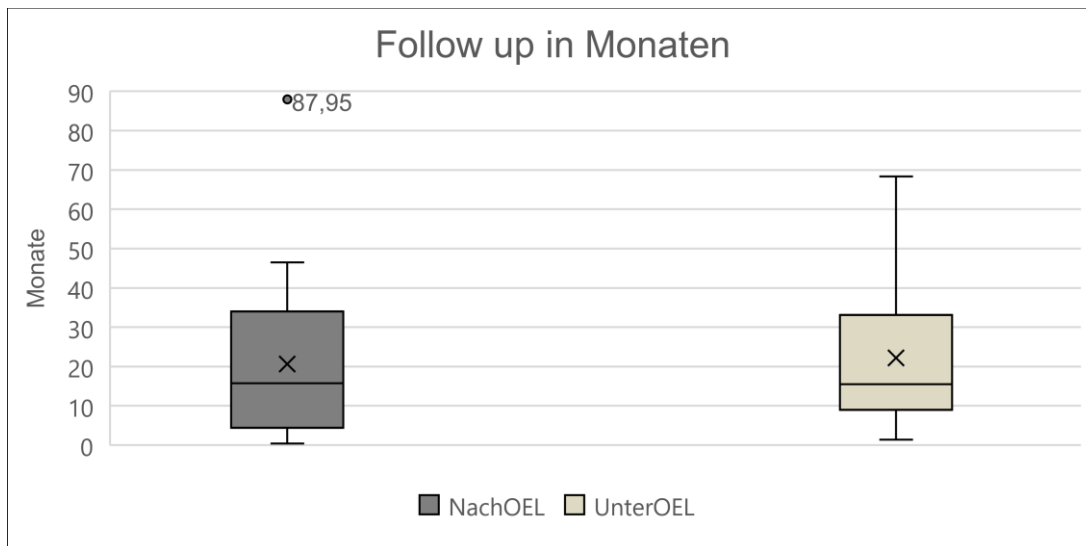


Abbildung 17 Follow up Dauer

7.9.2 Endotamponade am Ende

Am letzten Zeitpunkt der Beobachtung waren in der NachOEL Gruppe noch 12 Augen (54,5%) mit Silikonöl gefüllt und in 3 Augen (13,6%) war Gas als Endotamponade eingesetzt worden. In einem Auge (4,5%) war zuletzt Luft und bei 6 Augen (27,3%) war BSS eingegeben worden.

In der UnterOEL Gruppe hatten 15 Augen (71,4%) Silikonöl als Endotamponade und 6 Augen (28,6%) waren zuletzt mit BSS gefüllt worden (vgl. Tabelle 22).

Endotamponade	NachOEL Anzahl (%)	UnterOEL Anzahl (%)
Silikonöl	12 (54,4%)	15 (71,4%)
Gas	3 (13,6%)	0
BSS	6 (27,3%)	6 (28,6%)
Luft	1 (4,5%)	0

Tabelle 22 Endotamponade

8 Diskussion

Das Ziel dieser Studie war es, durch den Vergleich und die Analyse von Patientendaten mögliche Risikofaktoren für eine Reablatio nach Silikonölentfernung oder für eine Reablatio unter bestehender Silikonöltamponade zu ermitteln, sowie Häufigkeiten und Merkmale dieser Reablationes darzustellen. Eingeschlossen wurden alle Patienten, die aufgrund einer Ablatio retinae mit einer Pars plana Vitrektomie mit Silikonöltamponade im Zeitraum vom 01.01.2010 bis zum 31.12.2015 in der Augenklinik in Marburg behandelt wurden. Zum Vergleich und zur Einordnung der Ergebnisse wurde aktuelle Literatur herangezogen.

8.1 Anzahl der Reablationes

In dieser Studie kam es in 8% (22/275) der Fälle zu einer Reablatio nach Silikonölentfernung (NachOEL-Gruppe) und in 7,6% der Fälle (21/275) zu einer Reablatio unter Silikonöltamponade (UnterOEL-Gruppe).

In der Literatur schwanken die angegebenen Raten für Reablationes nach Silikonölentfernung von 0% (McCuen et al. 1985) bis 34% (Flaxel et al. 2000) und für Reablationes unter Silikonöltamponade von 11,1% bis 77% (Scholda et al. 2000; Sharma et al. 2002), so liegt diese Studie eher im unteren Drittel, bzw. für die UnterOEL-Gruppe unter dem beschriebenen Bereich. Jedoch fällt ein Vergleich lediglich anhand der Reablatio-Raten aufgrund der sehr unterschiedlich durchgeführten Studien mit verschiedenen Patientenkollektiven und mit verschiedenen Behandlungsarten schwer. Insbesondere gibt es für die Reablationes unter Silikonöl nur wenige vergleichbare Daten.

In 4 Augen trat nach der Reablatio unter Silikonöl zusätzlich eine Reablatio nach Silikonölentfernung auf, somit ist diese Rate mit 19% (4/21) deutlich höher als in den NachOEL- oder UnterOEL Gruppen alleine betrachtet.

Es wird beschrieben, dass in den Fällen mit einer Reablatio unter Silikonöl auch die Reablatio nach Silikonölentfernung wahrscheinlicher wird (Ünlü et al. 2004). In Augen, die nach einer ersten Silikonöl-Prozedur bei Ablatio erneut einen Eingriff zur Netzhautanlage benötigen, können sich die Wahrscheinlichkeiten für die Reablatio nach Silikonölentfernung sich sogar verdoppeln (Laidlaw et al. 2002).

Dies stellt einen Grund für die im Vergleich höhere Reablatio-Rate nach Silikonölenentfernung bei Augen mit vorhergehender Reablatio unter Silikonöl in der hier durchgeführten Studie dar. So sollte also bei Augen, die bereits eine Reablatio unter Silikonöl erlitten, noch genauer geprüft werden, ob der Netzhautstatus ausreichend stabil ist und keine vermeidbaren Risikofaktoren vorliegen, bevor das Silikonöl entfernt wird. Bei unsicherem Status ist zu überlegen, das Silikonöl als Endotamponade zu belassen und so die dauerhafte Netzhautanlage zu ermöglichen, falls keine anderweitigen Komplikationen durch das Silikonöl dem entgegenstehen.

8.2 Dauer bis zur Reablatio

Das Silikonöl wurde in der NachOEL Gruppe durchschnittlich nach 32 Wochen wieder entfernt, ausschlaggebend für den Zeitpunkt war dabei der Netzhautstatus. Das Silikonöl wurde nur entfernt, wenn die Netzhaut anliegend war und die Situation als stabil eingeschätzt wurde. Die Dauer bis zur Entfernung der Silikonöltamponade hatte keinen Einfluss auf den Zeitpunkt der Reablatio. In dieser Studie fand die Reablatio in der NachOEL-Gruppe in 81,8% der Fälle innerhalb von 3 Monaten statt, in nur 2 Fällen war die Zeitspanne deutlich länger. Vorhergehende Studien kamen ebenfalls zu dem Ergebnis, dass die meisten Reablationen in der frühen postoperativen Phase auftreten und nach mehr als 3 Monaten unwahrscheinlich werden, die Verbleibedauer des Silikonöls hat dabei keinen signifikanten Einfluss auf den Reablatiozeitpunkt. Jones et al. stellen die Vermutung an, dass nach ca. 3 Monaten Tamponaden-Dauer ein stabiler Zustand erreicht sein könnte und das Silikonöl dann entfernt werden kann. Falkner et al. empfehlen, die Silikonölenentfernung individuell zu entscheiden und dabei die zugrundeliegende Erkrankung und die Zahl der Voroperationen zu berücksichtigen. Beide kommen zu dem Schluss, dass diese Beobachtung wichtig für die Planung von Nachuntersuchungen nach Silikonölenentfernung ist, um eine Reablatio zeitnah zu erkennen und behandeln zu können. (Ünlü et al. 2004; Jonas et al. 1999; Falkner 2001)

Durchschnittlich wurde das Silikonöl in dieser Studie länger als 3 Monate belassen, die meisten Entfernungen fanden im 5.- 7. Monat statt, eventuell kann dies zur niedrigen Reablatio-Rate beigetragen haben, da die Netzhaut unter der

Öltamponade mehr Zeit hat sich zu stabilisieren, sofern keine Komplikationen durch das Silikonöl selbst auftreten.

In der UnterOEL-Gruppe lagen die meisten Reablationes im 6. Monat nach PpV, nach 10 Monaten hatten 90,5% der Fälle stattgefunden. Die Latenz bis zur Reablatio scheint also unter bestehender Silikonöltamponade länger zu sein als bei den Reablationes der NachOEL-Gruppe, wenn auch nicht signifikant. Eine mögliche Erklärung dafür könnte sein, dass die noch bestehende Silikonöltamponade die Reablatio länger hinauszögert als in den Fällen der NachOEL-Gruppe, bzw. dass die Vorgänge, die zur Reablatio führen, wie z.B. PVR, weiter fortgeschritten sein müssen, um die stabilisierende Wirkung der Tamponade zu überwinden.

8.3 Risikofaktoren für eine Reablatio retinae

8.3.1 Proliferative Vitreoretinopathie (PVR)

Die proliferative Vitreoretinopathie ist ein komplexer, noch nicht vollständig verstandener Prozess, der z.B. durch Ablatio retinae, Operationen oder ein okuläres Trauma initiiert werden kann. Die PVR entspricht einer vitreoretinalen Wundheilungsreaktion, bei der sich über Entzündungsreaktionen, Proliferation und Remodeling traktive Membranen an der Retina und in der Glaskörperhöhle bilden. Diese Membranen können durch die Traktion die Netzhaut wieder ablösen, bereits erfolgreich verschlossene Netzhautforamina wiedereröffnen oder neue Foramina entstehen lassen und so zur Reablatio beitragen (Schachat et al., S. 1856–1861; Pastor 1998; Pastor et al. 2002)

Mietz et al. beschreiben, dass sich die PVR durchschnittlich 2 Monate nach Beginn einer retinalen Erkrankung oder einem Eingriff am Auge bildet und sich in 90% der beobachteten Fälle innerhalb von 6 Monaten gebildet hat. Zur Therapie der PVR waren laut Mietz et al. durchschnittlich 2 weitere Operationen nötig, in Fällen mit Reablatio nach PpV mit Silikonöltamponade konnten es sogar mehrere sein. (Mietz und Heimann 1995)

In der Literatur wird die PVR als eine der Hauptursachen für die Reablatio beschrieben, sowohl für Reablationes unter Silikonöl als auch nach Ölentfernung. Je weiter fortgeschritten die PVR, desto schlechter ist die Prognose für die

Netzhautanlage und desto wahrscheinlicher die Reablatio. (Ünlü et al. 2004; Adelman et al. 2014; Pastor 1998; Pastor et al. 2002; Sharma et al. 2002)

Zillis et al. und andere Autoren kamen zu dem Schluss, dass sich durch die große Silikonölblase die proliferativen Faktoren auf der retinalen Oberfläche sammeln und dies nach Silikonölenentfernung zur Entstehung neuer Traktionen führt, zudem scheint das Silikonöl die Freisetzung von mitogenetischen proliferativen Faktoren zu begünstigen. (Zillis et al. 1989; Jonas et al. 1999; Lambrou et al. 1987)

Auch in dieser Studie war PVR in der NachOEL-Gruppe in 81,8% der Augen und in der UnterOEL-Gruppe in 100% der Augen an der Reablatio beteiligt und stellt so eine Hauptursache für die Reablatio in beiden Gruppen dar.

Präoperative PVR wurde bei NachOEL in 11 Augen beobachtet, bei Reablatio war die PVR in all diesen Augen erneut aufgetreten, ebenso kam es in der UnterOEL-Gruppe in allen 16 präoperativen PVR-Fällen zum Rezidiv. Diese Beobachtung war statistisch signifikant und deckt sich mit den Ergebnissen von Pastor et al., die beschreiben, dass in Fällen mit präoperativer PVR auch die postoperative Entwicklung von PVR wahrscheinlicher ist. (Pastor 1998; Pastor et al. 2002)

Insgesamt konnte also die PVR, sowohl präoperativ als auch postoperativ entstanden, auch in dieser Studie als Risikofaktor beobachtet werden, der in den meisten Fällen an der Reablatio beteiligt, wenn nicht sogar ursächlich dafür war. Zur Prävention einer Reablatio ist es also sinnvoll, alle präoperativ bestehenden traktiven Membranen sorgfältig zu entfernen, sodass die Netzhaut spannungsfrei zur Anlage kommt und die Wahrscheinlichkeit für neue Traktionen verringert wird. Sigler et al. beschreiben dafür die Möglichkeit, mit einer 2 Port Pars plana Vitrektomie unter bestehender Tamponade diese Membranen zu entfernen und dadurch die Komplikationsrate zu senken. (Sigler et al. 2014)

In dieser Studie konnte auch beobachtet werden, dass die PVR-Membranen bei Reablatio vor allem in der UnterOEL-Gruppe an Retinektomie-Narben, Endolaser-Stellen und Foramen ansetzten. Es lässt sich vermuten, dass an diesen Stellen die Wundheilungsreaktionen der Retina ausgeprägter sind und dadurch die PVR-Entstehung gefördert wird.

8.3.2 Voroperationen

Mehrere Studien kamen zu dem Schluss, dass eine höhere Anzahl an Vor-Operationen eine Reablatio begünstigen. (Falkner 2001; Jonas et al. 2001) Lam et al. fanden heraus, dass besonders die Anzahl vorhergegangener nicht erfolgreicher Ablatio-Operationen einen Risikofaktor für Reablationes darstellt und jede nicht erfolgreiche Operation die anatomische Erfolgsrate um 61% reduziert. (Lam et al. 2008)

In dieser Studie waren in der NachOEL-Gruppe bereits 86,4% der Augen (19/22) voroperiert, zum Teil auch mehrfach. Bei 12 Augen (54,4%) von diesen war bereits eine PpV durchgeführt worden und in 18 Augen (81,8%) eine Katarakt-OP.

In der UnterOEL-Gruppe waren 18 Augen (85,7%) zum Teil mehrfach voroperiert, davon hatten 10 Augen (47,6%) bereits einen Linsenersatz erhalten und 9 Augen (42,9%) eine PpV.

So können auch in dieser Studie die Voroperationen als Risikofaktor angenommen werden. Viele der Augen wurden bereits im Vorfeld erfolglos wegen einer Ablatio behandelt, z.B. mit einer PpV mit Gas-Tamponade, in diesen Fällen kann also von einer komplizierten Netzhautsituation ausgegangen werden, die auch die Behandlung durch eine PpV mit Silikonöl erschwert und die Erfolgchancen mindert.

Da bei einigen Augen auch mehrfach Eingriffe vorgenommen wurden, scheint auch die Anzahl der Eingriffe von Bedeutung sein, jedoch konnte die genaue Zahl je Auge nicht aus den Daten erhoben werden. Es ist dennoch davon auszugehen, dass mit jeder Operation das Risiko für kleinste iatrogene Verletzungen, z.B. der Netzhaut, oder andere Veränderungen im Auge gegeben ist, die wiederum z.B. die PVR-Entstehung begünstigen und so langfristig auch die Wahrscheinlichkeit einer Ablatio und Reablatio erhöhen.

Ebenfalls unter die Kategorie der Voroperationen fallen die Katarakt-Operationen: Verschiedene Autoren kamen zu dem Schluss, dass eine Ablatio in Augen, die bereits eine Katarakt-OP erhalten haben, häufiger auftritt. Scholda et al. berichten auch von häufigeren Reablationes nach Katarakt-OP. (Scholda et al. 2000; Erie et al. 2006; Rowe et al. 1999) In pseudophaken oder aphaken Augen können viele kleine Foramina im anterioren Netzhautbereich, die bei der

PpV übersehen wurden oder die Tendenz zur Entstehung von neuen Foramina nach der PpV zu einer höheren Reablatio-Rate führen (Schachat et al. 2018; Wickham et al. 2011). Kon et al. zeigten, dass Pseudophakie zudem ein Risikofaktor für die Entwicklung von PVR ist und somit auch ein Risikofaktor für eine Reablatio (Kon 2000).

Wie oben bereits aufgeführt, war bei einem Großteil der Augen in dieser Studie schon eine Katarakt-OP vor der Silikonölimplantation durchgeführt worden und in beiden Gruppen dieser Studie waren zum Ende bis auf 2 aphake Augen (NachOEL) alle beobachteten Augen pseudophak.

Die Pseudophakie bzw. Aphakie könnte also auch hier einen signifikanten Risikofaktor darstellen, der durch die oben genannten Mechanismen, wie die Tendenz zur Entstehung von PVR und von neuen Foramina zur Reablatio beiträgt.

Die Kataraktentstehung selbst ist eine von verschiedenen Autoren beschriebene häufige Komplikation der Silikonölentamponade (Casswell und Gregor 1987a, 1987b). Es ließ sich aus den vorliegenden Patientendaten nicht erheben, ob die im Laufe des Beobachtungszeitraumes durchgeführten Katarakt-Operationen aufgrund einer Katarakt-Entstehung durch das Silikonöl nötig waren, diese Tatsache könnte aber zum hohen Anteil der pseudophaken Augen in dieser Studie beigetragen haben. Eine vollständige Glaskörperentfernung, die auch zur Prävention von PVR-Reaktionen wesentlich ist, kann in der Regel bei phaken Augen nicht gewährleistet werden, dies kann also einen Grund für die Kombination der PpV mit einem Linsenersatz darstellen. Trotzdem sollte das erhöhte Risiko bei Pseudophakie beachtet und in die Therapieplanung miteinbezogen werden.

8.3.3 Foramen

In der NachOEL-Gruppe waren bereits bestehende Netzhautforamina in 35,3% (6/17) der Fälle wiedereröffnet, betrachtet man nur die Augen mit ursprünglich 3 oder mehr Foramina war die Rezidiv-Rate sogar bei 50% (3/6). In 5 Fällen (22,7%, 5/22) wurden bei Reablatio neu aufgetretene Netzhautforamina beobachtet.

In der UnterOEL-Gruppe waren alte Netzhautforamina in 38,5% (5/13) der Fälle bei Reablatio wiedereröffnet, neue Foramina waren in 22,7% (4/21) der Fälle an der Reablatio beteiligt.

Insgesamt scheinen also Netzhautforamina in dieser Studie eine Tendenz zu Rezidiven zu haben, die mit der Anzahl an Foramina ansteigt. Der sorgfältige Verschluss der Foramina ist so ein wichtiger Bestandteil zur Vermeidung der Reablatio.

Die Bedeutung von Foramina für die Reablatio-Wahrscheinlichkeit wird in der Literatur allerdings kontrovers diskutiert, so fanden z.B. Adelman et al. keinen signifikanten Zusammenhang zwischen der Anzahl der Netzhautforamina bei Ablatio und der Reablatio-Rate, andere Studien jedoch beschreiben eine höhere Reablatio-Rate bei einer höheren Anzahl an Foramina. Größere Foramina oder Riesenrisse scheinen ebenso mit einer wahrscheinlicheren Reablatio in Verbindung zu stehen. (Adelman et al. 2014; Feltgen et al. 2013; Teke et al. 2014)

Auffällig in dieser Studie ist, dass die Makulaforamina in der NachOEL-Gruppe in 100% (3/3 Foramina) bei Reablatio wiedereröffnet waren, dadurch also ein sehr hohes Risiko für eine Reablatio darstellen. Allerdings wurden hier nur 3 Foramina beobachtet, zur sicheren Einschätzung sind größere Fallzahlen nötig. In der Literatur gibt es dazu nur wenige Studien, z.B. berichten Dhalla et al. über ein Makulaforamen-Rezidiv in 60% der Fälle und benennen Makulaforamen als Risikofaktor für eine Reablatio nach Silikonölenentfernung. (Dhalla et al. 2016)

8.3.4 Glaskörperreste

In der Literatur werden Glaskörperreste als mögliche Ursache für eine Reablatio genannt, verschiedene Autoren kamen zu dem Schluss, dass eine sorgfältige Entfernung der gesamten Glaskörperbasis entscheidend zum dauerhaften Operationserfolg beitragen kann, da die Glaskörperreste in der Fundus-Peripherie eine Traktion auf die Retina ausüben können (Jonas et al. 2001; Teke et al. 2014; Choudhary et al. 2012).

In der NachOEL-Gruppe wurden Glaskörperreste in einem Auge (4,5%) gefunden, dort waren sie an der Reablatio beteiligt. In der UnterOEL-Gruppe wurden keine Glaskörperreste beobachtet. Insgesamt treten Glaskörperreste in

den beobachteten Gruppen also kaum auf, tragen jedoch auch hier bei Auftreten als Risikofaktor zur Reablatio bei.

8.4 Visus-Ergebnisse

In der NachOEL-Gruppe war der durchschnittliche Visus (in Dezimal-Angabe) zum Zeitpunkt Ablatio mit einem Wert von 0,03 schlechter als nach Implantation der Silikonöltamponade mit einem Wert von 0,063. Bei der letzten Untersuchung lag der Durchschnittswert bei 0,04. Insgesamt 7 Augen (31,8%) hatten sich im Verlauf der Studie verbessert, 13 Augen (59,1%) hatten einen funktionellen Visus von $>0,02$ oder besser.

In der UnterOEL Gruppe lag der durchschnittliche Visus zu Beginn bei 0,025 und verbesserte sich unter Öl und nach Öl-Entfernung auf einen Wert von je 0,04. Insgesamt haben sich in dieser Gruppe 8 Augen (38,1%) im Verlauf verbessert, 14 Augen (66,7%) hatten einen funktionellen Visus von $>0,02$ oder besser erreicht.

Diese Visus-Ergebnisse sind damit besser als z.B. bei Azen et al., die in 38% der Fälle einen Visus $>0,02$ erreichten (Azen 1998). Man muss aber bedenken, dass die hier beobachteten Fälle komplizierte Verläufe mit schwierigen Krankheitsbildern, oft mehreren vorhergehenden Operationen und einer Reablatio retinae darstellen und ein Vergleich mit anderen Studien aufgrund des unterschiedlichen Aufbaus und Patientenkollektives schwierig ist.

Williamson et al. beschreiben, dass PVR, eine ausgedehnte Ablatio, Misserfolg der primären Operation und schlechter Visus vor der OP Risikofaktoren für ein schlechteres postoperatives Visus-Ergebnis sind, zudem wurde eine Korrelation des präoperativen mit dem postoperativen Visus beobachtet. (Williamson et al. 2013) Goezinne et al. fanden heraus, dass 3 oder mehr vorhergehende Operationen, Retinektomien oder Hypotonie ebenfalls Risikofaktoren für einen schlechteren postoperativen Visus sind (Goezinne et al. 2007). Auch in dieser Studie wurden in 31,8% (NachOEL) bzw. 42,9% (UnterOEL) Retinektomien durchgeführt. Ein signifikanter Zusammenhang zu den Visus-Ergebnissen konnte, auch aufgrund der kleinen Gruppengrößen, nicht hergestellt werden, ist jedoch als möglich anzusehen.

8.5 Limitationen der Studie

Diese Studie wurde als deskriptive retrospektive Studie durchgeführt, die Befunde wurden aus den vorhandenen Patientenakten und Operationsberichten erhoben. Dadurch ergeben sich verschiedene Probleme einer retrospektiven Studie: Die vorliegenden Daten sind oft von verschiedener Qualität oder nicht vollständig. Es gibt auch, anders als bei geplanten prospektiven Studien, kein festes standardisiertes Erhebungs- oder Untersuchungsschema.

In diesem Zusammenhang müssen auch die Patientenzahlen betrachtet werden: Im üblichen Behandlungsverlauf einer PpV mit Silikonöl als Endotamponade wird das Öl nach einer gewissen Verbleibedauer im Auge wieder entfernt, das heißt jeder Patient sollte theoretisch eine Öl-Implantation und eine Öl-Explantation erhalten. Bei der Analyse der Fallzahlen in dieser Studie fiel auf, dass Patienten zum Teil nur einmal oder auch mehr als zweimal in den OP-Büchern aufgelistet waren. Diese Fälle verteilen sich vermutlich auf folgende Patientengruppen:

139 Patienten wurden nur einmal für eine Öl Implantation in den OP-Büchern aufgeführt und bekamen in dem beobachteten Zeitraum keine Öl Entfernung.

Dies kann folgende Gründe haben:

- Die Öl Explantation lag bei diesen Patienten außerhalb des Beobachtungszeitraumes.
- Das Silikonöl wurde bei diesen Patienten als Dauertamponade im Auge belassen, z.B. wegen eines schlechten Netzhautzustandes, der eine Reablatio nach Ölentfernung sehr wahrscheinlich machen würde.
- Die Ölentfernungs-OP dieser Patienten wurde nicht im OP-Buch vermerkt, oder im Rahmen eines anderen OP-Verfahrens notiert.
- Die Ölentfernung wurde nicht an der Augenklinik Marburg durchgeführt.

207 Patienten wurden mehrfach für Öl-Implantation in den OP-Büchern aufgeführt, mögliche Ursachen für die mehrmalige Silikonölimplantation bei Patienten können sein:

- Die vollständige Netzhautanlage wurde nach der ersten Öl Implantation noch nicht erreicht, daher war eine 2. OP mit erneuter Öl Implantation bzw. Öl Auffüllung nötig.

- Nach Silikonölentfernung kam es zu einer Reablatio retinae, deswegen wurde dem Patienten erneut Silikonöl zur Therapie dieser implantiert und als Dauertamponade belassen.
- Die Entfernung der erneuten Silikonöltamponade lag außerhalb des Beobachtungszeitraumes.
- Die Patienten erlitten eine Reablatio retinae unter Silikonölendotamponade, wie es in dieser Studie bei 21 Patienten der Fall war. Zur Therapie fand ein Silikonölwechsel bzw. eine erneute Silikonöl-Implantation statt.
- Die Ölentfernung wurde nicht an der Augenklinik Marburg durchgeführt.

Insgesamt gab es im Beobachtungszeitraum 252 Silikonölentfernungen, davon 54 bei Patienten, die nur einmal in den OP-Büchern aufgeführt waren, also nur die Ölentfernung und keine Öl-Implantation erhalten hatten. Dies ist vermutlich auf folgende Gründe zurückzuführen:

- Die Öl-Implantation lag außerhalb des Beobachtungszeitraumes
- Sie wurde nicht an der Augenklinik in Marburg durchgeführt. Dies war bei insgesamt 4 Patienten der Fall.
- Die Öl-Implantation wurde bei diesen Patienten im OP Buch nicht unter PpV vermerkt oder an anderer Stelle dokumentiert.

Weiterhin ist für diese Studie zu beachten, dass nur die Reablatio-Patienten eingehend untersucht wurden, es fehlt der Vergleich mit den Patienten, die keine Reablatio erlitten und so eine Kontrollgruppe darstellen würden.

Auch die geringen Gruppengrößen in dieser Studie ermöglichen ebenfalls nur Beobachtungen und sind anfälliger für Störfaktoren.

Insgesamt decken sich die in dieser Studie beobachteten Risikofaktoren mit den in der Literatur bereits beschriebenen, jedoch gibt es noch immer viele verschiedene Meinungen und vor allem für Reablationes unter Silikonöl bis jetzt nur wenige Studien, die Risikofaktoren eindeutig definieren.

Um weitere Erkenntnisse über die Risikofaktoren für eine Reablatio retinae und deren optimale Vorbeugung und Behandlung zu erhalten, ist eine randomisierte kontrollierte Studie mit größeren Gruppen und systematischem Follow-up sinnvoll.

8.6 Ausblick

Insgesamt ließen sich in dieser Studie verschiedene Risikofaktoren für eine Reablatio beobachten, die mit den in der Literatur bisher beschriebenen vergleichbar waren und diese bestätigten: PVR, Voroperationen (Katarakt, PpV), Netzhautforamina (besonders Makulaforamen) sowie die Reablatio unter Silikonöl.

Die PVR stellte sich als Hauptrisikofaktor dar und sollte in der Therapieplanung auf jeden Fall berücksichtigt werden. Da bisher ursächliche Therapien für PVR noch erforscht werden, ist die sorgfältige chirurgische Entfernung der Membranen wichtig, um einer Reablatio vorzubeugen.

In Zusammenhang mit der PVR-Entstehung stehen auch die Glaskörperreste sowie die Voroperationen. Der Glaskörper sollte soweit möglich vollständig entfernt werden, um die Entstehung traktiver Membranen zu vermeiden.

Da eine höhere Anzahl an Voroperationen, insbesondere auch nicht erfolgreiche PpVs und Katarakt-OPs, sowohl mit dem PVR-Risiko, als auch mit der allgemeinen Reablatio-Wahrscheinlichkeit zusammenhängen, sollte jeder Eingriff am Auge im Hinblick auf mögliche Risiken bewertet werden.

Ebenso sollten Netzhautforamina sorgfältig verschlossen werden, um einem Rezidiv vorzubeugen, auch bei Makulaforamina, die in dieser Studie alle rezidierten.

Abschließend ist noch die Reablatio unter Silikonöl als Risikofaktor zu erwähnen, da bei diesen Augen auch die Reablatio nach Ölentfernung deutlich wahrscheinlicher ist. In diesen komplizierten Fällen ist eine besonders sorgfältige Therapieplanung nötig, eventuell sollte erwogen werden, das Silikonöl im Auge zu belassen, falls nicht andere Komplikationen dagegensprechen.

Trotz all dieser Risikofaktoren bleibt die Pars plana Vitrektomie mit Silikonöl als Tamponade eine effektive und erfolgreiche Methode zur Behandlung von Ablationes. Zur weiteren Verbesserung dieser Methode werden verschiedene Möglichkeiten untersucht: Al Wadani et al. beschreiben, dass eine prophylaktische 360° Laser-Retinopexie die Reablatio-Rate senken kann, laut Laidlaw et al. könnte sich die Wahrscheinlichkeit für eine Reablatio dadurch sogar halbieren. (Laidlaw et al. 2002; Al-Wadani et al. 2014)

Goezinne et al. kommen, wie auch andere Autoren, zu dem Schluss, dass eine Cerclage zusätzlich zur Silikonöltamponade eine gute Therapiemöglichkeit auch

für komplizierten Fälle einer Ablatio darstellt und der Reablatio entgegenwirkt.
(Goezinne et al. 2008; Nagpal et al. 2012)

So gibt es noch verschiedene Ansätze, die unter Berücksichtigung der Risikofaktoren und Behandlungsmöglichkeiten detaillierter untersucht werden sollten, um die Therapie der Ablatio mit PpV und Silikonöl zu optimieren und für den Patienten das bestmögliche Ergebnis zu erzielen.

9 Zusammenfassung

Ursachen und Risikofaktoren für erneute Netzhautablösungen nach Silikonölentfernung bei verschiedenen vitreoretinalen Grunderkrankungen

Die Pars plana Vitrektomie in Kombination mit einer Silikonöltamponade ist aktuell eine Standardtechnik zur Behandlung einer Ablatio retinae, auch in komplizierten Fällen können sehr gute Erfolgsraten von 85-90% erreicht werden. (Feltgen und Walter 2014)

Trotz der inzwischen gut entwickelten Operationstechnik kommt es jedoch nach Entfernung der Silikonöltamponade immer wieder zu Fällen einer erneuten Netzhautablösung, einer Reablatio retinae. Auch bereits unter bestehender Silikonöltamponade kann eine Reablatio auftreten. Diese schwerwiegende Komplikation kann zu schlechteren funktionalen Ergebnissen für Patienten führen und sollte deshalb auf jeden Fall vermieden werden.

In der Literatur gibt es bisher nur wenige Studien, die sich ausführlich mit den möglichen Risikofaktoren für eine Reablatio befassen, darum ist es Ziel dieser retrospektiven Studie Risikofaktoren und mögliche Ursachen für die Reablatio retinae zu finden, um dieses Wissen anschließend in die Therapieoptimierung einfließen zu lassen.

In dieser retrospektiven Studie wurden zu diesem Zweck 43 Augen von Patienten untersucht, die im Zeitraum von 2010 bis 2015 an der Augenklinik Marburg eine PpV mit Silikonöltamponade erhalten hatten und im Behandlungsverlauf eine Reablatio erlitten. Zur Auswertung wurde diese Patienten in die Gruppe mit Reablatio unter Silikonöl (21 Augen) und Reablatio nach Silikonölentfernung (22 Augen) eingeteilt. Analysiert und verglichen wurden die Patientendaten, die OP-Befunde bei Ablatio und Reablatio sowie die funktionalen Ergebnisse der Patienten.

Mehrere Risikofaktoren konnten aus diesen Daten ermittelt werden: PVR-Reaktionen waren beim Großteil der Augen an einer Reablatio beteiligt und gelten somit als Hauptrisikofaktor sowohl unter als auch nach Ölentfernung. Voroperationen am Auge, z.B. nicht erfolgreiche PpV mit Gastamponade oder Katarakt OP, waren in den beobachteten Gruppen in fast allen Augen vorhanden und können eine mögliche Ursache für die Reablatio sein. Netzhautforamina

scheinen zu Rezidiven zu neigen, besonders die hier beobachteten Makulaforamen, und stellen so auch einen Risikofaktor dar.

Auch eine vorhergehende Reablatio unter Silikonöl kann die Wahrscheinlichkeit für eine erneute Ablösung nach Ölentfernung erhöhen.

All diese beobachteten Risikofaktoren bestätigen die in der Literatur bisher beschriebenen und sollten in der optimalen Therapieplanung berücksichtigt werden.

10 Abstract

Reasons and risk factors for recurrent retinal detachments after removal of silicone oil in different vitreoretinal diseases

Pars plana vitrectomy combined with silicone oil tamponade is a standard in the treatment of retinal detachments, even in complicated cases success rates of 85% to 90% are possible. (Feltgen und Walter 2014)

Despite the well developed operational technique there are still recurrent cases of retinal detachment (reablatio retinae) after silicone oil removal, redetachment with in situ oil tamponade is possible, too. This serious complication may lead to worse functional outcomes for the patients and has to be avoided at all costs.

There are only few studies, which describe possible risk factors in detail; therefore, the aim of this retrospective study is to find possible reasons for retinal redetachment to be able to use the knowledge for optimizing the treatment.

In this retrospective study 43 eyes of patients were analysed, who were treated with PpV and silicone oil tamponade in the ophthalmic clinic in Marburg in the years 2010 to 2015 and who had a retinal redetachment during that time. To evaluate the results, the patients were divided in groups with redetachment with oil in situ (21 eyes) and redetachment after oil removal (22 eyes). For the analysis and comparison patient data, intraoperative findings at primary detachment and redetachment and functional outcomes were used.

Several possible risk factors could be determined from this data: PVR was involved in the redetachment in most of the eyes and can be seen as a main risk factor for redetachment with oil in situ and after oil removal. Preceding operations, for example unsuccessful PpV with gas tamponade or cataract operations, were present in almost all the eyes and may be considered as a reason for the redetachment. Retinal tears, especially macular holes, have a tendency reopen and therefore count as a risk factor. A retinal redetachment with oil in situ also increases the possibility of redetachment after silicone oil removal.

All of these risk factors confirm those observed in literature and should be considered in the planning of an optimal therapy.

11 Literaturverzeichnis

- Adelman, Ron A.; Parnes, Aaron J.; Michalewska, Zofia; Ducournau, Didier (2014): Clinical variables associated with failure of retinal detachment repair. The European vitreo-retinal society retinal detachment study report number 4. In: *Ophthalmology* 121 (9), S. 1715–1719. DOI: 10.1016/j.ophtha.2014.03.012.
- Algvere, P. V.; Jahnberg, P.; Textorius, O. (1999): The Swedish Retinal Detachment Register. I. A database for epidemiological and clinical studies. In: *Graefe's archive for clinical and experimental ophthalmology = Albrecht von Graefes Archiv fur klinische und experimentelle Ophthalmologie* 237 (2), S. 137–144.
- Al-Wadani, Saeed F.; Abouammoh, Marwan A.; Abu El-Asrar, Ahmed M. (2014): Visual and anatomical outcomes after silicone oil removal in patients with complex retinal detachment. In: *International ophthalmology* 34 (3), S. 549–556. DOI: 10.1007/s10792-013-9857-9.
- Augustin, Albert J.; Collins, James F.; Krieglstein, Günter K. (2001): Augenheilkunde. Mit 138 Tabellen. 2., komplett überarb. und erw. Aufl. Berlin: Springer.
- Azen, S. (1998): Silicone oil in the repair of complex retinal detachments A prospective observational multicenter study. In: *Ophthalmology* 105 (9), S. 1587–1597. DOI: 10.1016/S0161-6420(98)99023-6.
- Bechrakis, N. E.; Dimmer, A. (2018): Rhegmatogene Netzhautablösung. Epidemiologie und Risikofaktoren. In: *Der Ophthalmologe : Zeitschrift der Deutschen Ophthalmologischen Gesellschaft*. DOI: 10.1007/s00347-017-0647-z.
- Bowling, Brad (2017): Kanskis Klinische Ophthalmologie. Ein systematischer Ansatz. Unter Mitarbeit von Sibylle Tönjes. 8. Auflage. München, Deutschland: Elsevier GmbH (German Medical Collection, 71). Online verfügbar unter <http://www.sciencedirect.com/science/book/9783437234835>.
- Casswell, A. G.; Gregor, Z. J. (1987a): Silicone oil removal. I. The effect on the complications of silicone oil. In: *The British journal of ophthalmology* 71 (12), S. 893–897.
- Casswell, A. G.; Gregor, Z. J. (1987b): Silicone oil removal. II. Operative and postoperative complications. In: *The British journal of ophthalmology* 71 (12), S. 898–902.
- Choudhary, Maria M.; Choudhary, Moaz M.; Saeed, Musab U.; Ali, Azam (2012): Removal of silicone oil: prognostic factors and incidence of retinal redetachment. In: *Retina (Philadelphia, Pa.)* 32 (10), S. 2034–2038. DOI: 10.1097/IAE.0b013e3182562045.

- Cibis, P. A.; Becker, B.; Okun, E.; Canaan, S. (1962): The Use of Liquid Silicone in Retinal Detachment Surgery. In: *Archives of ophthalmology (Chicago, Ill. : 1960)* 68 (5), S. 590–599. DOI: 10.1001/archopht.1962.00960030594005.
- Dahlmann, Cordula; Patzelt, Johannes (2017): BASICS Augenheilkunde. 4. Auflage. München: Elsevier. Online verfügbar unter <http://institut.elsevierelibrary.de/product/basics-augenheilkunde-4-aufl>.
- Damms, Thomas; Guzek, Bernd (2014): Kurzlehrbuch Augenheilkunde. 1. Auflage. Munich, Germany: Urban & Fischer. Online verfügbar unter <http://site.ebrary.com/lib/alltitles/docDetail.action?docID=10907542>.
- Darwish, Ahmed (2014): Management of Recurrent Retinal Detachment in Silicone Oil Filled Eyes. Keys to Diagnosis of Pathogenesis and Management. In: *AOVS* 1 (1). DOI: 10.15406/aovs.2014.01.00003.
- Dhalla, Kazim; Kapesa, Imani; Odouard, Capucine (2016): Incidence and risk factors associated with retinal redetachment after silicone oil removal in the African population. In: *International ophthalmology*. DOI: 10.1007/s10792-016-0309-1.
- Duker, Jay S.; Augsburger, James J.; Yanoff, Myron (Hg.) (2009): Ophthalmology. ebrary, Inc. 3rd ed. Philadelphia?: Mosby/Elsevier. Online verfügbar unter <http://site.ebrary.com/lib/alltitles/docDetail.action?docID=10567404>.
- Erie, Jay C.; Raecker, Matthew A.; Baratz, Keith H.; Schleck, Cathy D.; Burke, James P.; Robertson, Dennis M. (2006): Risk of retinal detachment after cataract extraction, 1980-2004. A population-based study. In: *Ophthalmology* 113 (11), S. 2026–2032. DOI: 10.1016/j.opthta.2006.05.054.
- Falkner, C. I. (2001): Outcome after silicone oil removal. In: *The British journal of ophthalmology* 85 (11), S. 1324–1327. DOI: 10.1136/bjo.85.11.1324.
- Feltgen, Nicolas; Heimann, Heinrich; Hoerauf, Hans; Walter, Peter; Hilgers, Ralf-Dieter; Heussen, Nicole (2013): Scleral buckling versus primary vitrectomy in rhegmatogenous retinal detachment study (SPR study). Risk assessment of anatomical outcome. SPR study report no. 7. In: *Acta ophthalmologica* 91 (3), S. 282–287. DOI: 10.1111/j.1755-3768.2011.02344.x.
- Feltgen, Nicolas; Walter, Peter (2014): Rhegmatogenous retinal detachment--an ophthalmologic emergency. In: *Deutsches Arzteblatt international* 111 (1-2), 12-21; quiz 22. DOI: 10.3238/arztebl.2014.0012.
- Flaxel, C. J.; Mitchell, S. M.; Aylward, G. W. (2000): Visual outcome after silicone oil removal and recurrent retinal detachment repair. In: *Eye (London, England)* 14 (Pt 6), S. 834–838. DOI: 10.1038/eye.2000.232.

- Ghazi, N. G.; Green, W. R. (2002): Pathology and pathogenesis of retinal detachment. In: *Eye (London, England)* 16 (4), S. 411–421. DOI: 10.1038/sj.eye.6700197.
- Go, Sioe Lie; Hoyng, Carel B.; Klaver, Caroline C. W. (2005): Genetic risk of rhegmatogenous retinal detachment. A familial aggregation study. In: *Archives of ophthalmology (Chicago, Ill. : 1960)* 123 (9), S. 1237–1241. DOI: 10.1001/archophth.123.9.1237.
- Goezinne, F.; La Heij, E. C.; Berendschot, T. T. J. M.; Liem, A. T. A.; Hendrikse, F. (2007): Risk factors for redetachment and worse visual outcome after silicone oil removal in eyes with complicated retinal detachment. In: *European journal of ophthalmology* 17 (4), S. 627–637.
- Goezinne, Fleur; La Heij, Ellen C.; Berendschot, Tos T. J. M.; Gast, Sacha T. J. M.; Liem, Albert T. A.; Lundqvist, Igor L.; Hendrikse, Fred (2008): Low redetachment rate due to encircling scleral buckle in giant retinal tears treated with vitrectomy and silicone oil. In: *Retina (Philadelphia, Pa.)* 28 (3), S. 485–492. DOI: 10.1097/IAE.0b013e318150d879.
- Grehn, Franz (2012): Augenheilkunde. 31., überarbeitete Auflage. Berlin, Heidelberg: Springer (Springer-Lehrbuch). Online verfügbar unter <http://dx.doi.org/10.1007/978-3-642-11333-8>.
- Hutton, William L. (1994): The Effects of Silicone Oil Removal. In: *Archives of ophthalmology (Chicago, Ill. : 1960)* 112 (6), S. 778. DOI: 10.1001/archophth.1994.01090180076038.
- International Council of Ophthalmology (ICO): Visual Standards, Aspects and Ranges of Vision Loss, with emphasis on Population Surveys. Available at: www.icoph.org/standards.
- Ivanisević, Milan; Erceg, Marijan; Eterović, Davor (2002): Rhegmatogenous retinal detachment and seasonal variations. In: *Acta medica Croatica : casopis Hrvatske akademije medicinskih znanosti* 56 (2), S. 49–51.
- Jonas, J. B.; Budde, W. M.; Knorr, H. L. (1999): Timing of retinal redetachment after removal of intraocular silicone oil tamponade. In: *American journal of ophthalmology* 128 (5), S. 628–631.
- Jonas, J. B.; Knorr, H. L.; Rank, R. M.; Budde, W. M. (2001): Retinal redetachment after removal of intraocular silicone oil tamponade. In: *The British journal of ophthalmology* 85 (10), S. 1203–1207.
- Joussen, Antonia J. M. (2012): Retinale Gefäßerkrankungen. Berlin, Heidelberg: Springer Berlin Heidelberg. Online verfügbar unter <http://dx.doi.org/10.1007/978-3-642-18021-7>.
- Kanski, Jack J. (2012): Klinische Ophthalmologie. Lehrbuch und Atlas. 7. Aufl. s.l.: Urban Fischer Verlag - Nachschlagewerke. Online verfügbar unter

<http://search.ebscohost.com/login.aspx?direct=true&scope=site&db=nlebk&db=nlabk&AN=808308>.

Kapran, Z.; Uyar, O. M.; Kaya, V.; Eltutar, K. (2018): Recurrences of Retinal Detachment after Vitreoretinal Surgery, and Surgical Approach. In: *European journal of ophthalmology* 11 (2), S. 166–170. DOI: 10.1177/112067210101100211.

Kon, C. H. (2000): Risk factors for proliferative vitreoretinopathy after primary vitrectomy. A prospective study. In: *British Journal of Ophthalmology* 84 (5), S. 506–511. DOI: 10.1136/bjo.84.5.506.

Laidlaw, D. Alistair H.; Karia, Niral; Bunce, Catey; Aylward, G. William; Gregor, Zdenek J. (2002): Is prophylactic 360-degree laser retinopexy protective? Risk factors for retinal redetachment after removal of silicone oil. In: *Ophthalmology* 109 (1), S. 153–158.

Lam, Robert F.; Cheung, Benson T.O.; Yuen, Can Y.F.; Wong, David; Lam, Dennis S.C.; Lai, Wico W. (2008): Retinal Redetachment after Silicone Oil Removal in Proliferative Vitreoretinopathy: A Prognostic Factor Analysis. In: *American Journal of Ophthalmology* 145 (3), 527-533.e2. DOI: 10.1016/j.ajo.2007.10.015.

Lambrou, F. H.; Burke, J. M.; Aaberg, T. M. (1987): Effect of Silicone Oil on Experimental Traction Retinal Detachment. In: *Archives of ophthalmology (Chicago, Ill. : 1960)* 105 (9), S. 1269–1272. DOI: 10.1001/archophth.1987.01060090127042.

Lang, Gerhard K. (2014): *Augenheilkunde*. 5. Aufl. s.l.: Georg Thieme Verlag KG. Online verfügbar unter <http://dx.doi.org/10.1055/b-002-96292>.

Lewis, Hilel (2003): Peripheral retinal degenerations and the risk of retinal detachment. In: *American journal of ophthalmology* 136 (1), S. 155–160.

McCuen, Brooks W.; Landers, Maurice B.; Machemer, Robert (1985): The Use of Silicone Oil Following Failed Vitrectomy for Retinal Detachment with Advanced Proliferative Vitreoretinopathy. In: *Ophthalmology* 92 (8), S. 1029–1034. DOI: 10.1016/S0161-6420(85)33904-0.

Mietz, H.; Heimann, K. (1995): Onset and recurrence of proliferative vitreoretinopathy in various vitreoretinal disease. In: *The British journal of ophthalmology* 79 (10), S. 874–877. DOI: 10.1136/bjo.79.10.874.

Nagpal, ManishP; Nagpal, KamalM; Videkar, RiturajP (2012): Factors having implications on re-retinal detachments after silicone oil removal. In: *Indian J Ophthalmol* 60 (6), S. 517. DOI: 10.4103/0301-4738.103777.

Pastor, J.Carlos (1998): Proliferative Vitreoretinopathy. In: *Survey of Ophthalmology* 43 (1), S. 3–18. DOI: 10.1016/S0039-6257(98)00023-X.

- Pastor, J.Carlos; La Rúa, E.Rodríguez de; Martín, Francisco (2002): Proliferative vitreoretinopathy. Risk factors and pathobiology. In: *Progress in Retinal and Eye Research* 21 (1), S. 127–144. DOI: 10.1016/S1350-9462(01)00023-4.
- Rowe, Jonathan A.; Erie, Jay C.; Baratz, Keith H.; Hodge, David O.; Gray, Darryl T.; Butterfield, Linda; Robertson, Dennis M. (1999): Retinal detachment in Olmsted County, Minnesota, 1976 through 1995. In: *Ophthalmology* 106 (1), S. 154–159. DOI: 10.1016/S0161-6420(99)90018-0.
- Sachsenweger, Matthias; Klauß, Volker (2003): Augenheilkunde. [Online-Ausg.], 2., vollst. überarb. und erw. Aufl. Stuttgart: Thieme (Duale Reihe). Online verfügbar unter <http://dx.doi.org/10.1055/b-002-10325>.
- Schachat, A. P.; Wilkinson, C. P.; Hinton, D. R.; Sadda, S. R.; Wiedemann, P. (2018): Ryan's Retina. Sixth edition. Edinburgh, New York: Elsevier.
- Scholda, Christoph; Egger, Stefan; Lakits, Adalbert; Walch, Katharina; Eckardstein, Eva von; Biowski, Robert (2000): Retinal detachment after silicone oil removal. In: *Acta Ophthalmol Scand* 78 (2), S. 182–186. DOI: 10.1034/j.1600-0420.2000.078002182.x.
- Sharma, Tarun; Gopal, Lingam; Shanmugam, Mahesh P.; Bhende, Pramod S.; Agrawal, Rajat; Badrinath, Sengamedu S.; Samanta, Tapan K. (2002): Management of recurrent retinal detachment in silicone oil-filled eyes. In: *Retina (Philadelphia, Pa.)* 22 (2), S. 153–157.
- Sigler, Eric J.; Randolph, John C.; Calzada, Jorge I.; Charles, Steve (2014): Anatomical and visual outcomes after two-port pars plana vitrectomy reoperation under silicone oil for epimacular membrane or recurrent retinal detachment. In: *Retina (Philadelphia, Pa.)* 34 (10), S. 1939–1944. DOI: 10.1097/IAE.0000000000000170.
- Teke, M. Y.; Balikoglu-Yilmaz, M.; Yuksekkaya, P.; Citirik, M.; Elgin, U.; Kose, T.; Ozturk, F. (2014): Surgical outcomes and incidence of retinal redetachment in cases with complicated retinal detachment after silicone oil removal: univariate and multiple risk factors analysis. In: *Retina (Philadelphia, Pa.)* 34 (10), S. 1926–1938. DOI: 10.1097/IAE.0000000000000204.
- Ünlü, Nurten; Kocaoğlan, Hülya; Acar, Mehmet A.; Sargin, Müge; Aslan, Bekir S.; Duman, Sunay (2004): Outcome of Complex Retinal Detachment Surgery after Silicone Oil Removal. In: *International ophthalmology* 25 (1), S. 33–36. DOI: 10.1023/B:INTE.0000018545.62455.ff.
- Wickham, Louisa; Ho-Yen, Gregory O.; Bunce, Catey; Wong, David; Charteris, David G. (2011): Surgical failure following primary retinal detachment surgery by vitrectomy. Risk factors and functional outcomes. In: *The British journal of ophthalmology* 95 (9), S. 1234–1238. DOI: 10.1136/bjo.2010.190306.

Williams, George A.; Aaberg, Thomas M. (2006): Techniques of Scleral Buckling. In: *Retina*: Elsevier, S. 2035–2070.

Williamson, T. H.; Shunmugam, M.; Rodrigues, I.; Dogramaci, M.; Lee, E. (2013): Characteristics of rhegmatogenous retinal detachment and their relationship to visual outcome. In: *Eye (London, England)* 27 (9), S. 1063–1069. DOI: 10.1038/eye.2013.136.

Zilis, John D.; McCuen, Brooks W.; Juan, Eugene de; Stefansson, Einar; Machermer, Robert (1989): Results of Silicone Oil Removal in Advanced Proliferative Vitreoretinopathy. In: *American Journal of Ophthalmology* 108 (1), S. 15–21. DOI: 10.1016/S0002-9394(14)73254-4.

12 Anhang

12.1 Verzeichnis der akademischen Lehrer

Adamkiewicz, Adarkwah-Yiadam, Balz, Barth, Bartsch, Bauer, Baum, Becker A., Becker S., Bender, Berger, Bertoune, Bette, Bien, Bösner, Bonaterra, Braun, Brehm, Bücking, Burchert, Cetin, Czubayko, Daut, Decher, del Rey, Dettmeyer, Dodel, Donner-Banzhoff, Duda, Eberhart, Fendrich, Feuser, Figiel, Frink, Fritz, Fuchs-Winkelmann, Geks, Göbert, Görg, Gress, Grosse, Grundmann, Hegele, Hertl, Hildebrand, Höffken, Hofmann, Hoyer, Hundt, Jerrentrup, Kalder, Kampmann, Kann, Kanngieâer, Kim-Berger, Kinscherf, Kircher, Kirschbaum, Köhler U., Köhler S., König, Kolb-Niemann, Koolmann, Krieg, Kruse, Kühnert, Leonhardt, Lill, Lohoff, Luster, Mahnken, Maier, Maisner, Milani, Mirow, Moll, Moosdorf, Mueller, Mutters, Neubauer, Neumüller, Nimsky, Oberkircher, Oberwinkler, Oertel, Oliver, Opitz, Pagenstecher, Pankuweit, Patrascan, Peter, Peterlein, Pfützner, Plant, Preisig-Müller, Printz, Quint, Reese, Renz, Rost, Rothmund, Ruchholtz, Rust, Sahmland, Schäfer, Schieffer, Schmeck, Schu, Schulze, Schütz, Schwarz, Seipelt, Seitz, Sekundo, Sevinc, Sommer, Steininger, Stuck, Suske, Tackenberg, Thieme, Timmermann, Timmesfeld, Vogelmeier, Wagner, Weihe, Westermann, Wilhelm, Worzfeld, Wrocklage, Wulf, Zemlin.

Weitere:

Letterkenny, Irland: Couse, Sugrue

Rosenheim: Pihusch M., Pihusch R., Stinshoff

Ingolstadt: Hosch, Hetzer

Luzern, Schweiz: Henzen, Hug

12.2 Danksagung

Hiermit möchte ich mich bei allen Bedanken, die mich bei der Erstellung dieser Doktorarbeit unterstützt haben.

An erster Stelle sei hier mein Doktorvater Prof. Dr. med. Stephan Schulze genannt, der mich von Beginn bis zur Fertigstellung meiner Arbeit stets zuverlässig bei allen Fragen unterstützt hat und mit seiner motivierenden und freundlichen Art maßgeblich zum Erfolg dieser Arbeit beigetragen hat. Er war mir ein sehr guter Lehrer und hat mich mit seiner großen fachlichen Kompetenz an das wissenschaftliche Arbeiten herangeführt.

Ebenso möchte ich mich bei den Mitarbeitern der Augenklinik Marburg für die Unterstützung bei der Datenerhebung sowie bei organisatorischen Anliegen bedanken.

Weiterhin gilt mein Dank auch PD Dr. Hans-Helge Müller, der mich maßgeblich bei der statistischen Auswertung meiner Daten beraten und unterstützt hat und mir mit vielen Hilfestellungen zur Seite stand.

Letztendlich gilt ein großer Dank auch meiner Familie und all meinen Freunden, die mir stets motivierend und unterstützend zur Seite standen, mich bei jeglichen EDV-Problemen berieten und mir bei der Korrektur der Arbeit eine große Hilfe waren. Vielen Dank für eure unermüdliche und liebevolle Unterstützung, die mir die Erstellung dieser Arbeit ermöglicht haben.