

Aus der Klinik für Strahlendiagnostik des Fachbereiches Medizin der  
Philips Universität Marburg

Direktor: Prof. Dr. med. K.J Klose

In Zusammenarbeit mit der Klinik für  
Diagnostische und Interventionelle Radiologie des Klinikums Lüdenscheid

Direktor: Prof. Dr. med. H. Alfke

**Prospektive Untersuchung zum Wert des arteriellen  
Verschlusssystems (Starclose®)  
beim antegraden Gefäßzugang an der Femoralarterie**

Inaugural-Dissertation

zur Erlangung des Doktorgrades der gesamten Humanmedizin

dem Fachbereich Medizin der Philipps-Universität Marburg

vorgelegt von

Alexander Rosenko aus Gorkoje / Kasachstan

Marburg 2012

Angenommen vom Fachbereich Medizin der Philipps-Universität Marburg  
am: 14.04.2013

Gedruckt mit Genehmigung des Fachbereichs.

Dekan: Prof. Dr. M. Rothmund

Referent: Prof. Dr. H. Alfke

Korreferent: Prof. Dr. Schäfer

gewidmet

einem besonderen Ort

Kurs: 53.628735, 69.149473

# Inhaltsverzeichnis

## Einleitung

Geschichte der Femoralarterienpunktion	5
Blutstillung nach Punktion der A. Femoralis	7
Gefäßverschluss-Systeme	10
StarClose™	12
Periphere arterielle Verschlusskrankheit	17

<b>Zielsetzung der Arbeit</b>	24
-------------------------------	----

<b>Patientenauswahl und Methodik</b>	26
--------------------------------------	----

<b>Ergebnisse</b>	36
-------------------	----

Technischer Erfolg	39
Major – Komplikationen	40
Minor – Komplikationen	41
Manuelle Kompression	44
Anlage des Druckverbandes	46
Lyse – Patienten	47

<b>Diskussion</b>	49
-------------------	----

<b>Zusammenfassung</b>	59
------------------------	----

<b>Conclusion</b>	61
-------------------	----

<b>Literatur</b>	63
------------------	----

Abbildugsverzeichnis	72
----------------------	----

Tabellenverzeichnis	73
---------------------	----

## Anhang

Lebenslauf	74
Verzeichnis der akademischen Lehrer	76
Danksagung	77
Ehrenwörtliche Erklärung über die selbstständige Anfertigung der Dissertation	78

## **Einleitung**

### **Geschichte der Femoralarterienpunktion**

Nachdem es W. C. Röntgen die Entdeckung der Röntgenstrahlen Am 8. November 1895 gelang, wurde das diagnostische und therapeutische Vorgehen in der Medizin entscheidend verändert [72].

Bereits kurze Zeit nach Entdeckung der Röntgenstrahlen wurde Anfang 1896 durch E. Haschek und O. T. Lindenthal die erste Gefäßdarstellung durch Röntgenstrahlen, ein Angiogramm einer menschlichen Leichenhand, publiziert [41].

Diesem folgte eine längere Episode mit Versuchen an anatomischen Präparaten und Versuchstieren, bis 1923 erste Publikationen über Angiographien am lebenden Menschen durch J. A. Sicard und J. Forestier [81] sowie J. Berberich und S. Hirsch erschienen [7].

1924 wurde von B. Brooks in Amerika die erste Arteriographie der unteren Extremitäten mit Jodnatrium als Kontrastmittel durchgeführt [10], dabei wurde zur Darstellung der Gefäße das Kontrastmittel nach Gefäßpunktion direkt in das Gefäßlumen eingebracht.

Ein wichtiger Schritt für die Angiographie war die Einführung der Kathetertechnik. Dadurch wurde es möglich nach Punktion eines Gefäßes und Einführen eines Katheters Kontrastmittel, fern von der Punktionsstelle, - Medikamente indirekt in das Gefäßlumen zu injizieren.

So gelang Farinas 1941 die Darstellung der Aorta durch die Anwendung der Kathetermethode an der A. Femoralis [30]. Hierzu wurde die Arteria femoralis

operativ freigelegt, die Arterie wurde zur Einführung des Katheters eröffnet und später durch eine Naht wieder verschlossen.

Dieses operative und damit invasive Verfahren wurde durch die Entwicklung und Anwendung der perkutanen Kathetermethode abgelöst.

Pierce publizierte 1951 die erste arterielle Katheterisation der Aorta durch perkutane Punktion der Arteria femoralis [65].

Als Standardtechnik hat sich bis heute die von S.I. Seldinger zum ersten Mal angewandte und 1959 publizierte Kathetermethode etabliert und wird heutzutage noch als Seldinger-Technik bezeichnet [98].

Bei der Seldinger-Technik wird das Gefäß perkutan mit einer schräg geschliffenen Nadel mit Innenmandrain (der so genannten Seldinger Nadel) punktiert. Durch diese Kanüle wird ein Führungsdraht vorgeschoben. Die Kanüle wird entfernt und über den Führungsdraht wird ein Katheter platziert. Zuletzt wird der Führungsdraht entfernt und eine Gefäßdarstellung mit Kontrastmittel kann über den Katheter erfolgen [79]. Zumeist wird heutzutage eine davon leicht abgewandelte Technik verwendet. Hierbei hat die Nadel keinen Innenmandrain sondern ist eine einfache geschliffene Hohladel. Dadurch wird regelhaft nur die Vorderwand des Gefäßes punktiert. Im Übrigen unterscheidet sich die Technik nicht von der Original Seldinger-Technik

Die angiographischen Interventionen werden unter Verwendung von Schleusen zwecks Sicherung des Zugangsweges durchgeführt. Schleusen sind kurze, rückflussdichte Katheter unterschiedlicher Dicken, durch welche verschiedene Arbeitsinstrumente vorgeschoben werden können. Die Rückflussdichte durch ein integriertes Ventil ermöglicht einen problemlosen Wechsel der Arbeitsinstrumente.

Die Dicke der Schleusen wird in French bzw. Charrière – Einheiten angegeben (Charr.) Ein French/Charrière beträgt 1/3 mm.

Die Charrière – Einheiten rühren von Joseph-Frédéric-Benoît Charrière 1803-1876.

Da sein Name aber für viele Personen im englischsprachigen Raum schwer auszusprechen war, war etablierte sich ein Ausweichname, nämlich "French" für „Franzose“. Dieser Ausweichname ist heute als Maßeinheit für Katheter und medizinische Einführhilfen im Gebrauch (1 French = 1/3 mm). S. Abb. 1 [99].

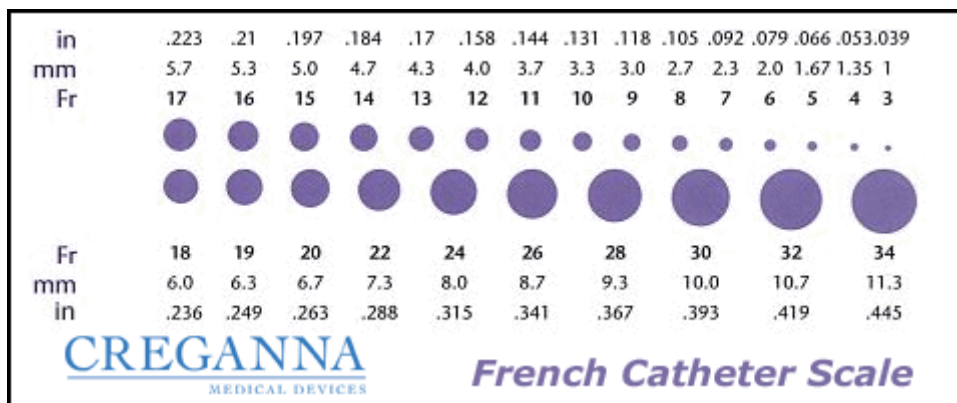


Abbildung 1 (Quelle: www.wikipedia.de; Stand am 19.09.2012)

Heutzutage werden weltweit jährlich ca. 8 Millionen Katheteruntersuchungen zur Diagnostik und Therapie von Herz- und Kreislauferkrankungen durchgeführt [94]. Die Punktion der Arteria femoralis ist mit über 95% der am meisten benutzte Zugang [84] wobei die oben genannte Seldinger-Technik (s.o.) benutzt wird [98].

### Blutstillung nach Punktion der A. Femoralis

Nach Abschluss der Untersuchung und Entfernung des Untersuchungskatheters, wird in der Gefäßwand ein Gefäßwanddefekt hinterlassen. Die Größe des Wanddefektes ist abhängig von der des zuvor eingebrachten Arbeitskanals (Schleuse).

Seit der erstmaligen Präsentation der Punktionstechnik nach Seldinger 1959 wurde zur Blutstillung die manuelle Kompression der Punktionsstelle angewandt und ist bis heute eine häufig verwendete Methode geblieben.

Nach einer diagnostischen Angiographie, kann die Schleuse unmittelbar nach Beendigung der Untersuchung gezogen werden und manuelle Kompression zur Blutstillung angewandt. Die unter anderem auch, da für diagnostische Maßnahmen nur schmalkalibrige Zugänge (heutzutage i.d.R. 4 French) notwendig sind.

Die Besonderheit der zwecks interventioneller Maßnahmen durchgeführten Arterienpunktionen besteht neben den größeren Zugangslumina (meist 5 - 6 French, seltener 7 und 8 French, tlw. aber auch darüber hinaus bis 20 French) darin, dass oft intraprocedural Antikoagulantien verabreicht werden um Thrombenbildung am Ort des Eingriffes vorzubeugen. Dies erhöht natürlich das Blutungsrisiko nach Schleusenentfernung.

Dadurch kann die Schleusenentfernung oft nicht sofort erfolgen, sondern nach einem gewissen zeitlichen Abstand, der für eine Normalisierung der Gerinnungsparameter erforderlich ist, mit nachfolgender manueller Kompression. Die Wartezeit variiert je nach Spezifität der Intervention zwischen sofortiger Schleusenentfernung bei antegraden ipsilateralen Punktionen um den arteriellen einstrom nicht zu verhindern, bis zu mehreren Stunden im neurologischen und kardiologischen Interventionsspektrum.

Nach Entfernung der Schleuse, wird, üblicherweise durch den untersuchenden Arzt, ein kräftiger Druck mit der Hand auf die Femoralarterie ausgeübt, wobei bei retrograden Punktionen ca. 2 cm proximal, bei antegraden Punktion distal der Punktionsstelle komprimiert wird.

Der kräftige Druck wird ca. 5-10 Minuten aufrechterhalten und danach für mehrere Minuten leicht reduziert. Dieser Druck wird bis zur kompletten



Blutstillung aufrechterhalten, was bei stark antikoagulierten Patienten im Extremfall bis über eine Stunde dauern kann. Anschließend wird über der Punktionsstelle ein Druckverband, mit leichtem Druck platziert.

Die Gesamtdauer des manuellen Drucks variiert je nach Größe der verwendeten Schleuse, sowie des Ausmaßes der Antikoagulation.

Wenn Blutstillung nicht erreicht wurde wird die manuelle Kompression weiter bis zur Blutstillung ausgeübt.

Nach Erreichen einer Blutstillung wird eine 12 bis 24 stündliche Bettruhe mit angebrachten Druckverband empfohlen.

Des Weiteren wird die manuelle Kompression bei Versagen eines Gefäßverschlusssystemes zum Erreichen einer Blutstillung verwendet [78].

Obwohl die manuelle Kompression weiter eine häufig verwandte Methode zur Blutstillung ist [50], [61], [70], ist sie sowohl bei Patienten sowohl beim medizinischen Personal unbeliebt, in erster Linie wegen der hohen Dauer der Blutstillungsprozedur und der dadurch höheren Zeiten des Personalausfalls, aber auch wegen der mehrstündigen Immobilisierung der Patienten, in der Regel über Nacht, die sich hierdurch in ihrem Wohlbefinden deutlich beeinträchtigt fühlen [92]. Häufig klagen die Patienten über anschließende Rückenschmerzen mit der Notwendigkeit einer analgetischen Therapie [93].

Das Risiko periphere Komplikationen zu entwickeln, ist durch Nichteinhalten einer strengen Bettruhe erhöht [8].

## Gefäßverschluss-Systeme

Seit den früheren neunziger Jahren wurde seitens der Industrie eine Vielzahl an Gefäßverschlussystemen mit dem Ziel einer schnellen Blutstillung, verkürzten Bettruhe und Senkung des Patientendyskomfort, vorgestellt [3], [29], [75].

Grundsätzlich lassen sich die verschiedenen Verschlussysteme in passive und aktive unterteilen:

Passive Verschlussysteme erreichen die Hämostase durch beinhaltenes prothrombotisches Material oder mechanische Kompression, erreichen jedoch nicht einen sofortigen Blutstillstand oder Verkürzung der Hospitation.

So ermöglichen die passiven Verschlussysteme wie Femostop (Bard, Billerica, MA), Compressar (Instromedix, Beaverton, OR), Clamp-Ease (Pressure Products, Rancho Palos Verdes, CA). zwar eine äquivalent sichere Blutstillung bei einer Personalentlastung, dennoch kann weder die Schleuse bei antikoagulierten Patienten früher entfernt werden, noch dürfen die Patienten früher mobilisiert werden [54].

Des Weiteren konnten die passiven arteriellen Verschlussysteme, im Vergleich zur manuellen Kompression, keine klinisch relevanten Vorteile aufweisen [8], [68].

Die aktiven Verschlussysteme haben zusätzlich zum Ziel, die Hämostasezeit zu verkürzen. Die rasche Hämostase wird erreicht zum Beispiel über, kollagen-induzierte, thrombogene Substanzen [29], [53], [84], [83], oder über eine Gefäßnaht bzw. – Clip [4], [35].

Die bis zum Jahr 2003 am häufigsten verwendeten Verschlussysteme sind Angio-Seal™ (46%), Perclose® (32%), VasoSeal® (14%) und Duett™ (3%) [94].

So wurden zwischen 2004 und 2008 in 955 Institutionen die in einem Register verzeichnet sind die aktiven Verschlussysteme, in 42% der ca. 1,5 Millionen perkutanen koronaren Interventionen angewendet [59].

Interessanterweise bestätigte sich die Vermutung, durch die Verwendung kleinerer Schleusen weniger Komplikationen zu verursachen, nicht [16], [52], [92]. Nach nun etwa 20 Jahren Erfahrung, wird die Sicherheit von Gefäßverschlussystemen, hinsichtlich von Komplikationen wie periphere Ischämie, Infektion und Blutung weiterhin kontrovers diskutiert.

Laut neuester Statistiken verzeichnete die Komplikationsrate bei Patienten die einer perkutanen koronarer Intervention zugeführt wurden seit den neunziger Jahren einen Rückgang von 6% auf ca 2% [67], [18], [87], [59].

Auch unter ökonomischen Aspekt sind sichere Verschlussysteme trotz der initial höheren Kosten zwischen 60 und 120 € möglicherweise vorteilhaft. So konnte gezeigt werden dass im Falle des Auftretens periphere Blutungskomplikationen der Krankenhausaufenthalt um durchschnittlich 2 Tage verlängert wird, wodurch die Gesamtkosten erheblich erhöht werden [63].

Andererseits konnte gezeigt werden, dass durch Anwendung aktiver Verschlussysteme eine Reduktion der Krankenhauskosten um 13 %, durch kürzere Aufenthaltszeiten der Patienten und eine Reduzierung der Personalkosten, erreicht wurde [71].

## **StarClose™**

StarClose wurde am 25.05.2004 in Paris von Abbott Vascular Devices, Redwood City, California, anlässlich des in Paris stattfindenden „Course on Revascularization (PCR) 2004“ vorgestellt.

Weltweit war das das erste zirkumferentielle, clipbasierte Gerät zum Verschließen von Gefäßpunktionen und somit den Beginn einer neuen Generation solcher Geräte.

StarClose verfügt über einen Nitinol-Clip, der aus Nickel und Titan zusammengesetzt ist und auf der Punktionsstelle des Gefäßes so von außen aufgesetzt wird, dass er ihn verschließt.

Der wichtigste Vorteil von StarClose ist der Umstand, dass der Nitinolclip sich komplett außerhalb des Gefäßlumens befindet und das Obwohl der Nitinolclip für immer im Gewebe verbleibt besitzt seine Legierung hoch biokompatible Eigenschaften, so dass schwerwiegende lokale oder allgemeine Reaktionen seitens des Patienten nicht zu erwarten ist.

Diese Erwartung ist ausreichend begründet durch umfangreiche Daten aus viele Jahre umfassenden Studien über Staplerklammern, Stents und Clips [37].

Das Verschlusssystem StarClose™ erhielt im Februar 2004 das CE-Zeichen und ist seitdem in der Europäischen Wirtschaftsgemeinschaft auf dem Markt. Diese erste Ausführung von StarClose ist das Gegenstand unserer Studie.

Im Mai 2008 wurde das in der vorliegenden Studie untersuchte StarClose™ Verschlusssystem durch eine Weiterentwicklung mit der Bezeichnung StarClose SE™ (SE - Safe and Extravascular) abgelöst, welches bei verbessertem Design

mehr Ergonomie und einfachere Lernkurve durch intuitive Bedienung anbieten soll [2].

### Anwendung von Starclose:

Das StarClose Gefäßverschluss-System dient zum Einbringen eines Nitinolclips auf die Punktionsstelle meist in der A. femoralis nach perkutaner Katheterisierung, der zum Verschluss der Punktionsstelle führt.

Im nachfolgenden wird die Anwendung von StarClose angelehnt an die Gebrauchsanweisung und die Anleitungs-CD von Abbott Vascular Devices erklärt.

Das StarClose Gefäßverschluss-System besteht aus dem StarClose Clipapplikator (Abb. 2) und einem Einwechselsystem (Abb. 4 und 5).

Ein implantierbarer Clip ist auf dem Clipapplikator vormontiert, der über das Einwechselsystems vorgeführt wird und den Clip für den extravaskulären Verschluss von Punktionsstellen einbringt. (s. Abbildung 3)

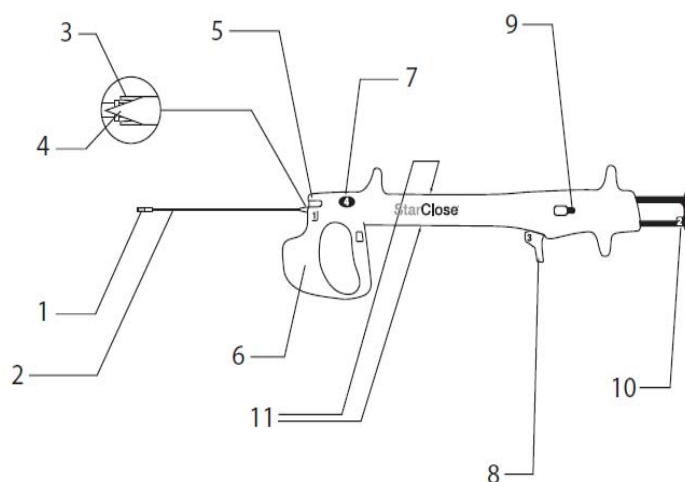


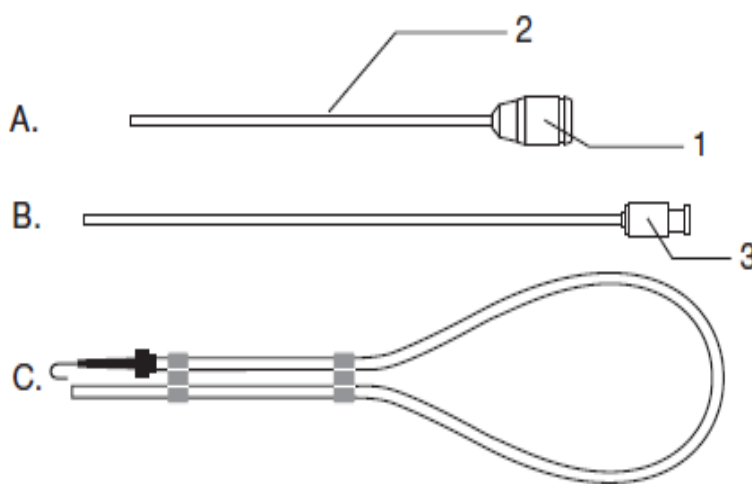
Abbildung 2: StarClose Clipapplikator (Aus StarClose Betriebsanleitung; Abbott Vascular Inc. 2006)

1. Platzierungsflügel
2. Flexible Führung
3. Clip-Führungsschaft
4. Schleusenteiler
5. Schlitz für Seitenarm
6. Stabilisator
7. Platzierungsknopf
8. Daumenschieber
9. Entsicherung
10. Kolben
11. Zugangsöffnungen



**Abbildung 3. Nitinolclip**

(Aus StarClose Betriebsanleitung;  
Abott Vascular Inc. 2006)



**Abbildung 4: 6-F-  
Einwechsellsystem**

(Aus StarClose Betriebsanleitung;  
Abott Vascular Inc. 2006)

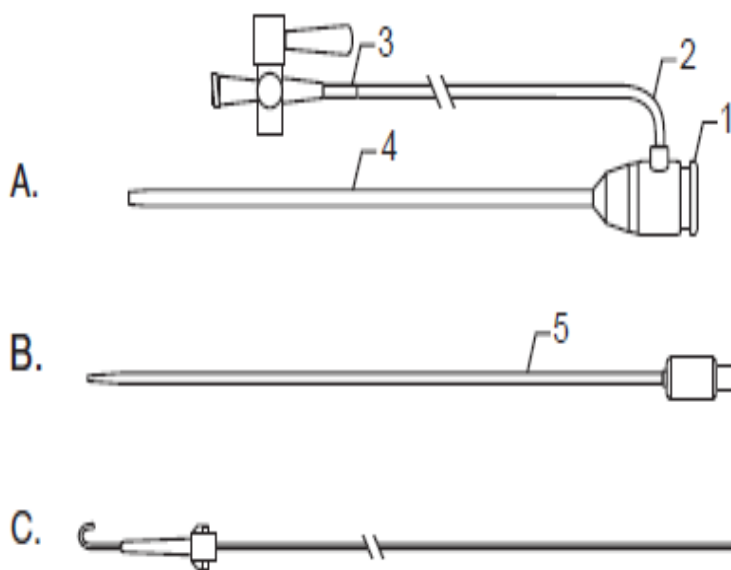
A. Einwechsellschleuse

1. Ansatzstück mit  
hämostatischem Ventil  
2. Schleusenschafft

B. Dilator

3. Dilatoransatz

C. Führungsdraht mit  
J- Spitze



**Abbildung 5:**

**StarClose 6-F-Einführset**

(Aus StarClose Betriebsanleitung;  
Abott Vascular Inc. 2006)

A. Einführschleuse

1. Einführschleusenansatz  
mit hämostatischem Ventil

B. Dilator

2. Seitenarm der Schleuse  
mit Drei-Wege-Hahn

3. Farb-Codierung

4. Schleusenschafft

5. Dilatoransatz

C. Führungsdraht

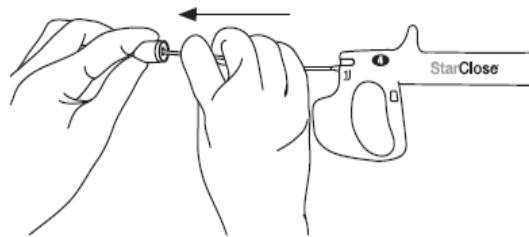
Nachfolgend werden die wesentlichen Schritte der Starclose – Applikation aufgelistet:

Eine StarClose-Einwechselschleuse oder eine StarClose-Einführschleuse sind zur Applikation von Starclose erforderlich.

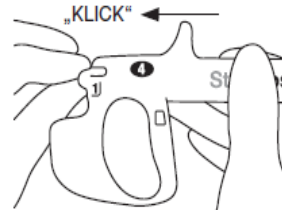
Falls mit einer nicht mit Starclose kompatiblen Schleuse gearbeitet wurde, wird diese unter Verwendung eines Führungsdrahtes entfernt und eine StarClose-Einwechselschleuse oder eine StarClose – Applikationsschleuse platziert. Im nächsten Schritt wird dann der Applikator über die Einführschleuse in das Gefäßlumen vorgelegt und der Clip in den folgenden sechs Schritten abgesetzt: (Abb. 6, 7 und 8)

**Abbildung 6:** Schritt 1 und 2 der Clipapplikation (Aus StarClose Betriebsanleitung; Abbott Vascular Inc. 2006)

Schritt 1: Den Clipapplikator folgendermaßen mit der StarClose-Einführschleuse oder der StarClose-Einwechselschleuse verbinden

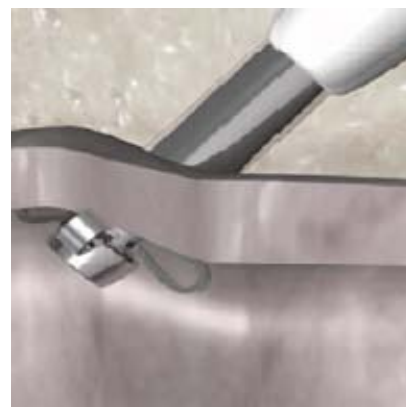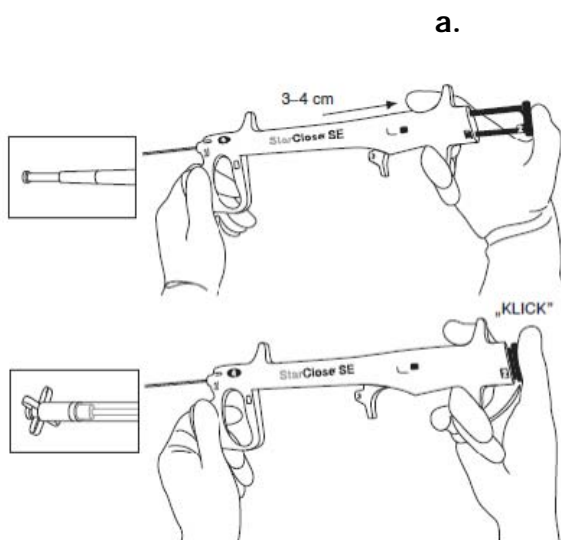


Schritt 2: Platzierungsflügel (Locator Wings) öffnen, den Clipapplicator soweit zurückziehen, bis ein Widerstand die korrekte Lage an der Gefäßinnenwand anzeigt und Schleusenteilung einleiten



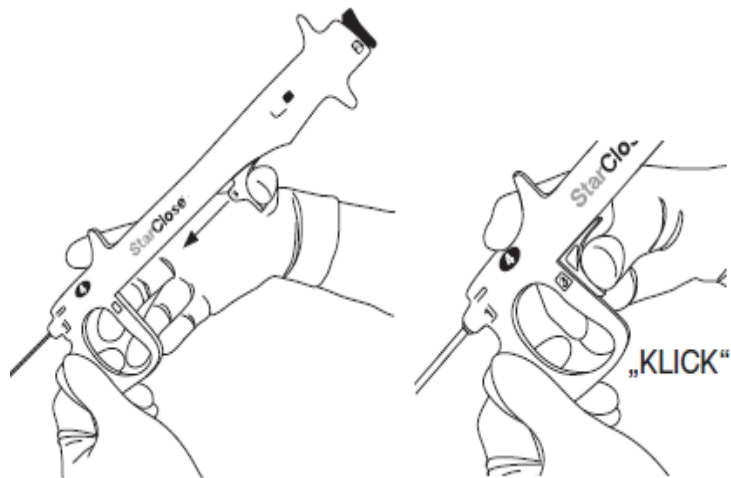
**Abbildung 7:** Schritt 3 der Clipapplikation. (Aus StarClose Betriebsanleitung; Abbott Vascular Inc. 2006).

a. Die Platzierungsflügel sollen an der Vorderwand der Arterie platziert, um die Punktionsstelle zu ermitteln. b: Platzierungsflügel an der Vorderwand der Arterie.



**Abbildung 8:** Schritt 4 der Clipapplikation  
(Aus StarClose Betriebsanleitung; Abbott Vascular Inc. 2006)

den Daumenschieber vorschieben. Hierdurch wird der Clip-Führungsschaft über die flexible Führung vorwärts geschoben und gleichzeitig die Schleuse vom Schleusenansatz bis zur distalen Spitze geteilt.



**Abbildung 9:** Schritt 5 der Clipapplikation (Aus StarClose Betriebsanleitung; Abbott Vascular Inc. 2006)

Das System vorsichtig auf die Oberseite der Arterie drücken, um den Clip-Führungsschaft oben auf der Punktionsstelle zu platzieren. Mit dem rechten Daumen den Platzierungsknopf (Deployment Button) drücken. Ein Klicken sollte zu hören sein.



**Abbildung 10:** Schritt 6 der Clipapplikation (Aus StarClose Betriebsanleitung; Abbott Vascular Inc. 2006)

Der Clip wird zum Verschließen der Punktion freigegeben und gleichzeitig werden die Platzierungsflügel zurückgestellt. Der Applikator wird vorsichtig entfernt.





## **Periphere arterielle Verschlusskrankheit**

Die Arteriosklerose ist die häufigste Erkrankung peripherer Arterien des älteren Menschen und ist ein Sammelbegriff für Systemerkrankung der Arterien, die zu Ablagerungen von Blutfetten, Thromben, Bindegewebe und in geringeren Mengen auch Kalk in den Gefäßwänden führt.

An der Pathogenese sind Thrombozyten, Makrophagen, Endothelzellen und glatte Muskelzellen beteiligt. Es kommt zur Akkumulation von Lipiden, Kohlenhydraten, Blutprodukten, fibrösem Gewebe und Kalzium in der Intima der Gefäße. Hierdurch können fibröse Plaques entstehen, in denen sich bei Sauerstoffmangel zentrale Nekrosen ausbilden können. In weiter fortgeschrittenen Stadien können die Plaques einreißen. Die nun entstandenen Läsionen können von Thromben abgedeckt werden. Verdickungen der Arterienwand durch Intimaödeme, die Proliferation glatter Muskelzellen und intraluminäre Thromben sind in der Lage, ein Gefäß bis zum völligen Verschluss einzuengen.

Diese Veränderungen manifestieren sich in der Klinik als die arterielle Verschlusskrankheit (AVK).

Symptome der peripherenAVVK (pAVK) treten erst relativ spät auf, so dass die Häufigkeit dieser Erkrankung sicherlich unterschätzt wird.

Von 1999-2000 wurde eine Studie an 2174 Patienten durchgeführt [80]. Die Prävalenz der pAVK betrug 0,9% bei 40-49jährigen, 2,5% bei 50-59jährigen, 4,7% bei 60-69jährigen und 14,5% bei über 70jährigen. Verglichen mit der weiblichen Bevölkerung fand sich die pAVK bei Männern 2 – 4mal häufiger. Nach dem 70. Lebensjahr glich sich die Geschlechtsverteilung der pAVK an [17], [28], [20].

Eine 2001 in Deutschland durchgeführte Studie an 6880 Patienten zeigte für die pAVK eine Prävalenz von 18% bei über 65-Jährigen [20].

Als Ursache fand sich in über 95% die chronisch obliterierende Arteriosklerose. Der Rest verteilte sich auf eine Reihe von entzündlichen Gefäßerkrankungen. Von der pAVK waren in über 90% die unteren Extremitäten betroffen.

Das Vorhandensein bestimmter Risikofaktoren begünstigt die Manifestation und Progression der pAVK. Allgemein anerkannte Hauptrisikofaktoren sind [9], [21], [36], [28].

- Nikotinabusus
- Diabetes mellitus
- Arterielle Hypertonie
- Fettstoffwechselstörungen

### **Lokalisation, Klinik und Stadieneinteilung der pAVK**

Nach der Lokalisation der pAVK unterscheidet man an der unteren Extremität den Beckentyp, den Oberschenkeltyp, den Unterschenkeltyp und Mischformen. In 30% der Fälle findet sich der Beckentyp, in 50% der Oberschenkel- und in 20% der Unterschenkel-Typ [40].

Die Klinik der pAVK reicht von der Beschwerdefreiheit über den belastungsabhängigen Schmerz bis hin zum Ruheschmerz oder Nekrosenbildungen an den jeweiligen Extremitäten.

Die klinische Stadieneinteilung erfolgt nach Fontaine [33] oder Rutherford. Im Rahmen der vorliegenden Studie wurde die Klassifikation nach Rutherford benutzt (Tabelle 1) [45].

Tabelle 1 - Klassifikation der pAVK nach Rutherford

Stadium	Symptome
0	asymptomatische AVK
1	geringe Claudicatio intermittens, Doppler > 50 mmHg
2	mäßige Claudicatio intermittens
3	schwere Claudicatio intermittens, Doppler < 50 mmHg
4	Ruhschmerzen
5	distale atrophische Läsion mit akralem Gewebsuntergang
6	Nach proximal ausgehende Läsion, (über das Niveau der Mittelfußknochen)

### **Diagnose der pAVK**

Durch die gezielte Anamnese und körperliche Untersuchung kann bereits der Nachweis bzw. Ausschluss einer klinisch relevanten pAVK erfolgen [85].

Zur Anamneseerhebung gehören gezielte Fragen nach einer Claudicatio intermittens und die Erfassung der Risikofaktoren.

Die körperliche Untersuchung umfasst unter anderem die Inspektion der Haut, die Erhebung des Pulsstatus und die Auskultation der Gefäße.

Kann durch die Anamneseerhebung und die körperliche Untersuchung eine pAVK ausgeschlossen werden, ist eine weitere angiographische Diagnostik nicht notwendig.

Sollten sich jedoch Hinweise auf eine therapiebedürftige pAVK ergeben, sind weiterführende apparative Untersuchungen notwendig. Diese lassen sich in invasive und nicht invasive Untersuchungen einteilen. Zu den nicht invasiven

Verfahren gehören die Duplex-Sonographie, die Dopplerdruckmessung der Knöchelarterien, die Bestimmung des brachiopeden Druckgradienten (Arm-Knöchel Index), die MR-Angiographie, die CT-Angiographie und je nach klinischem Stadium - die Laufband-Ergometrie.

Bei den invasiven Methoden kommt am häufigsten die intraarterielle digitale Subtraktionsangiographie (DSA) zum Einsatz. Mit der DSA können Gefäßstenosen bzw. Gefäßverschlüsse genau beurteilt werden und eine invasive Therapieplanung eingeleitet werden.

Bei der DSA wird die kontrastmittelfreie Aufnahme, so genannte Maske, von der kontrastmittelhaltigen Aufnahme computertechnisch abgezogen. Das Ergebnis ist ein Subtraktionsbild, welches Informationen über die Kontrastmittelverteilung (Luminographie) enthält. Es wird also das vaskuläre System ohne Überlagerung von Knochen oder Weichteilstrukturen dargestellt.

Ein weiterer Vorteil dieser Methode ist, dass nach erfolgter Diagnose einer Stenose bzw. eines Verschlusses in gleicher Sitzung eine therapeutische Intervention durchgeführt werden kann.

### **Therapie der pAVK**

Die Behandlung der pAVK kann in eine konservative Therapie, eine radiologisch-interventionelle Behandlung und die chirurgisch - operative Therapie unterteilt werden, wobei manchmal der kombinierte Einsatz der verschiedenen Therapieformen erforderlich ist.

Die konservative Therapie umfasst die Beseitigung bzw. Therapie der Risikofaktoren, die medikamentöse Therapie durch zum Beispiel Thrombozytenaggregationshemmer und die Physio- bzw. Ergotherapie.

Ziel dieser Maßnahmen ist die Ausbildung von Umgehungskreisläufen, und Vorbeugung der Thrombenbildung an den Stenosestellen um die mild ausgeprägten Symptome der pAVK zu kompensieren.

Die Standardmethode in der interventionellen Therapie ist die perkutane transluminale Angioplastie (PTA), wodurch die Stenose mittels Ballonkatheter erweitert werden kann [51], [11], [21], [77], [91].

Die Implantation von Endoprothesen (Stent) in die betroffene Gefäßregion stellt eine zusätzliche Therapieoption dar [5], [22], [57], [64], [82].

Weitere neuere innovative Verfahren sind die Blade-PTA, Kryoplastie, Drug-eluting Stents, Lasertherapie, Rotablation und Atherektomie [90], [95], [15], [25], [32], [38], [39], [89], [76].

Ziel der operativen Therapiemaßnahmen ist die Wiederherstellung des ursprünglichen Gefäßstrombetts oder die Anlage eines Umgehungskreislaufes. Zu den operativen Maßnahmen gehören die Thrombendartherektomie, die Erweiterungsplastik, Bypass-Verfahren und die Embolektomie.

Bei Versagen aller Therapieoptionen bleibt als Ultima Ratio die Amputation der betroffenen Extremität.

Die Therapie der pAVK erfolgt in der Regel stadiengerecht, wobei die Beseitigung bzw. die Therapie der Risikofaktoren in jedem Stadium erfolgen sollte.

### **Perkutane transluminale Angioplastie**

Bei dieser Methode wird mit Hilfe eines Ballonkatheters ein Arterienverschluss bzw. eine Arterienstenose aufgedehnt. Das Verschlussmaterial wird hierdurch komprimiert und die Gefäßwand lokal überdehnt [23].

Durch diesen Prozess werden Muskelfasern in der Gefäßwand irreversibel geschädigt und es resultiert eine lokale Gefäßwandektasie, sowie Erweiterung des Gefäßlumens. Die arterielle Perfusion wird funktionell verbessert.

Durch die Dilatation werden bis in die Adventitia reichende Intima – und Mediaeinrisse provoziert, ein nun nachfolgender Heilungsprozess führt zusätzlich zu einer stabilen Lumenerweiterung [34], [55], [100].

## **Stentimplantation**

Die Möglichkeit einer Stentimplantation ist eine weitere Therapieoption.

Ein Stent ist ein aus Metallfäden bzw. –streben bestehende Endoprothese, die mittels Katheter in das Gefäßlumen und anschließend zur Expansion gebracht wird. Dadurch wird die Gefäßwand von innen her gestützt die erreichte Lumenerweiterung aufrechterhalten. Bei Einbringung ist der Stent zusammengefaltet, nach Positionierung wird er expandiert und wächst dann im Verlauf von Wochen und Monaten in die Gefäßwand ein.

Unterschieden werden selbstexpandierende von ballonexpandierenden Stents [64], [90].

## **Katheterlyse**

Bei der Katheterlyse wird die konventionelle Angioplastie mit einer lokalen Fibrinolyse kombiniert. Hierdurch können systemische, unerwünschte Wirkungen reduziert werden. Diese Methode kann in folgenden Situationen Anwendung finden:

- bei frischen Verschlüssen mit Gefahr einer peripheren Embolie nach alleiniger PTA
- bei akuten Rezidiv - Verschlüssen nach PTA
- bei langstreckigen Verschlüssen über 10 cm
- bei ischämisch bedrohten Extremitäten

Als Fibrinolytika werden, zum Beispiel, Urokinase und synthetische gewebsspezifische Plasminogenaktivatoren (rt-PA) verwendet. Das verwendete Fibrinolytikum wird dabei direkt in den Thrombus injiziert, damit es unmittelbar vor Ort eine Aktivierung von Plasminogen zum fibrinolytischen Enzym Plasmin umwandeln kann [6], [43], [44].

### **Perkutane Aspirationsthrombemboliektomie**

Ein weiteres Verfahren ist die perkutane Aspirationsemboliektomie (PAT). Bei dieser Methode wird mit großlumigen, dünnwandigen Kathetern in einem frischverschlossenen Gefäß das thrombembolische Material durch maximalen Sog aspiriert. Anschließend muss der Katheter aus der Schleuse entnommen werden, damit alle festen Anteile aus dem Katheter und der Schleuse entfernt werden können. Die Aspirationskatheter können zusätzlich mit mechanisch rotierenden Kathetern ausgestattet sein. Dabei wird das thrombembolische Material durch Zerkleinerung für die Aspiration aufbereitet [86].

### **Thrombektomie mit dem Rotarex®-System**

Das Straub-Rotarex®-System ist ein weiteres Verfahren zur Thrombektomie. Die Katheterspitze besteht aus zwei übereinander angeordneten rotierenden Zylindern. Der äußere Zylinder trägt das Verschlussmaterial ab. Durch die Rotation entsteht ein Sog, wodurch das Verschlussmaterial zu dem inneren Zylinder herangezogen, fragmentiert und anschließend durch den Katheter abtransportiert wird [24], [100].

## Zielsetzung der Arbeit

Beim aktuell, im Gesundheitswesen zunehmenden Druck, wird nach Wegen gesucht die Durchführung von arteriellen Interventionen auf den ambulanten Bereich zu verlagern, oder die Dauer der stationären Behandlung zu verkürzen, bzw. das behandelnde medizinische Personal zu entlasten und produktiver einzusetzen.

Die manuelle Kompression als Standardmethode ist weitgehend gut untersucht und gilt weitgehend als Goldstandard. Sie bedeutet jedoch einen längeren Einsatz des Operierenden am Patienten, geringes Patientenkomfort durch Druck und nachfolgende Immobilisierung sowie letztendlich höhere Gesamtkosten der Behandlung.

In der aktuell vorhandenen Literatur konnte gezeigt werden, dass durch Verwendung von Verschlussystemen im Vergleich zur manuellen Kompression neben der Verbesserung der Blutstillung auch eine Senkung der Rate peripherer Komplikationen erreicht werden konnte [13], [27], [56], [62].

Die Wirksamkeit des arteriellen Verschlussmechanismus StarClose ist zum Zeitpunkt der Durchführung der vorliegenden Studie gut erforscht.

Die überwiegende Zahl, dieser Studien, untersuchen die aktiven Gefäßverschlussysteme im Rahmen der retrograden Punktionstechnik, vor allem bei kardiologischen Kollektiven.

Wir setzten zum Ziel dieser offenen prospektiven Studie die Anwendung von Starclose-Verschlussystem im Rahmen der antegraden Punktionen der A. femoralis mit therapeutischer Intervention bei Patienten mit einer pAVK in Stadien  $\geq 2$  bis 6 nach Rutheford.



Gegenüber der retrograden Punktionstechnik konfrontiert die antegrade Punktion den Operateur, angesichts der veränderten Punktionsrichtung, mit anderen Bedingungen.

So wird der Ausgangspunkt der Punktion im Vergleich zur retrograden Punktion relativ höher gewählt. Durch die anatomischen Gegebenheiten, insbesondere die stark variierende Weichteilmassen des Abdomens, resultiert hieraus ein veränderter Eintrittswinkel der Punktionsnadel in die Haut und Arterie. Der Punktionskanal der Leistenweichteile verlängert sich, was besonders bei adipösen Patienten stark zum Ausdruck kommen kann. Somit ist zu erwarten dass die Weichteile sich auf die Durchführung der Intervention erschwerend auswirken. Dieses kann mit einer höheren Komplikationsrate assoziiert werden [31], [48].

Auch die Tatsache dass der Nitinolclip von StarClose seine Wirkung außerhalb des Gefäßlumens verrichtet erlaubt die Anwendung von StarClose auch bei stark verkalkten Gefäßen.

Adipositas, Leistenvernarbungen, signifikanter arterieller Hypertonus, arterielle Verkalkungen, Gabe von Antikoagulanzen oder Thrombolytika stellten keine Kontraindikation zur Anwendung von StarClose in unserer Studie dar.

In die vorliegende Studie sollten 100 konsekutiv untersuchte Patienten in die Studie eingeschlossen werden und deren Ergebnisse mit denen anderer Arbeitsgruppen anhand der Literatur verglichen werden.

Aufgrund der Tatsache dass in der vorliegenden Studie eine allgemein etablierte Gefäßverschlussmethode angewendet wurde und für das Patientenkollektiv keine Änderungen der Therapie resultierten wurde von einem Antrag auf Genehmigung durch eine Ethik – Kommission abgesehen.

Die vorliegende Studie wurde seitens Abott Vascular nicht finanziell unterstützt.

## **Patientenauswahl und Methodik**

In die prospektive Studie sollten konsekutive 100 Patienten mit einer gesicherten pAVK im Stadium  $\geq$  II bis VI nach Rutherford aufgenommen werden, die im Zeitraum vom 19.07.2006 bis zum 25.10.2007, in der Abteilung für Radiologie des Klinikums Lüdenscheid eine antegrade Punktion der Arteria femoralis zur Gefäßintervention erhielten und denen anschließend das Verschlusssystem StarClose appliziert wurde.

Das StarClose – System sollte von 2 Operateuren angewendet werden die im Bereich der intravaskulären Interventionsmedizin die meiste Erfahrung besaßen.

Die beiden Operateure wurden vom Vertreter des Herstellers in der Theorie geschult und bei den ersten 2 und 3 Eingriffen begleitet.

Patienten, bei denen StarClose nach oben genannten Kriterien nicht appliziert werden konnte, wurden nicht in die Studie aufgenommen.

Die Diagnose der klinisch manifesten pAVK Stadien  $\geq$  II, bei den in die Studie aufgenommenen Patienten wurde ambulant oder stationär in der angiologischen Institutsambulanz des Klinikums Lüdenscheid gestellt, oder in den internistischen Abteilungen der zum Klinikkonzern angehörenden Krankenhäuser in Werdohl und Lethmate.

Bei 81 Patienten wurde zur Diagnostik der pAVK Stadien  $\geq$  II, vor der Intervention mittels der DSA-Angiographie in der radiologischen Abteilung des Klinikums Lüdenscheid durchgeführt.

Bei 18 Patienten mit einer bereits vorbekannten pAVK wurde die diagnostische digitale Subtraktionsangiographie und die entsprechende Intervention in einer Sitzung geplant und durchgeführt.

Bei allen Patienten mit einer gesicherten pAVK  $\geq$  II wurde eine detaillierte Anamnese erhoben.

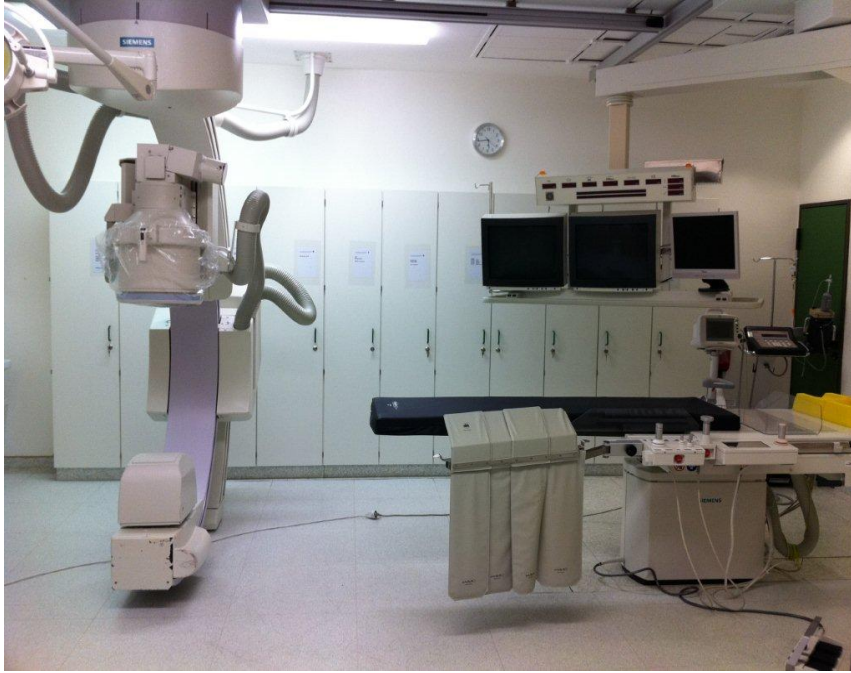Neben dem Alter zum Zeitpunkt der Intervention und dem Geschlecht wurde eine genaue Befragung zum aktuellen Beschwerdebild (Art der Symptomatik, Dauer und Progredienz der Beschwerden, Belastbarkeit) durchgeführt, anschließend wurden die Patienten nach weiteren Risikofaktoren und Begleiterkrankungen befragt.

Angelehnt an die Praxis der Stentimplantation in der Kardiologie und fehlender eindeutiger Literatur hinsichtlich der möglichen Komplikationen bei Nickelallergie wurde in unserem Patientenkollektiv der Allergiestatus gegen Nickel und andere Metalle nicht berücksichtigt.

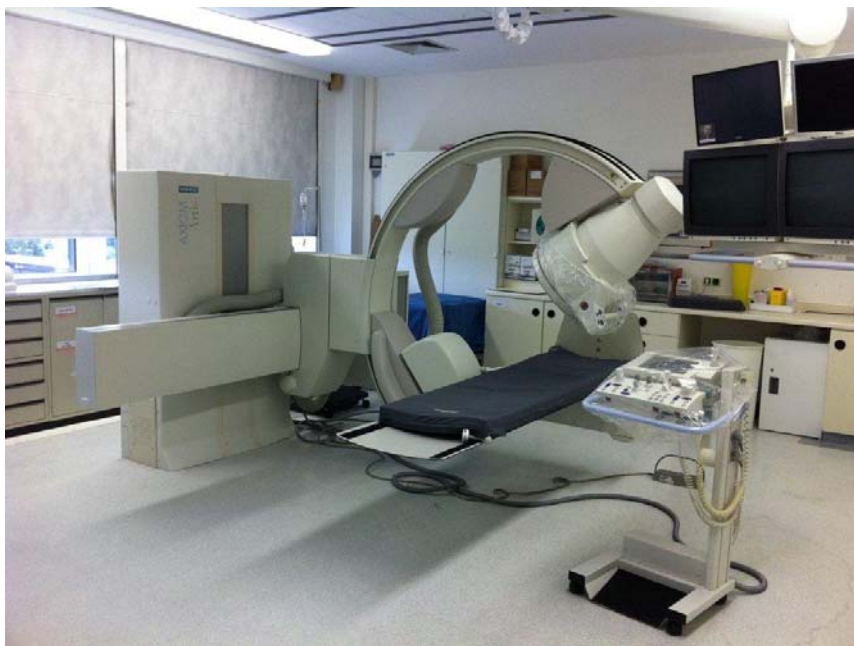Die klinische Untersuchung umfasste vor allem Aspekte der peripheren arteriellen Verschlusskrankheit. Dazu gehörten: Äußeres Erscheinungsbild, Pulsstatus, Knöchel-Arm-Index, Gangbild, Muskelatrophie und Ermittlung der Gehstrecke. Ergänzend wurde auch der gesamte körperliche Status erhoben.

Die in die Studie aufgenommenen Patienten erhielten Laboruntersuchungen wie Blutbild, Gerinnungsstatus, Elektrolyte, Kreatinin und Harnstoff.

Als Angiographiegeräte standen uns bei allen Patienten das Axiom Artis MP (Firma Siemens, München), sowie Multistar T.O.P./Plus (Firma Siemens, München), s. Abbildung 11 und 12.



**Abbildung 11:**  
Multistar  
T.O.P./Plus;  
Firma Siemens,  
München.  
(Quelle: eigene  
Abbildung)



**Abbildung 12:**  
„Axiom Artis MP“  
(Firma Siemens,  
München)  
(Quelle: eigene  
Abbildung)

## **Ablauf der Intervention**

Vor Durchführung einer intraluminaler Intervention werden bei allen Patienten standardmäßig ein Gerinnungslabor, kleines Blutbild, sowie Elektrolyte entnommen.

Des Weiteren wurde sicher gestellt, dass orale Antikoagulanzen (Coumarin – Derivate), sowie Metformin beinhaltende Antidiabetika, in einem ausreichenden Zeitabstand abgesetzt wurden.

Alle Patienten, bei welchen eine Intervention vorgesehen war, erhielten an den drei vorangehenden Tagen 100 mg Acetylsalicylsäure (HEXAL AG, Industriestr. 25, 83607 Holzkirchen) täglich, oder bei kurzfristigen Indikationsstellungen 300 mg am Vortag.

Vor Durchführung einer Intervention wurde zu jedem Patienten ein Erhebungsbogen ausgefüllt. Es lag jeweils ein schriftliches Einverständnis des Patienten zur Durchführung einer Intervention.

Am Untersuchungstag wurde es den Patienten gestattet ein leichtes Frühstück, sowie die regelmäßige Medikation einzunehmen.

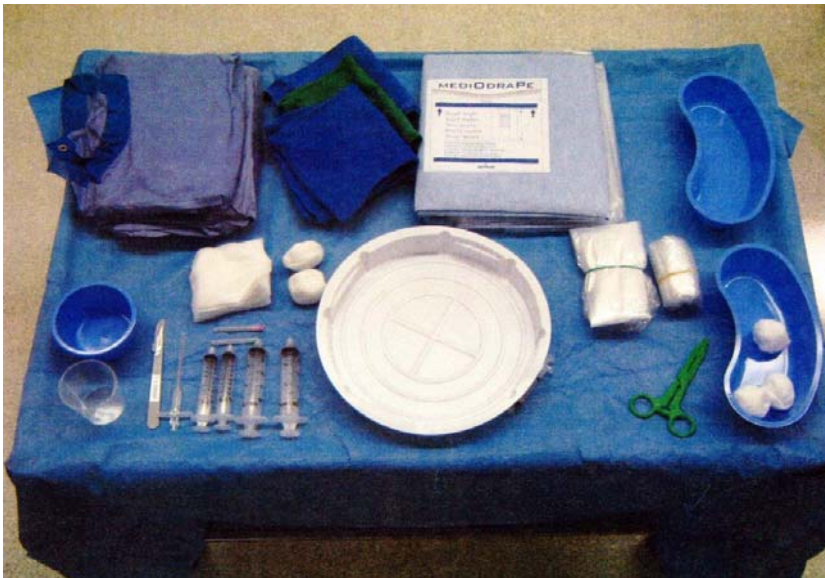Der Transport der Patienten in den Eingriffsraum erfolgte im Bett, bekleidet mit einem Flügelhemd. Dort wurden sie auf den Untersuchungstisch umgelagert. Nach Anlage eines venösen Gefäßzugangs wurde den Patienten 500 ml NaCl 0.9% (B. BRAUN, MELSUNGEN AG, Carl-Braun-Strasse 1, 34212 Melsungen) verabreicht.

Für jeden Patienten wird ein steriler Tisch mit einem Standard – Radiologie Set Model „Lüdenscheid“ (Angiokard Medizintechnik GmbH, Industriestrasse 6/45; 26446 Friedenburg) vorbereitet (s. Abbildung 6), im Wesentlichen bestehend

aus: 2 sterile Arbeitskittel, selbstklebende Abdecktücher, Nierenschalen mit jeweils:

Desinfektionslösung (Kodan Forte Gefärbt (Schuelke & Mayr GmbH, Robert-Koch-Str. 2, 22851 Norderstedt), Lokalanästhetikum Scandicain 2% (Astrazeneca GmbH, Tinsdaler Weg 183, 22880 Wedel), i.v. Kontrastmittel - Imeron 150 (NYCOMED Deutschland GmbH, Max-Stromeyer-Str. 116, 78467 Konstanz), Heparinlösung (10.000 IE in 500 ml NaCl verdünnt)

Stichskalpell, Sterile Tupfer, 2 x Luer-Lock-Spritzen 10 ml, 2 x Luer-Lock-Spritzen 20 ml, 2 x Spritzennadel, Punktionshohlnadel.



**Abbildung 13:**

Radiologie-set  
Model  
„Lüdenscheid“  
(Quelle: eigene  
Abbildung)

Zu dem Standard Set wird jeweils eine, dem vorstehenden Eingriff, entsprechend große Schleuse Model Avanti+ (Cordis Corp. 14201 NW 60th Ave; Miami Lakes, FL, 33014-2802, USA), sowie ein Model Imager II (One Boston Scientific Place, Natick, MA 01760-1537 USA), aus Einzelverpackung hinzugefügt.

Die jeweilige Punktionsstelle wurde rasiert und steril abgedeckt. Es folgte die Lokalanästhesie der jeweiligen Punktionsstelle mit 10 ml 2% Scandicain (Astrazeneca GmbH, Tinsdaler Weg 183, 22880 Wedel), anschließend wurde die Arteria femoralis mit einer Hohlnadel punktiert, es wurde ein kurzer Schleusen-

Führungsdraht platziert und nach einem kleinen Hautschnitt eine Schleuse gelegt.

Die Größe der Schleuse war vom geplanten Eingriff abhängig, beträgt aber i.d.R. 5 F. Die Punktionsrichtung erfolgte nach den oben beschriebenen Kriterien antegrad, wenn die zu dilatierende Stenosestelle bekannt war oder die diagnostische Angiographie auf eine Extremität beschränkt werden sollte oder (außerhalb unserer Studie) retrograd, wenn vor der Intervention eine komplette diagnostische Angiographie der unteren Körperhälfte durchgeführt werden sollte mit einem anschließenden Richtungswechsel zwecks Durchführung der intraluminalen Intervention.

Als Kontrastmittel wurde verwendet eine nichtionische jodhaltige Iomeprolesung in einer Konzentration von 30.62 g, Jod 15 g pro 100 ml – Imeron 350 (NYCOMED DEUTSCHLAND GmbH, Max-Stromeyer-Str. 116, 78467 Konstanz), welche vor Applikation auf 37 °C erwärmt wurde.

Nach Durchführung der Intervention wurden die Resultate kontrolliert und dokumentiert, sowie periphere Makroembolien ausgeschlossen.

Anschließend wurde das Kathetersystem zurückgezogen und die Punktionsstelle mit StarClose verschlossen.

Danach wurde auf die Punktionsstelle ein steriler Verband angelegt indem eine oder zwei 10x10 cm Kompressen (Paul Hartmann AG, Paul-Hartmann-Straße, 12 89522 D-Heidenheim) und, entsprechend zugeschnittenes Klebevlies „Fixomull stretch“ (BSN medical GmbH, D-22771 Hamburg) verwendet wurden.

Die gegebenenfalls auftretenden Sickerblutungen nach Applikation von StarClose wurden manuell bis zum Erreichen einer Bluttrockenheit komprimiert.

Je nach Gewohnheiten des Operateurs, Komplexität und Verlauf der Intervention, sowie Effektivität des Verschlusses wurde nach Verschluss der

Punktion, teilweise zusätzlich ein Druckverband auf die Punktionsstelle für einen Zeitraum von zwei bis sechs Stunden angelegt. Standardisierte Kriterien für die Anlage des Druckverbandes wurden nicht festgelegt.

Für den Druckverband wurde eine postoperative Stützbandage mit Klettverschluss „Miro-abdominal“ (Miro Verbandstoffe GmbH, D-51674 Wiehl) in Kombination mit Druckpunkt „Speedy“ (Art. Nr. 3030052, Werkmeister GmbH + Co. Kg, Eschweger Str. 10 D-37281 Wanfried) verwendet.

Abschließend wurden die Patienten auf die periphere Station verbracht und dort mindestens 8 Stunden beobachtet.

Die Dauer der postinterventionellen Bettruhe betrug, je nach Komplexität der Intervention und des nachfolgenden Verschlusses der Punktionsstelle, zwischen 6 und 24 Stunden mit 30 Grad Oberkörper-Hochlagerung.

So weit keine Major Komplikationen vorkamen wurde es den Patienten gestattet ohne Einschränkungen Mahlzeiten einzunehmen.

Am Folgetag wurde die Zugangsstelle auf Bluttrockenheit, Hämatome, sowie der peripherer Gefäßstatus kontrolliert.

Zusätzlich zu den bereits genannten Medikamenten erhielten die Patienten ggf. weitere Medikamente:

Hypertensive Entgleisungen (n = 4) wurden mit 5 mg Nitrendipin sublingual (Bayotensin akut®, Firma Bayer Vital GmbH & Co KG, Leverkusen) therapiert.

Zur Analgesie wurde bei Bedarf (n = 9) 1000 mg Metamizol (Novaminsulfon®, Lichtenstein Pharmazeutica GmbH & Co) intravenös verabreicht.



Bei Patienten, die der Lysetherapie unterzogen wurden wurde als Lyse substanz Urokinase Hs Med® (Medac GmbH Wedel) verwendet.

## **Dokumentation**

Zwecks Dokumentation der für die Studie erforderlichen Werte wurde ein Dokumentationsbogen angelegt. (s. Abbildung 7)

Die Komplikationen wurden, angelehnt an die Empfehlungen der Society of Interventional Radiologists (SIR), in Major- und Minorkomplikationen eingeteilt. [66], [1].

Zu den Majorkomplikationen gehören alle Komplikationen die die Medikation oder Liegezeitdauer verändern. Hierzu zählen zum Beispiel: die Thrombose, der distale Pulsverlust, große Pseudoaneurysmata, arterio-venöse Fisteln und Blutungen, die eine Bluttransfusion oder einen operativen Eingriff zur Folge haben.

Zu den Minorkomplikationen gehören Befunde, die nicht zu einer Änderung der Therapie oder Liegezeit führen, z.B.: Blutungen ohne die Notwendigkeit einer Bluttransfusion oder einer Operation, kleine Pseudoaneurysmata, die mit einem konservativem Vorgehen therapiert werden können.

Bei Auftreten von Komplikationen wurden der Zeitpunkt, die weiterführenden diagnostischen Maßnahmen und die Therapie der Komplikationen dokumentiert.

Die Komplikationen wurden in absoluten und relativen Häufigkeiten angegeben.

Zwecks Analyse der Lernkurve wurde der Zeitrahmen der Studie von 463 Tagen in drei Abschnitte von 154 Tagen unterteilt: 19.07.2006 bis 20.12.2006, 21.12.2006 bis 24.05.2007, 25.05.2007 bis 25.10.2007.

Abbildung 14: Dokumentationsbogen (Quelle: eigene Abbildung)



Klinik für Diagnostische und Interventionelle Radiologie

Studienbogen: Starclose™ zum Verschluss anterograde Punktionen Nr.:

Patientendaten: Initialen: \_\_\_\_ Geboren: \_\_\_\_ PID: \_\_\_\_\_

Risikofaktoren:  Diabetes ( NIDDM,  IDDM)  Hypertonus  
 Nikotin (\_\_\_\_ pack years)  Hyperlipidämie  
 Andere

Gerinnung:  ASS  Clopidogrel o.ä. (\_\_\_\_\_) Quick: \_\_\_\_\_  
 Heparin ( LMWH,  Unfraktioniert) PTT: \_\_\_\_\_  
 GP IIb/IIIa Inhibitor Fibrinogen: \_\_\_\_\_  
 Andere Thrombo: \_\_\_\_\_

Prozedurdaten: Datum: \_\_\_\_\_.\_\_\_\_\_.2006

Zielgefäß(e):  AFS  AP  Crural  
Intervention:  Ballon  Stent  
Punktion:  4F  5F  6F  
 Rechts  Links  
 BMI (Gewicht [kg] \_\_\_\_ / Größe [m] \_\_\_\_<sup>2</sup>):  
 Besonderheiten:

Verschlussdaten:  Zeit bis zum Blutstillstand: \_\_\_\_\_ min  
 Zeit Abdrücken: \_\_\_\_\_ min  
 Druckverband für \_\_\_\_\_ h  
 Einfacher Verband für: \_\_\_\_\_ h  
 Probleme, Bemerkungen:

Nachsorgedaten: Datum: \_\_\_\_\_.\_\_\_\_\_.2006

- Keine Komplikationen an der Punktionsstelle
- Minor Komplikationen (Blutung ohne therapeutische Konsequenzen außer erneutes Abdrücken, Verbandswechsel etc.)
- Major Komplikationen (jede Änderung der Medikation, EK, Liegezeiten etc.)

Der technische Erfolg der Applikation von StarClose sollte daran gemessen werden, ob der Verschlussmechanismus sich gemäß der Gebrauchsanweisung anwenden ließ und ob eine vollständige Hämostase erreicht wurde.

Falls die manuelle Kompression notwendig war wurde die Zeit gemessen und protokolliert, sowie die Anlage des Druckverbandes dokumentiert.

Die Komplikationen wurden in absoluten und relativen Häufigkeiten angegeben. Hauptzielkriterium war die Analyse von prädiktiven Faktoren für eine verlängerte Blutungsrate bzw. Misserfolg des primären Gefäßverschlusses. Dafür wurde die Blutungszeit als abhängige Variable mit den erhobenen Risikofaktoren (BMI andere Risikofaktoren eintragen.) in einer logistischen Regression bezüglich statistischer Abhängigkeiten untersucht.

Die Daten wurden mit Hilfe der Programme Microsoft® Office Excel 2003 (11.8231.8221) SP3 und MedCalc - Version 11.3.1 (Medcalc Software bvba, Belgien) für Windows verarbeitet.

## Ergebnisse

Im Zeitraum von 19.07.2006 bis zum 25.10.2007 wurde bei 133 Patienten mit einer pAVK in Stadien  $\geq$  II bis VI nach Rutherford eine antegrade Punktion der Arteria femoralis zur radiologisch-interventionellen Therapie bzw. Diagnostik in Therapiebereitschaft durchgeführt.

33 Patienten wurden von Radiologen behandelt, die mit der Handhabung von StarClose nicht vertraut waren, so dass diese Patienten nicht in die Studie aufgenommen wurden.

Bei der anschließenden Datenauswertung stellten wir fest, dass in das Patientenkollektiv ein Patient mit retrograder Punktion nach Ballondilatation im Bereich der Halsgefäße fälschlicherweise aufgenommen wurde. Entsprechend der Studienfragestellung musste er aus unserer Studie entfernt werden.

Es wurden also insgesamt 99 Patienten in die Studie aufgenommen und ausgewertet.

Im gesamten Patientenkollektiv waren 59 Patienten (59,6%) männlichen Geschlechts und 40 Patienten (40,4) weiblichen Geschlechts

Das Durchschnittsalter aller Patienten betrug 72,5 Jahre. Der jüngste Patient war 42 Jahre und der älteste 100 Jahre alt.

Das Alter der Patienten wurde bezüglich des Mittelwertes, des Medians und der Standardabweichung aufgeschlüsselt.

Die Risikofaktoren für eine pAVK lagen im ausgewerteten Krankheitsgut in folgender Häufigkeit vor:

Bei 56,5% (n=56) lag ein Diabetes mellitus vor, 78,7% (n=78) hatten eine arterielle Hypertonie. Der Anteil der Raucher lag bei 31,3% (n=31) und an einer

Fettstoffwechselstörung litten 30,3% (n=30) der Patienten. 25 Patienten (25,2%) wiesen eine Adipositas auf (BMI > 30 gemäß der WHO – Definition).

Bei 45 Patienten wurde die Intervention in der Höhe der A. femoralis superficialis, bei 10 Patienten in der Höhe der A. Poplitea, bei 23 Patienten in der Höhe des Unterschenkels und bei 21 Patienten gleichzeitig in mehreren Etagen durchgeführt.

Bei 73 (73,7 %) Patienten wurde eine 5F, bei 17 (17,1 %) Patienten 6F, bei 4 (4,04%) Patienten 7F, und bei 5 (5,05 %) Patienten 8F Schleuse angewendet.

In 73 Fällen (73,7 %) wurde eine Ballondilatation, in 12 (12,1%) Fällen eine Stentimplantation, in 4 Fällen (4%) kombinierte (Ballon und Stent) Intervention und in 10 Fällen (10,1 %) eine perkutane Aspirationsthrombektomie mit Lyse-Therapie durchgeführt (s. Tab. 2).

Tabelle 2 - Alters-, Geschlechtsverteilung, Punktionsseite und Schleusengröße

<u>Patienten</u>	99
Männlich	59
Weiblich	40
Alter	42 - 100
Mittelwert	72
Median	73
Standardabweichung	12
Risikofaktoren:	
Diabetes mellitus	56 (56,5%)
arterielle Hypertonie	78 (78,7%)
Nikotinabusus	31 (31,3%)
Fettstoffwechselstörung	30 (30,3%)
Adipositas (BMI > 30)	25 (25,2%)
Interventionshöhe:	
A. femoralis superficialis	45 (45,5%)
A. Poplitea	10 (10,1)
Unterschenkelarterien	23 (23,2%)
Mehrere Etagen	21 (21,2%)
Größe der Schleuse:	
5Ch	73 (73,7 %)
6Ch	17 (17,1 %)
7Ch	4 (4,4%)
8Ch	5 (5 %)
Interventionsmethode:	
Ballondilatation	73 (73,7 %)
Stentimplantation	12 (12,1%)
kombinierte (Ballon und Stent) Intervention	4 (4%)
Aspirationsthrombektomie mit Lyse-Therapie	10 (10,1 %)

## **Technischer Erfolg**

Bei allen Patienten ließ sich StarClose erfolgreich anwenden und applizieren, es wurde bei allen Patienten eine Hämostase erreicht.

Es wurden jedoch 2 Fälle beobachtet bei denen das Absetzen des Clips sowie das Entfernen des Applikators aus den Weichteilen durch technische Probleme erschwert wurde. Beide Fälle wurden im ersten Zeitabschnitt der Studie beobachtet.

Bei dem ersten Patienten gestaltete sich das Absetzen des Clips und, Entfernen des Applikators mit StarClose mit großem mechanischem Widerstand, welcher offensichtlich dadurch bedingt war dass durch den Applikator Weichteile des Stichkanals miterfasst wurden. Nach mehreren vorsichtigen Versuchen gelang dieses mit einem erheblichen Kraftaufwand. Die Bluttrockenheit wurde jedoch sofort erreicht, die manuelle Kompression war nicht erforderlich. Angesichts der noch geringen Erfahrung mit einer solchen Situation wurde ein Druckverband auf die punktierte Leiste für 24 Stunden angelegt. Der weitere Verlauf an dieser Punktionsstelle gestaltete sich unauffällig.

Die zweite Situation wurde bei einer adipösen Patientin beobachtet (BMI 30), wogegen hier das Absetzen des Clips ohne Probleme gelang, der Applikator jedoch sich in den umgebenden Weichteilen verhakte und nur gegen Widerstand aus den Weichteilen der Leiste entfernt werden konnte. Nachfolgend kam es an der Punktionsstelle zu einer Sickerblutung, welche durch eine 10-minütige Kompression behandelt wurde. Auch hier war der weitere Verlauf unauffällig.

Ähnliche Problematik wurde bereits in anderen Studien, bei vernarbten Punktionsstellen beobachtet [97].

Bei beiden Patienten aus unserem Kollektiv handelte es sich jedoch um nicht voroperierte Punktionsstellen ohne Vernarbungen in der Leiste.

### **Major – Komplikationen**

Wie oben beschriebenen wurde im postinterventionellen Verlauf bei 2 Patienten eine Major- Komplikation beobachtet. Die beiden beobachteten Fälle befinden sich ebenfalls im ersten Drittel der Studienzeit.

Im ersten Fall handelte es sich um einen 81 Jahre alten männlichen Patienten nach Ballondilatation der Unterschenkelarterien. An Risikofaktoren lag eine Diabetes Mellitus vor. Darüber hinaus bestand eine senile Demenz. Es wurde eine Ballondilatation einer stenosierten A. femoralis superficialis bei Gangrän der Zehen, durchgeführt, es wurde eine 5 F – Schleuse angewendet.

Unmittelbar postinterventionell konnte nach StarClose - Applikation und dreiminütigem Abdrücken ein Blutungsstillstand erreicht werden. Ein Leistendruckverband wurde angesichts schneller und unkomplizierter Hämostase nicht angelegt. Nach der üblichen Beobachtungszeit in der radiologischen Abteilung wurde der Patient in sein Patientenzimmer auf der gefäßchirurgischen Station gebracht. Nach einigen Stunden kam es bei einer ausgeprägten Incompliance und Hyperaktivität zu einer Blutung aus der Punktionsstelle, so dass erneut durch den hinzu gerufenen Radiologen manuell komprimiert werden musste. Nach Anlage eines Kompressionsverbandes wurde der Patient, wegen der mangelnden Compliance, für eine Nacht auf die operative Intensivstation verlegt. Der weitere Verlauf gestaltete sich unauffällig, die Dauer des stationären Aufenthaltes wurde durch die begleitenden Zehennekrosen geprägt und durch die Nachblutung nicht verlängert.

Im zweiten Fall handelte es sich um eine 70 – jährige Patientin nach Ballondilatation der A. femoralis superficialis, es wurde ebenfalls eine 5F Schleuse angewendet. An Risikofaktoren lagen Diabetes Mellitus, Adipositas



(BMI 30) und Einnahme von Cumarin Derivaten bei Zustand nach Aortenklappenersatz vor, diese wurden vor der Intervention abgesetzt und eine Heparinisierung begonnen..

Angesichts der Adipositas und zum Zeitpunkt der Intervention durchgeführten Antikoagulation mit unfraktioniertem Heparin in therapeutischer Dosierung wurde postinterventionell ein Druckverband für 6 Stunden angelegt.

Am Folgetag wurde die Patientin bei unauffälligen Verhältnissen an der Punktionsstelle aus der stationären Behandlung entlassen.

Am zweiten postinterventionellen Tag kam es zu einer persistierenden Sickerblutung an der Punktionsstelle, so dass sie erneut stationär aufgenommen werden musste.

Nach primär durchgeführter manueller Kompression wurde für eine Nacht ein Druckverband angelegt und Bettruhe verordnet. Dadurch konnte ein vollständiges Sistieren der Blutung erzielt werden. Es war lediglich eine flächenhafte Einblutung ins Gewebe zu verzeichnen, insbesondere keine Bildung eines Aneurysma spurium, welches duplexsonographisch ausgeschlossen wurde, oder Notwendigkeit einer operativen Revision.

### **Minor – Komplikationen**

An Minor – Komplikationen wurden folgende verzeichnet:

Bei 4 Patienten kam es zu einer geringen postinterventionellen Nachblutung, welche nach einem einfachen Wechsel des Pflasterverbandes sistierte.

Bei 2 Patienten trat ein subkutanes Hämatom auf, welches unter 5 cm durchmaß und keine therapeutische Konsequenz nach sich zog.

Die globale Rate der Minor-Komplikationen beträgt 6,0%.

Projiziert auf die Zeitachse der Studie ergibt sich folgende Verteilung der Minor-Komplikationen (Tab. 3):

Tabelle 3 – Verteilung der Minor – Komplikationen auf der Zeitachse

Studientertial	Anzahl der Minorkomplikationen
1	1
2	3
3	2

Eine Gesamtübersicht der Patienten mit Minor – und Major Komplikationen findet sich auf der nachfolgenden Tabelle

Tabelle 4: Zusammenfassung der Major- und Minorkomplikationen

Alter/ Geschlecht	Studien- terial	Seite/ Schleuse Methode Höhe	BMI	Druck- verband	Risikofaktoren
<b>Major – Komplikationen</b>					
M/77	1	rechts/5F/PTA/Crural	26	nein	Diabetes mellitus Demenz
W/81	1	links/5F/PTA/ASF	30	ja	Adipositas Diabetes mellitus Coumarin
<b>Minor – Komplikationen</b>					
M/75	1	links/5F/PTA/ASF	26	nein	Diabetes mellitus Art. Hypertonus
W/81	1	links/5F/PTA/A.popl	28	ja	Art. Hypertonus
M/80	2	links/6F/Stent/ASF	26	nein	Art. Hypertonus
W/73	2	links/5F/Stent/ASF	23	ja	Diabetes mellitus Art. Hypertonus
W/97	2	rechts/6F/PTA/crural	27	nein	Art. Hypertonus
W/61	3	links/8F/Lyse/A.popl	26	ja	Art. Hypertonus

Die logistische Regression der Risikofaktoren ergab als unabhängige Risikomarker für eine längere Nachblutungszeit das Alter des Patienten (  $p = 0,0348$  ) und die Thrombozytenanzahl (  $p = 0,0407$  ). Die anderen Faktoren (Antikoagulation mit ASS, Clopidogrel, niedermolekularem Heparin, unfraktioniertem Heparin, Adipositas, Geschlecht, PTT, Quick und Schleusengröße (F) ) waren nicht mit einer verlängerten Blutungszeit assoziiert.

## Manuelle Kompression

Bei 34 Patienten wurde nach Applikation von StarClose eine Bluttrockenheit erreicht, so dass nach Anlage eines Pflasterverbandes auf die Anwendung der manuellen Kompression oder Anlage des Druckverbandes verzichtet werden konnte.

Bei 65 Patienten zeigte sich nach Applikation von StarClose eine geringe Sickerblutung, welche nachfolgend durch manuelle Kompression behandelt wurde. Je nach Ausprägung und subjektiver Einschätzung des Operateurs wurde in 44 Fällen ein Druckverband angelegt.

Bei 55 Patienten betrug die Blutungszeit zwischen 1 und 5 Minuten, bei 7 weiteren Patienten zwischen 6 und 10 Minuten und bei 3 Patienten zwischen 11 und 15 Minuten.

Tabelle 5: Blutungszeit in Minuten aufgeschlüsselt in Mittelwert, Median und Standardabweichung

Patienten mit Sickerblutung	Blutungsdauer Mittelwert	Blutungsdauer Median	Blutungsdauer Standardabweichung
65 (65,6%)	4,2	3	3,04

Tabelle 6: Häufigkeiten und Dauer der Sickerblutungen in Minuten projiziert auf die Zeitabschnitte der Studie

Studientertial	Patienten	Blutungen	Blutungsdauer mittel/median/stand. Abweichung	Dauer der manuellen Kompression Mittel/Median Stand.Abw
1	23	12 (52%)	4,9/3,0/4,8	5,7/3/5,6
2	41	25 (62%)	3,7/3,0/2,2	4,1/4/2,4
3	35	29 (80%)	4,1/3,0/3,1	6,4/5/3,1

Die leichte Steigerung der mittleren Blutungszeit im letzten Tertial wurde durch 2 Patienten mit Blutungszeit von 12 Minuten verursacht, welche jeweils eine 15 Minuten lange manuelle Kompression erforderten.

Beim ersten Patienten handelte es sich um eine multimorbide 69-jährige Frau mit Risikofaktoren Diabetes Mellitus, arterielle Hypertonie und Hyperlipidämie bei einem BMI von 26. Weitere Besonderheiten wurden nicht verzeichnet. Der präoperative Quick – Wert betrug 91%, PTT 28 sec., Thrombozyten 316.000.

Es wurde eine Lyse - Therapie bei einer akuten Thrombose der A. poplitea nach Anlage einer 8Ch – Schleuse links durchgeführt.

Die verlängerte Nachblutung ist sicherlich im Rahmen der kombinierten Lysetherapie mit Antikoagulation zu sehen, zumal es sich offenbar um eine nichtarterielle Stichkanalblutung handelte.

Die zweite Patientin war eine 81-jährige Frau erhielt eine PTA der A. poplitea rechts nach Anlage einer 5Ch – Schleuse.

Als Risikofaktoren war arterieller Hypertonus verzeichnet, die Gerinnungswerte präoperativ betragen: Quick 100%, PTT 32 sec., Thrombozyten 249.000 beim BMI von 28. Eine mögliche Ursache für die längere Blutungszeit lässt sich in dem Fall nicht somit nicht finden.

Möglicherweise ist es im Zugangsbereich zu einer Kleingefäßverletzung des subkutanen Gewebes gekommen.

## Anlage des Druckverbandes

Wie bereits oben beschrieben wurde die Anlage des Druckverbandes nach Verschluss der Punctionsstelle mit StarClose nicht nach bestimmten Kriterien vordefiniert.

Die Anlage des Druckverbandes erfolgte vielmehr nach eher subjektiven Kriterien des Operateurs, die entweder aus seinen bisherigen Gewohnheiten herrührten und je nach Umfang und Schwere des durchgeführten Eingriffs für eine gewisse Dauer bestimmt war.

Die nachfolgende Tabelle zeigt eine Übersicht der Patienten, die einen Druckverband erhielten:

Tabelle 7: Übersicht der Patienten mit Druckverbandanlage

Studientertial	Patienten Gesamt n	Pat. mit Druckverband n (%)	Druckverband Dauer (min) Mittel/ Median/Stand.Abw
1	23	10 (43,5%)	8,6/6,0/8,2
2	41	17 (41,5%)	7,2/6,0/4,0
3	35	17 (48,6%)	8,7/6,0/7,4

Der auffällige Anstieg der mittleren Dauer der Druckverbandlage im dritten Tertial wird durch 4 Patienten erklärt, bei dem der Druckverband anstatt der üblichen 2 bis 6 Stunden, für 24 Stunden angelegt wurde.

Grund war bei drei Patienten Adipositas permagna (BMI über 33), sowie beim letzten Patienten die erhebliche Schwierigkeit beim Absetzen des StarClose – Clips, was letztendlich gegen einen großen mechanischen Widerstand gelang.

Um den Einfluss des Druckverbandes auf das Ergebnis des StarClose – Verschlusses wurde die Patientengruppe mit Druckverband mit derjenigen ohne Druckverband verglichen.

Tabelle 8: Vergleich der Patienten ohne und mit Druckverband

	Patienten mit Druckverband	Patienten ohne Druckverband
Patienten (n)	40	59
Major – Komplikationen (n)	1 (2,5%)	1 (1,6%)
Minor – Komplikationen (n)	3 (7,5%)	3 (5,0%)
Lyse – Patienten (n)	3 (7,5%)	7 (11,8%)
BMI Mittel/Median/Stand.Abw	28/28/4,9	26/26/4,2

### Lyse – Patienten

Den 10 Patienten bei denen eine Lyse Therapie durchgeführt wurde, wurde ein besonderes Augenmerk gewidmet.

So wurden, projiziert auf die Studienabschnitte folgende Lyse – Eingriffe durchgeführt (Zeiten in Min):

Tabelle 9: Übersicht der Patienten mit Lyse – Therapie

Studien- terial	Patient	Schleuse	BMI	Blutungs- Dauer	Dauer der manuellen Kompression
1	0				
2	1	6	31	0	0
	2	8	35	0	0
	3	6	23	0	2
	4	5	23	0	5
	5	8	22	2	4
	6	6	20	0	0
	7	8	25	2	5
3	1	8	26	12	15
	2	5	26	6	10
	3	8	28	2	5

Alle Lyse – Patienten wurden nach dem klinikintern gültigen Standard der Lyse – Therapie behandelt.

Demnach liegt die Dauer der Lyse – Therapie inklusive der Vor- und Nachbereitung im Rahmen von 60 bis 90 Minuten.

Nach der initialen lokaler Gabe von 100.000 IE Urokinase als Bolus, folgt eine weitere Gabe über Perfusor mit 30.000 bis 50.000 IE / h.

Der Durchschnittswert der Blutungszeit bei den Lyse – Patienten betrug 2,4 Minuten (Median = 1, Standardabweichung = 3,6), die Durchschnittszeit der manuellen Kompression 5,1 Minuten (Median = 4, Standardabweichung = 4,8).

Als eine Besonderheit lässt sich ein Verschluss der arteriellen Punktionsstelle bei einer 60-jährigen Patientin mit BMI von 20 vermerken, bei der die 8Ch – Schleuse über 2 Tage in der Arterie belassen wurde und die Lyse – Therapie in mehreren Sitzungen vorgenommen wurde.

Nach Entfernung der Schleuse und Applikation von StarClose kam es nach einer 2-minütigen Sickerblutung und manueller Kompression zu einer völligen Bluttrockenheit. Ein Leistendruckverband wurde nicht angelegt.



## **Diskussion:**

Bisher stellte und stellt die manuelle Kompression die wichtigste Methode der Hämostase nach diagnostischen und interventionellen Punktionen der A. femoralis, die entweder in der retrograden oder antegraden Technik durchgeführt wurden. Der einfachen Durchführbarkeit und geringen Materialkosten stehen dieser Methoden jedoch die nicht unerheblichen Nachteile wie längeren Ausfalls des medizinischen Personals und Dyskomfort der Patienten.

Hinsichtlich der Effektivität finden sich in der vorliegenden Literatur Hinweise darauf dass, zumindest nach retrograder Punktion bei kardiologischen Kollektiven, die manuelle Kompression hinsichtlich des Blutungsrisikos gegenüber den Gefäßverschlussystemen deutlich überlegen ist [78].

Insbesondere im Hinblick auf die antegrade Punktionen findet sich bei der Anwendung der manuellen Kompression eine signifikant hohe Komplikationsrate, die höher ist als diejenige nach retrograder Punktion [31], [48].

Eine beträchtliche Vielzahl der Produkte, die eine zügige und zuverlässige Hämostase ermöglichen sollten wurde seitens der Industrie vorgestellt (s.o.) und ist für den Anwender in der Radiologie, nicht zuletzt, unter aktuell wachsendem ökonomischem Druck von besonderem Interesse.

Auch im Hinblick auf die zunehmende Zahl der ambulant durchgeführten Eingriffe ist die Suche nach einem schnellen und zuverlässigen Verschlussmechanismus der Punktionstelle von besonders hoher Priorität.

Neben den Patienten mit stark erhöhten Blutdruckwerten ist die Anwendung der schnelleren und zuverlässigen Verschlussmechanismen bei Patienten hochinteressant, bei denen die arterielle Punktion zwecks einer intraluminalen

Intervention durchgeführt wurde, da hierbei die Wartezeit der Normalisierung des Gerinnungssystems entfällt.

Ein weiterer Vorteil, insbesondere bei Systemen ohne intravasale Verschlussystemanteile wie dem hier verwendeten, ist der ungestörte Blutfluss direkt nach der Intervention in der behandelten Extremität. Im Gegensatz zum reduzierten Einstrom bei der Verwendung von Druckverbänden, kann dies insbesondere bei der Behandlung von kritischen und akuten Ischämien durch den verbesserten Einstrom zu einer Verbesserung der Behandlungsergebnisse führen.

Des Weiteren scheint ein solches Produkt für Patienten, die unfähig sind eine längere Zeit in Rückenlage zu verbringen, von Vorteil [58].

Die Wirksamkeit des arteriellen Verschlussmechanismus StarClose ist zum Zeitpunkt der Durchführung der vorliegenden Studie für den retrograden Zugang gut erforscht.

In früheren Studien wurde bereits berichtet über die hohe Zuverlässigkeit von StarClose bei hypertonen Patienten [26], [49], [60], [47]. Zum Beispiel wurde über erfolgreiche Anwendung von StarClose bei Blutdruckwerten von bis zu 236 mm/Hg berichtet.

Auch die Tatsache dass der Nitinolclip von StarClose seine Wirkung außerhalb des Gefäßlumens verrichtet erlaubt die Anwendung von StarClose auch bei stark verkalkten Gefäßen.

Jedoch wurde im überwiegenden Teil dieser Studie StarClose an einem überwiegend kardiologischen Patientenkollektiv untersucht, in welchem die Punktionsstelle der Arteria femoralis nach einer retrograden Punktion / Intervention, verschlossen wurde. Es wurde eine Verkürzung der Hämostase und der Liegezeit der Patienten nachgewiesen.

Der technische Erfolg der StarClose – Applikation wurde berichtet in 87% bis 97% der Verschlüsse [46], [69], [42], [74], [73]. Es wurde eine mittlere Verweildauer der ambulanten Patienten von 157 Minuten beschrieben [37].

Minor-Komplikationen wurden berichtet in 4% [42], bis 15% [73].

Major – Komplikationen wurden beobachtet in 1% [42], [74] und 2 % [97], [37] der Patienten.

Das typische Problem bei der Anwendung von StarClose wurde Sickerblutung unterschiedlicher Dauer beschrieben, welche in bis zu 38% der Applikationen auftrat [19].

Die antegrade Punktion der A. femoralis, die zwecks einer intraluminalen Intervention angelegt wurde, ist bislang weniger erforscht und die Ergebnisse der Studien über retrograde Punktionen aus kardiologischen Kollektiven können nicht ohne Einschränkungen auf die Kollektive mit antegraden Punktionen übertragen werden.

Zumindest stellt die Tatsache, dass die antegrade Punktion der Arteria femoralis communis, gegenüber der retrograden, eine relativ hohe Punktion und ggf. steileren Eintrittswinkel erfordert, welche mit einer höheren Komplikationsrate assoziiert werden können, einen möglichen Limitierungsfaktor dar [31], [48].

In der Vielzahl der auf dem Markt vorhandenen Verschlussysteme scheint keines eine eindeutig führende Rolle hinsichtlich der erfolgreichen Applikationsrate, sowie Rate der Major- bzw. Minorkomplikationen zu besitzen [97], [78].

Aktuell sind, neben dem hier untersuchten System StarClose, das PerClose und Angio-Seal STS Plus für den Verschluss der antegraden Punktion der A. femoralis zugelassen [97].

Das Verschlussystem PerClose ist ein Naht – basiertes System, welches für den Verschluss von Punktionsstellen bis zu 8Ch empfohlen wird. In der Literatur wurde eine erschwerte Handhabung wegen der starren Vorgabe hinsichtlich der Länge und Winkeleinstellung beschrieben, welche die Anwendung bei antegraden Punktionen limitieren können [88].

Die Effektivität von PerClose bei antegraden Punktionen wurde in 2 weiteren Artikeln beschrieben. [26], [49].

Duda et al. berichten über eine Serie von 80 Patienten, die über eine antegrade Punktion der A. femoralis eine infrainguinale Intervention erhielten. Die Hämostase war erreicht in 96%. Die Inzidenz der Major – Komplikationen betrug 1%, diejenige der Minor – Komplikationen 6%. Auch hier wurde explizit auf den steilen Winkel der Systemapplikation mit den daraus resultierenden Problemen hingewiesen.

Das Angio-Seal STS Plus System wird in 2 Größen geliefert und erlaubt den Verschluss von Punktionsstellen der Größen 6 und 8 Ch.

Es bildet einen „Sandwich“ mit der punktierten Arterienwand, indem diese zwischen einem intraluminalen Anker und einem extraluminal liegendem Kollagenschwamm eingeschlossen wird. Die beiden Komponenten werden innerhalb von 60 bis 90 Tagen resorbiert.

Neben der Beeinflussung des Blutstromes in einigen Fällen wurde über eine Bildung von Thromben an der Ankerstelle mit nachfolgender distaler Embolisation berichtet. Des Weiteren wird im beinhalteten bovinen Kollagen ein geringes Risiko einer allergischen Reaktion und Übertragung von Prion – assoziierter Krankheiten gesehen. Aufgrund des Kollagenschwamms ist eine erneute Punktion der Leiste erst nach 6 Wochen empfohlen, bzw. zu einem früheren Zeitpunkt unter Verwendung einer sorgfältigen sonografischen Kontrolle [96].

Über die Effektivität von Angio-Seal beim Verschluss der antegraden Punktionen der A. femoralis wird in 2 Studien berichtet, wobei erfolgreiche Verschlussraten von 95% in einer Kohorte von 21 Patienten, wobei eine postinterventionelle Ischämierate von 5% (n=1) auftrat [60].

In der neueren Studie an einem 55 Patienten großen Kollektiv [47] wird über nur 3.6% Rate der Minor – Komplikationen berichtet, wobei keine Major – Komplikationen beobachtet wurden.

Das StarClose – System bei Anwendung nach antegraden Punktionen der A. femoralis wurde bislang in 2 Studien untersucht [97], [14].

Bei der ersten [97] handelt es sich um eine retrospektive Kohortenstudie mit insgesamt 221 konsekutiven Patienten. Es wird über einen technischen Erfolg der Applikation von 94,6% berichtet, wobei in 12 Fällen es zu einem mechanischen Versagen bei der Applikation kam. Diese wurde durch technische Probleme n=5, Adipositas (n=1), Vernarbungen der Leiste (n=2) und unerklärliche Ursache (n=4) verursacht.

Die Inzidenz der Major – Komplikationen war 1,8%, auf die Häufigkeit der Minor – Komplikationen wurde nicht näher eingegangen.

Die zweite Studie [14] stellt ebenfalls ein retrospektives Datenerhebung, über eine Serie von 143 StarClose – Applikationen in der 40 StarClose Anwendungen nach Verschluss der antegraden Punktionen der A. femoralis, beinhaltet sind.

Es wurde in 4% dieses Kontingents ein Versagen der Applikation von StarClose beobachtet.

Major – Komplikationen im Kollektiv der antegraden Punktionen wurden nicht beobachtet, bei einer Gesamtrate von Major – Komplikationen von 0,7% im Gesamtkollektiv. Die Häufigkeit der Minor Komplikationen beträgt 22,5%, wobei auch hier die Sickerblutung, jedoch eines geringeren Ausmaßes das häufigste Phänomen darstellt.

Die oben beschriebene technische Schwierigkeit beim Applizieren des Clips kann angesichts des Auftretens zum frühen Studienzeitpunkt, auf die noch geringe Erfahrung in der Handhabung zurückgeführt werden.

Tabellarische Übersicht über erfolgreiche Applikationsrate, Major- und Minorkomplikationen von StarClose in der Literatur

Tabelle 10: Ergebnisvergleich mit anderen Studien

	Williams et al.	Chiu et al.	Unsere Daten
Technischer Erfolg in %	96,6%	96%	100%
Major – Komplikationen	1,8%	0%	2%
Minor – Komplikationen	k.A.	22,5%	6%

Im Rahmen der vorliegenden prospektiven, klinischen Studie wurde die Applizierbarkeit von StarClose an einem nicht kardiologischen Kollektiv im Rahmen der interventionellen antegraden Punktionen an den unteren Extremitäten untersucht.

Es muss einschränkend erwähnt werden, dass der Umstand sich benachteiligend auf die Studienqualität auswirkt, dass nicht das gesamte Kollektiv der Patienten, die in dem von der Studie erfassten Zeitraum, einer antegraden infrainguinalen Arterienpunktion in unserem radiologischen Zentrum sich unterzogen, in die Studie eingeschlossen werden konnten.

Dieses resultierte aus dem Umstand, dass StarClose nur von zwei erfahrenen Operateuren der Klinik angewendet wurde.

Das Patientenkollektiv ist somit nicht konsekutiv. Die Tatsache, dass die Patienten lediglich von zwei, besonders erfahrenen Interventionsradiologen behandelt wurde, schliesst aber demgegenüber vermeidbare Anwendungsfehler

des Systems weitgehend aus und ermöglicht eine gute Analyse der möglichen Leistungsfähigkeit des Systems.

Bei Patienten, die von unerfahreneren Radiologen der Klinik behandelt wurden, wurde StarClose nicht angewendet (n=33).

Aufgrund von persönlichen Erfahrungen und Gewohnheiten der Operateure wurde einigen Patienten, trotz der erfolgreichen Hämostase nach Applikation von StarClose und eventuell manueller Kompression, ein Druckverband für einen Zeitraum angelegt, dessen Dauer nicht in standardisierter Weise festgelegt war.

Des Weiteren kann vermutet werden dass durch die Vorselektion, die durch die Tatsache, dass Starclose durch 2 Radiologen mit größter Erfahrung angewendet wurde, in die Studie mehr Lyse-Patienten eingeschlossen wurden, da diese hauptsächlich durch die Radiologen mit der meisten Erfahrung durchgeführt wird.

Es muss daher vermutet werden, dass der Anteil der Lyse-Patienten im Gesamtkollektiv der antegraden Interventionspunktionen des Studienzeitraumes geringer als in der vorliegenden Studie ausfallen würde.

In unserer prospektiven klinischen Studie ließ sich StarClose bei allen Patienten zum Verschluss einer antegraden Gefäßpunktion, die zwecks einer intraluminalen Intervention angelegt wurde, anwenden.

Das Auftreten technischer Probleme bei den 2 oben beschriebenen Fällen unserer Studie datiert auf den ersten Tertial der Studienzeit, so dass zum einen diese auf die noch geringe Erfahrung der Operateure zurückgeführt werden könnten.

Im Hinblick auf die Studie von Williams et al. [97] lässt sich bei einem unserer technischer Versager eine Ähnlichkeit, zu den 5 dort beschriebenen identischen Fällen finden, bei denen das Absetzen des Nitinolclips und das Entfernen des Gerätes aus den Weichteilen des Punktionskanals stark erschwert war.

Unter Berücksichtigung des in etwa gleichen Zeitraumes in dem unsere Studie und die oben erwähnte durchgeführt wurden, lässt sich eine Hypothese eines Konstruktionsproblems seitens des Herstellers in den Raum stellen, welcher mit nachfolgenden technischen Verbesserungen evtl. behoben werden können.

Wie auch in der oben erwähnten Studie traten die beiden Schwierigkeiten im Laufe einer kurzen Zeitspanne, der Hersteller wurde über das Problem informiert, und es kam nicht zu einem erneuten Auftreten des Phänomens kam es im weiteren Studienverlauf.

Da bei den beiden oben erwähnten Patienten trotz der technischen Schwierigkeiten eine problemlose Hämostase erreicht werden konnte, das Entfernen des Applikators ohne chirurgische Unterstützung gelang und der weitere Verlauf unauffällig war, wurden sie nicht als technische Versager klassifiziert. Die Erfolgsrate der Applikation von StarClose beträgt in unserer Studie also 100%.

Verglichen mit dem Ergebnis weiterer Studien, die die Anwendung von StarClose bei antegraden Punktionen untersuchen erscheint unser Ergebnis besser: 94,6% [97], 90% [14], und 95% [69], wobei die retrospektive Studie mit gemischtem von ante- sowie retrogradem Punktionskollektiv von Chiu et al., sowie von Ratnam et al. nur mit einer deutlichen Einschränkung zum Vergleich herangezogen werden können.

Beim Vergleichen unseren technischen Erfolges mit den Ergebnissen der retrospektiven konsekutiven Studie an 221 Patienten großen Kollektiv von Williams et al. [97] sollte in der ersten Linie die auffällig unterschiedliche Erfahrung der Operateure, als Ursache für den signifikanten Unterschied in Erwägung gezogen werden. Von den insgesamt 10 Operateuren wurden im



Rahmen der Studie von 4 bis hin zu 45 StarClose Anwendungen durchgeführt. Hinsichtlich der Häufung des technischen Misserfolges in Bezug auf die einzelnen Operateure wurde jedoch nicht untersucht.

Ähnlich dieser Studie muss jedoch auch aus unseren Ergebnissen die Schlussfolgerung gezogen werden, dass die technische Handhabung von StarClose bei adipösen Patienten am schwierigsten ist und trotz der erfolgreichen Applikationen mit besonderer Vorsicht durchzuführen ist.

In der Anwendung im ähnlichen klinischen Setup lässt sich die Rate des technischen Erfolges aus unserer Studie auch den Vergleichswerten anderer Produkte gegenüberstellen, die zum Verschluss von antegraden Punktionen der A. Femoralis verwendet wurden [25], [49], [60], [47].

Hinsichtlich der Rate der Major- und Minorkomplikationen nach retrograden und antegraden Punktionen der A. femoralis, die im Rahmen von diagnostischen oder interventionellen Maßnahmen durchgeführt werden, werden in der Literatur Raten von 1,5 bis 9% berichtet [47], [14].

Seitens der Society of Interventional Radiologists (SIR) und des Royal College of Radiologists (UK) wird die Empfehlung ausgesprochen, gemäß der die Rate der Major – Komplikationen bei Punktionen der A. femoralis in der derartigen Anwendung nicht über 4% liegen sollte. [1], [66].

Spezielle Empfehlungen bezüglich der antegraden Punktion der A. femoralis werden nicht ausgesprochen. Die größte vergleichbare Studie [97] berichtet über eine Rate von Major – Komplikationen von 1,8 %.

Somit liegen die Rate der Major - Komplikationen unserer Studie von 2% in dem von der Literatur vorgegebenen Korridor.

Die Rate der Minor – Komplikationen von 6% erscheint bei der Gegenüberstellung mit vergleichbaren Studien 22,5% [14] als wesentlich geringer.

Auch im Vergleich der Ergebnisse mit den Studien aus dem kardiologischen Kollektiv zeigt unserer Studie eine geringere Rate der Minor – Komplikationen. Die in der Literatur berichteten Raten der bis zu 24 Stunden andauernden Sickerblutungen aus dem Punktionskanal nach Anwendung von StarClose von bis zu 38 % [19] finden sich in unserer Studie zwar nicht wieder, die Vergleichbarkeit der Ergebnisse ist jedoch durch die Anwendung des Druckverbandes in 44,4% der Fälle (n=44) in unserer Studie eingeschränkt.

Es ist also der Einflussfaktor der manuellen Kompression, sowie des mehrfach verwendeten Leistendruckverbandes in unserer Studie in den Raum zu stellen.

Der Grad des Einflusses des Druckverbandes erscheint beim Vergleich der beiden Patientengruppen in der oben aufgeführten Tabelle nicht erheblich zu sein, eine exaktere Aussage diesbezüglich kann jedoch aufgrund des Studiendesigns nicht gemacht werden.

Der Anteil der Lyse – Patienten von 10 % am Gesamtkollektiv im Vergleich mit vorhandenen Studien wesentlich höher (2,2% Williams et al.), so dass angesichts der, im Vergleich zum übrigen Kollektiv, nicht erhöhter Komplikationsrate kein negativer Einfluss auf das Applikationsergebnis, bzw. Komplikationsrate anzunehmen ist.

Interessant erscheint des Weiteren die Tatsache dass die Anwendung von Schleusen bis zu 8Ch, sogar bei der Anwendung zur Lysetherapie, keinen limitierenden Faktor in der Anwendung von StarClose darstellt.

## Zusammenfassung

Nach arterieller Punktion zum Zwecke intraarterieller diagnostischen oder therapeutischer Kathetereingriffe, spielt die Blutstillung nach Abschluss des Eingriffes eine wichtige Bedeutung für die Sicherheit und den Komfort des Patienten. Früher war die manuelle Kompression über mehrere Minuten mit anschließender Anlage eines Druckverbandes für mehrere Stunden (meist 6 - 24 Stunden) Methode der Wahl. Neue Verschlusssysteme haben in Studien gezeigt, dass sie in der Lage sind sowohl die notwendigen Liegezeiten der Patienten, als auch die Zahl der Blutungskomplikationen zu reduzieren. Allerdings wurden diese Daten vorwiegend an kardiologischen Kollektiven und bei retrograden, arteriellen Punktionen erhoben.

Wir untersuchten in einer prospektiven Studie an 100 Patienten mit peripherer Arterieller Verschlusskrankung (pAVK) , die sich einer antegraden Punktion wegen eines therapeutischen Eingriffs oder einer antegrade diagnostischen Angiographie in Interventionsbereitschaft unterzogen, die Sicherheit und die Effizienz des clipbasierten Verschlusssystems StarClose® zur Blutstillung nach arterieller Punktion. Ein Patient musste wegen retrograder Punktion ausgeschlossen werden, so dass wir 99 Patienten (59 Männer, 40 Frauen, mittleres Alter 72,5 Jahre (42 - 100 Jahre) auswerteten. Der Zugang war zwischen 5 French (F) (1,67 mm) und 8 F (2,7 mm) groß: 73 mal 5F, 17 mal 6 F, 4 7 F und 5 8 F. In 73 Fällen wurde eine Perkutane transluminale Angioplastie, in 15 Fällen eine Stentimplantation und in 10 Fällen eine Aspirationsthorombektomie mit Urokinaselyse durchgeführt.

Die technische Erfolgsrate, definiert als erfolgreiches Absetzen des Clips und Erreichen einer initialen Hämostase, lag bei 100 %. In zwei Fällen gab es mechanische Probleme beim Absetzen des Clips, letztendlich war das Manöver aber erfolgreich. Bei allen Patienten wurde auch die Nachblutungszeit nach Absetzen des Clips dokumentiert, die im Mittel bei  $4,2 \pm 3$  min lag. Je nach Maßgabe des Interventionalisten wurde zusätzlich kurz manuell abgedrückt und im Zweifel ein Druckverband angelegt.

Wir beobachteten zwei Majorkomplikationen (definiert als Komplikationen, die eine Änderung der Therapie oder Krankenhausaufenthaltdauer bedingte): Bei einem dementen Patienten kam es bei erheblicher Bewegungsunruhe nach einigen Stunden zu einer Nachblutung, woraufhin dem Patienten zur Sicherheit ein Druckverband angelegt und er zur Überwachung auch die Intensivstation verbracht wurde. Bei einer adipösen Patienten kam es am zweiten postinterventionellen Tag zu einer Sickerblutung, die durch einen Druckverband über 12 Stunden erfolgreich behandelt wurde. In keinem Fall kam es zu interventionspflichtigen Nachblutungen oder bleibenden Schäden. An Minorkomplikationen beobachteten wir: 4 kleinere Nachblutungen und 2 kleine (< 5 cm) Hämatome.

In einer Subgruppenanalyse zeigte das besondere Kollektiv der Lysepatienten, die alle 100.000 IE Urokinase initial und 30.000 - 50.000 IE Urokinase / h für mind. 4 Stunden, sowie zusätzlich Heparin und ASS erhielten, keine besonderen Auffälligkeiten. Trotz tendenziell größerer Zugangswege (6 - 8 F) und der Medikation betrug die mittlere Blutungsdauer nur 2,4 Minuten, Majorkomplikationen traten in dieser Gruppe keine auf.

In einer multiplen Regression waren das Alter der Patienten und eine niedrige Thrombozytenzahl unabhängige Risikomarker für eine verlängerte Blutungszeit. Die Gabe von Thrombozytenaggregationshemern, das Geschlecht, die PTT, der Quick, der Body mass index (BMI) und die Schleusengröße waren keine unabhängigen Risikomarker.

Zusammenfassend kann auch nach antegrader Punktion das hier untersuchte Verschlusssystem mit einer hohen technischen Erfolgsrate und geringer Komplikationsrate eingesetzt werden. Niedrige Thrombozytenzahlen und hohes Alter sind ein Risikomarker für eine längere Nachblutungszeit. Ernsthafte postpunktionelle Komplikationen wurden nicht beobachtet, obwohl zwei der 6 Nachblutungen formal als Majorkomplikationen gewertet werden mussten.

## Conclusion

After arterial puncture for the purpose of intra-arterial catheter diagnostic or therapeutic interventions, the bleeding after the surgery plays an important role for the safety and comfort of the patient. Formerly, the manual compression for several minutes, followed by applying the of pressure bandage for several hours (usually 6-24 hours) the method of choice. In studies have been shown that new closure systems are capable to shorten the time needed for ambulation and discharge as well as the number of bleeding complications. However, these data were collected primarily in cardiological collectives with retrograde, arterial punctures.

We analyzed in a prospective study at 100 patients with peripheral arterial occlusive disease (PAOD) undergoing antegrade puncture due to a therapeutic intervention or an antegrade diagnostic angiography in standby for intervention, safety and efficiency of clip-based closure system StarClose ® for hemostasis after arterial puncture . One patient was excluded due to retrograde puncture, so that 99 patients (59 men, 40 women, mean age 72.5 years (42 -100 years) were evaluated. The sheath size was between 5 French (F) (1.67 mm) and 8 F (2.7 mm) In 73 patients 5F, in 17 patients 6F, in 4 7F and in 5 8F. In 73 cases was percutaneous transluminal angioplasty, in 15 cases stent implantation, and in 10 cases aspiration thrombectomy by use of Urokinaselyse performed.

The technical success rate, defined as successful applying of the clip and achieving initial hemostasis was 100%. In two cases there were mechanical problems in the applying of the clip, the procedure was finally successful. In all patients was after applying of the clip the oozing time recorded, which was an average of 4.2 min ± 3. According to the preference of the interventionalists, manual compression was performed and a compression bandage was applied.

We observed two major complications (defined as complications requiring change in treatment or hospital stay-related): In an patient with dementia and considerable restlessness after a few hours a bleeding was occurred, for the

patient's safety, a pressure bandage is applied, and he was taken for monitoring into the intensive care unit. The second major complication occurred as a oozing in an obese patient, on the second postinterventional day and was successfully treated by a pressure bandage for 12 hours. A further intervention was required and no permanent damage remained. Minor complications, we observed at 4 minor bleeding, and 2 small (<5 cm) hematomas.

In a subgroup analysis of of lysis patients which were treated with 100,000 IU urokinase initially and 30000-50000 IU urokinase / h for at least 4 hours, and additionally received heparin and aspirin, were showed no specific abnormalities. Despite the tendency of larger arteriotomy (6-8 F) and the medication, the mean bleeding time is only 2.4 minutes, Major complications didn't occur in this group.

In a multiple regression were the patient's age and low platelet count the independent risk marker for a prolonged bleeding time. The application of antiplatelet drugs, sex, PTT, Quick, body mass index (BMI) and the sheath size were not independent risk marker.

In summary the analyzed vascular closure system can be used after antegrade puncture with a high technical success rate and low complication rate. Low platelet counts and great age are a risk marker for a longer bleeding time. Serious post-puncture complications were not observed, although two of the six cases of bleeding formally had to be considered as major complications.

## Literatur

1. (2003) Guidelines for percutaneous transluminal angioplasty. *J Vasc Interv Radiol* 14(9 Pt 2):S209-17
2. Abott Vascular Inc. (2006) StarClose - Vascular Closure System. Instruktionen for use
3. Aker UT, Kensey KR, Heuser RR et al. (1994) Immediate arterial hemostasis after cardiac catheterization: initial experience with a new puncture closure device. *Cathet Cardiovasc Diagn* 31(3):228–232
4. Baim DS, Knopf WD, Hinohara T et al. (2000) Suture-mediated closure of the femoral access site after cardiac catheterization: results of the suture to ambulate and discharge (STAND I and STAND II) trials. *Am. J. Cardiol.* 85(7):864–869
5. Beck A, Reinbold WD, Blum U et al. (1988) Clinical application of percutaneous transluminal angioscopy. Comparison of findings in percutaneous transluminal angioplasty, thrombolysis, thrombus-extraction and stent-application. *Herz* 13(6):392–399
6. Belli AM Thrombolysis in the peripheral vascular system. *Cardiovasc Intervent Radiol* 21(2):95–101
7. Berberich JHS (1923) Die röntgenographische Darstellung der Arterien und Venen am lebenden Menschen. *Klinische Wochenschrift*(49):2226–2228
8. Bogart DB, Bogart MA, Miller JT et al. (1995) Femoral artery catheterization complications: a study of 503 consecutive patients. *Cathet Cardiovasc Diagn* 34(1):8–13
9. Brehme SR, Hea (1998) Platelet activity in vivo in hyperlipoproteinemia - importance of combined hyperlipidemia. *Journal of Thrombosis and Haemostasis* 79:268–275
10. Brooks B (1924) Intra-arterial injection of sodium iodid. *JAMA, the Journal of the American Medical Association*(82):1016–1019
11. Campbell WB, Higgins JR, Barker CS et al. (1988) Grading for angioplasty. *Radiology* 39(5):516–518
12. Caputo RP, Ebner A, Grant W et al. (2002) Percutaneous femoral arteriotomy repair -- initial experience with a novel staple closure device. *J Invasive Cardiol* 14(11):652–656
13. Chevalier B, Lancelin B, Koning R et al. (2003) Effect of a closure device on complication rates in high-local-risk patients: results of a randomized

- multicenter trial. *Catheter Cardiovasc Interv* 58(3):285–291. doi: 10.1002/ccd.10431
14. Chiu AHY, Coles SR, Tibballs J et al. (2010) The StarClose vascular closure device in antegrade and retrograde punctures: a single-center experience. *J. Endovasc. Ther.* 17(1):46–50. doi: 10.1583/09-2873.1
  15. Colombo A, Orlic D, Stankovic G et al. (2003) Preliminary observations regarding angiographic pattern of restenosis after rapamycin-eluting stent implantation. *Circulation* 107(17):2178–2180. doi: 10.1161/01.CIR.0000070592.04766.36
  16. Cragg AH, Nakagawa N, Smith TP et al. (1991) Hematoma formation after diagnostic angiography: effect of catheter size. *J Vasc Interv Radiol* 2(2):231–233
  17. Criqui MH, Fronek A, Barrett-Connor E et al. (1985) The prevalence of peripheral arterial disease in a defined population. *Circulation* 71(3):510–515
  18. Dauerman HL, Applegate RJ, Cohen DJ (2007) Vascular closure devices: the second decade. *J. Am. Coll. Cardiol.* 50(17):1617–1626. doi: 10.1016/j.jacc.2007.07.028
  19. Deuling JHH, Vermeulen RP, Anthonio RA et al. (2008) Closure of the femoral artery after cardiac catheterization: a comparison of Angio-Seal, StarClose, and manual compression. *Catheter Cardiovasc Interv* 71(4):518–523. doi: 10.1002/ccd.21429
  20. Diehm C, Lange S, Darius H et al. (2006) Association of low ankle brachial index with high mortality in primary care. *Eur. Heart J.* 27(14):1743–1749. doi: 10.1093/eurheartj/ehl092
  21. Dormandy JA, Rutherford RB (2000) Management of peripheral arterial disease (PAD). TASC Working Group. TransAtlantic Inter-Society Consensus (TASC). *J. Vasc. Surg.* 31(1 Pt 2):S1-S296
  22. Dotter CT, Buschmann RW, McKinney MK et al. (1983) Transluminal expandable nitinol coil stent grafting: preliminary report. *Radiology* 147(1):259–260
  23. Dotter CT, Judkins MP (1989) Transluminal treatment of arteriosclerotic obstruction. Description of a new technic and a preliminary report of its application. 1964. *Radiology* 172(3 Pt 2):904–920
  24. Duc SR, Schoch E, Pfyffer M et al. Recanalization of acute and subacute femoropopliteal artery occlusions with the rotarex catheter: one year follow-



- up, single center experience. *Cardiovasc Intervent Radiol* 28(5):603–610. doi: 10.1007/s00270-004-0339-3
25. Duda SH, Poerner TC, Wiesinger B et al. (2003) Drug-eluting stents: potential applications for peripheral arterial occlusive disease. *J Vasc Interv Radiol* 14(3):291–301
  26. Duda SH, Wiskirchen J, Erb M et al. (1999) Suture-mediated percutaneous closure of antegrade femoral arterial access sites in patients who have received full anticoagulation therapy. *Radiology* 210(1):47–52
  27. Duffin DC, Muhlestein JB, Allison SB et al. (2001) Femoral arterial puncture management after percutaneous coronary procedures: a comparison of clinical outcomes and patient satisfaction between manual compression and two different vascular closure devices. *J Invasive Cardiol* 13(5):354–362
  28. Einecke U (2001) Erst das Bein, dann das Herz. *MMW - Fortschritte der Medizin* 143:4–8
  29. Ernst SM, Tjonjoegin RM, Schröder R et al. (1993) Immediate sealing of arterial puncture sites after cardiac catheterization and coronary angioplasty using a biodegradable collagen plug: results of an international registry. *J. Am. Coll. Cardiol.* 21(4):851–855
  30. Farinas P (1941) A new technique for the arteriographic examination of the abdominal aorta and its branches. *American Journal of Roentgenology*(46):641–645
  31. Farouque HMO, Tremmel JA, Raissi Shabari F et al. (2005) Risk factors for the development of retroperitoneal hematoma after percutaneous coronary intervention in the era of glycoprotein IIb/IIIa inhibitors and vascular closure devices. *J. Am. Coll. Cardiol.* 45(3):363–368. doi: 10.1016/j.jacc.2004.10.042
  32. Fattori R, Piva T (2003) Drug-eluting stents in vascular intervention. *Lancet* 361(9353):247–249. doi: 10.1016/S0140-6736(03)12275-1
  33. FONTAINE R, KIM M, KIENY R (1954) Die chirurgische Behandlung der peripheren Durchblutungsstörungen (Surgical treatment of peripheral circulation disorders). *Helv Chir Acta* 21(5-6):499–533
  34. Fröhlich H, Kyrieleys C, Scheppokat KD (1984) [Pathomorphological changes after percutaneous transluminal angioplasty. Case report]. *Rofo* 140(6):726–728. doi: 10.1055/s-2008-1053063
  35. Gerckens U, Cattelaens N, Müller R et al. (1996) [Percutaneous suture closure of the femoral artery access after diagnostic heart catheter

- examination or coronary intervention]. *Dtsch. Med. Wochenschr.* 121(48):1487–1491. doi: 10.1055/s-2008-1043173
36. Golledge J Lower-limb arterial disease. *Lancet* 1997:1459–1465
  37. Gray BH, Miller R, Langan EM et al. (2009) The utility of the StarClose arterial closure device in patients with peripheral arterial disease. *Ann Vasc Surg* 23(3):341–344. doi: 10.1016/j.avsg.2008.07.009
  38. Grube E, Büllsfeld L (2002) Initial experience with paclitaxel-coated stents. *J Interv Cardiol* 15(6):471–475
  39. Grube E, Silber S, Hauptmann KE et al. (2003) TAXUS I: six- and twelve-month results from a randomized, double-blind trial on a slow-release paclitaxel-eluting stent for de novo coronary lesions. *Circulation* 107(1):38–42
  40. Haimovici H (1967) Patterns of arteriosclerotic lesions of the lower extremity. *Archives of Surgery* 95:918–933
  41. Haschek ELOT (1896) Ein Beitrag zur Verwertung der Photographie nach Röntgen. *Klin. Wschr.*, Wien zitiert von Kaffer Kara et al. in Inaugural-Dissertation zum Thema „Verwendung von Verschlussystem Angioseal™ in der interventionellen Radiologie bei Patienten mit KHK“ Uni-Bochum 2007
  42. Hermiller J, Simonton C, Hinohara T et al. (2005) Clinical experience with a circumferential clip-based vascular closure device in diagnostic catheterization. *J Invasive Cardiol* 17(10):504–510
  43. Hess H, Ingrisch H, Mietaschk A et al. (1982) Local low-dose thrombolytic therapy of peripheral arterial occlusions. *N. Engl. J. Med.* 307(26):1627–1630. doi: 10.1056/NEJM198212233072606
  44. Hess H, Mietaschk A, Bilderling P von et al. (1996) Peripheral arterial occlusions: local low-dose thrombolytic therapy with recombinant tissue-type plasminogen activator (rt-PA). *Eur J Vasc Endovasc Surg* 12(1):97–104
  45. Hirsch AT, Haskal ZJ, Hertzner NR et al. (2006) ACC/AHA 2005 Practice Guidelines for the management of patients with peripheral arterial disease (lower extremity, renal, mesenteric, and abdominal aortic): a collaborative report from the American Association for Vascular Surgery/Society for Vascular Surgery, Society for Cardiovascular Angiography and Interventions, Society for Vascular Medicine and Biology, Society of Interventional Radiology, and the ACC/AHA Task Force on Practice Guidelines (Writing Committee to Develop Guidelines for the Management of Patients With Peripheral Arterial Disease): endorsed by the American Association of Cardiovascular and Pulmonary Rehabilitation; National Heart, Lung, and Blood Institute; Society for Vascular Nursing; TransAtlantic Inter-Society

Consensus; and Vascular Disease Foundation. *Circulation* 113(11):e463-654. doi: 10.1161/CIRCULATIONAHA.106.174526

46. Imam A, Carter RMS, Phillips-Hughes J et al. StarClose vascular closure device: prospective study on 222 deployments in an interventional radiology practice. *Cardiovasc Intervent Radiol* 30(4):738–742. doi: 10.1007/s00270-007-9079-5
47. Kapoor B, Panu A, Berscheid B (2007) Angio-seal in antegrade endovascular interventions: technical success and complications in a 55-patient series. *J. Endovasc. Ther* 14(3):382–386. doi: 10.1583/06-2050.1
48. Katzenschlager R, Ugurluoglu A, Ahmadi A et al. (1995) Incidence of pseudoaneurysm after diagnostic and therapeutic angiography. *Radiology* 195(2):463–466
49. Khosla S, Kunjummen B, Guerrero M et al. (2002) Suture-mediated closure of antegrade femoral arteriotomy following infrainguinal intervention. *Catheter Cardiovasc Interv* 57(4):504–507. doi: 10.1002/ccd.10364
50. Khoury M, Batra S, Berg R et al. (1992) Influence of arterial access sites and interventional procedures on vascular complications after cardiac catheterizations. *Am. J. Surg.* 164(3):205–209
51. Krepel VM, van Andel GJ, van Erp WF et al. (1985) Percutaneous transluminal angioplasty of the femoropopliteal artery: initial and long-term results. *Radiology* 156(2):325–328
52. Krone RJ, Johnson L, Noto T (1996) Five year trends in cardiac catheterization: a report from the Registry of the Society for Cardiac Angiography and Interventions. *Cathet Cardiovasc Diagn* 39(1):31–35
53. Kussmaul WG, Buchbinder M, Whitlow PL et al. (1995) Rapid arterial hemostasis and decreased access site complications after cardiac catheterization and angioplasty: results of a randomized trial of a novel hemostatic device. *J. Am. Coll. Cardiol.* 25(7):1685–1692
54. Lehmann K, Ferris S, Heath-Lange S. (1999) Randomized comparison of hemostasis techniques after invasive cardiovascular procedures. *American Heart Journal*(138):1118–1125
55. Leu HJ (1982) Morphologie der Arterienwand nach perkutaner transluminaler Dilatation. *VASA* 11:265–269
56. Lochow P, Silber S (2004) [Immediate hemostasis of the femoral artery after heart catheterization: the present situation of closure systems]. *Dtsch. Med. Wochenschr.* 129(33):1753–1758. doi: 10.1055/s-2004-829028

57. Maass D, Zollikofer CL, Largiadèr F et al. (1984) Radiological follow-up of transluminally inserted vascular endoprotheses: an experimental study using expanding spirals. *Radiology* 152(3):659–663
58. Macdonald S, Thomas SM, Cleveland TJ et al. (2002) Outpatient vascular intervention: a two-year experience. *Cardiovasc Intervent Radiol* 25(5):403–412. doi: 10.1007/s00270-002-1920-2
59. Marso SP, Amin AP, House JA et al. (2010) Association between use of bleeding avoidance strategies and risk of periprocedural bleeding among patients undergoing percutaneous coronary intervention. *JAMA* 303(21):2156–2164. doi: 10.1001/jama.2010.708
60. Mukhopadhyay K, Puckett MA, Roobottom CA (2005) Efficacy and complications of Angioseal in antegrade puncture. *Eur J Radiol* 56(3):409–412. doi: 10.1016/j.ejrad.2005.03.025
61. Muller DW, Shamir KJ, Ellis SG et al. (1992) Peripheral vascular complications after conventional and complex percutaneous coronary interventional procedures. *Am. J. Cardiol.* 69(1):63–68
62. Nikolsky E, Mehran R, Halkin A et al. (2004) Vascular complications associated with arteriotomy closure devices in patients undergoing percutaneous coronary procedures: a meta-analysis. *J. Am. Coll. Cardiol.* 44(6):1200–1209. doi: 10.1016/j.jacc.2004.06.048
63. Omoigui NA CRPKea Peripheral vascular complications in the Coronary Angioplasty Versus Excisional Artherectomy Trial (CAVEAT-I). *J AM Coll Cardiol.* 1995, 26, 922-930
64. Palmaz JC, Sibbitt RR, Reuter SR et al. (1985) Expandable intraluminal graft: a preliminary study. Work in progress. *Radiology* 156(1):73–77
65. Peirce EC Percutaneous femoral artery catheterization in man with special reference to aortography. *Surgical Gynecology and Obstetrics* 1951(93):56–74
66. Pentecost MJ, Criqui MH, Dorros G et al. (2003) Guidelines for peripheral percutaneous transluminal angioplasty of the abdominal aorta and lower extremity vessels. A statement for health professionals from a Special Writing Group of the Councils on Cardiovascular Radiology, Arteriosclerosis, Cardio-Thoracic and Vascular Surgery, Clinical Cardiology, and Epidemiology and Prevention, the American Heart Association. *J Vasc Interv Radiol* 14(9 Pt 2):S495-515
67. Piper WD, Malenka DJ, Ryan TJ et al. (2003) Predicting vascular complications in percutaneous coronary interventions. *Am. Heart J.* 145(6):1022–1029. doi: 10.1016/S0002-8703(03)00079-6

68. Pracyk JB, Wall TC, Longabaugh JP et al. (1998) A randomized trial of vascular hemostasis techniques to reduce femoral vascular complications after coronary intervention. *Am. J. Cardiol.* 81(8):970–976
69. Ratnam LA, Raja J, Munneke GJ et al. Prospective nonrandomized trial of manual compression and Angio-Seal and Starclose arterial closure devices in common femoral punctures. *Cardiovasc Intervent Radiol* 30(2):182–188. doi: 10.1007/s00270-006-0226-1
70. Ricci MA, Trevisani GT, Pilcher DB (1994) Vascular complications of cardiac catheterization. *Am. J. Surg.* 167(4):375–378
71. Rickli H, Unterweger M, Sütsch G et al. (2002) Comparison of costs and safety of a suture-mediated closure device with conventional manual compression after coronary artery interventions. *Catheter Cardiovasc Interv* 57(3):297–302. doi: 10.1002/ccd.10294
72. Röntgen WC (1896) Eine neue Art von Strahlen, 2. Aufl. Stahel, Würzburg
73. Ruygrok PN, Chou TM (2005) StarClose femoral arteriotomy closure device: an advance in arterial closure. *Expert Rev Med Devices* 2(3):247–252. doi: 10.1586/17434440.2.3.247
74. Ruygrok PN, Ormiston JA, Stewart JT et al. (2005) Initial experience with a new femoral artery closure device following percutaneous coronary intervention with glycoprotein IIb/IIIa inhibition. *Catheter Cardiovasc Interv* 66(2):185–191. doi: 10.1002/ccd.20484
75. Sanborn TA, Gibbs HH, Brinker JA et al. (1993) A multicenter randomized trial comparing a percutaneous collagen hemostasis device with conventional manual compression after diagnostic angiography and angioplasty. *J. Am. Coll. Cardiol.* 22(5):1273–1279
76. Schmitt HE, Jäger KA, Jacob AL et al. A new rotational thrombectomy catheter: system design and first clinical experiences. *Cardiovasc Intervent Radiol* 22(6):504–509
77. Schneider. E. BAGAR (1982) Die perkutane transluminale Angioplastie (PTA) in den Stadien II und IV der peripheren arteriellen Verschlusskrankheit. *VASA* 11:336–339
78. Schwartz BG, Burstein S, Economides C et al. (2010) Review of vascular closure devices. *J Invasive Cardiol* 22(12):599–607
79. SELDINGER SI (1953) Catheter replacement of the needle in percutaneous arteriography; a new technique. *Acta radiol* 39(5):368–376

80. Selvin E, Erlinger TP (2004) Prevalence of and risk factors for peripheral arterial disease in the United States: results from the National Health and Nutrition Examination Survey, 1999-2000. *Circulation* 110(6):738–743. doi: 10.1161/01.CIR.0000137913.26087.F0
81. Sicard JFG Injections intravasculaires d'huile iodée sous contrôle radiologique. *Comptes Rendus des Seances de la Societe de Biologie* 88:1200–1202
82. Sigwart U, Puel J, Mirkovitch V et al. (1987) Intravascular stents to prevent occlusion and restenosis after transluminal angioplasty. *N. Engl. J. Med.* 316(12):701–706. doi: 10.1056/NEJM198703193161201
83. Silber S, Dörr R, Mühlhng H et al. (1997) Sheath pulling immediately after PTCA: comparison of two different deployment techniques for the hemostatic puncture closure device: a prospective, randomized study. *Cathet Cardiovasc Diagn* 41(4):378–383
84. Silber SLBSRea (2000) Zweiter und dritter Jahresbericht des BNK zur Qualitätssicherung in der Invasivkardiologie. *Herz*(25):143–150
85. Spengel FA (2001) Leitlinien zur Diagnostik und Therapie der arteriellen Verschlusskrankheit der Becken-Beinarterien Stand Juli. *VASA (Sonderdruck)* 30:5–19
86. Starck E, McDermott J, Landgraf H et al. (1987) [Percutaneous aspiration thromboembolectomy]. *Radiol Diagn (Berl)* 28(4):501–505
87. Tavriss DR, Gallauresi BA, Lin B et al. (2004) Risk of local adverse events following cardiac catheterization by hemostasis device use and gender. *J Invasive Cardiol* 16(9):459–464
88. Tiesenhausen K, Tomka M, Allmayer T et al. (2004) Femoral artery infection associated with a percutaneous arterial suture device. *VASA* 33(2):83–85
89. Topaz O, Das T, Dahm J et al. (2001) Excimer laser revascularisation: current indications, applications and techniques. *Lasers Med Sci* 16(2):72–77
90. Vorwerk D, Günther RW (2001) Percutaneous interventions for treatment of iliac artery stenoses and occlusions. *World J Surg* 25(3):319-26; discussion 326-7. doi: 10.1007/s002680020376
91. Wagner H, Alfke H (2004) Interventionelle Therapie der peripheren arteriellen Verschlusskrankheit. Möglichkeiten und Grenzen. *Herz* 29:57–67

92. Waksman R, King SB, Douglas JS et al. (1995) Predictors of groin complications after balloon and new-device coronary intervention. *Am. J. Cardiol.* 75(14):886–889
93. Waksman R, Scott NA, Ghazzal ZM et al. (1996) Randomized comparison of flexible versus nonflexible femoral sheaths on patient comfort after angioplasty. *Am. Heart J.* 131(6):1076–1078
94. Weinstein M (2003) Vascular Closure. *Cardiovascular Device Handbook*, 91-95. Securities Inc, New York
95. Wildgruber M, Weiss W, Berger H et al. (2007) Early endothelial and haematological response to cryoplasty compared with balloon angioplasty of the superficial femoral artery--a pilot study. *Br J Radiol* 80(954):430–436. doi: 10.1259/bjr/12495386
96. Wille J, Vos JA, Overtoom TTC et al. (2006) Acute leg ischemia: the dark side of a percutaneous femoral artery closure device. *Ann Vasc Surg* 20(2):278–281. doi: 10.1007/s10016-006-9005-3
97. Williams RET, Angel CY, Bourkaib R et al. (2007) Multicenter safety and efficacy analysis of assisted closure after antegrade arterial punctures using the StarClose device. *J. Endovasc. Ther.* 14(4):498–505. doi: 10.1583/1545-1550(2007)14[498:MSAEAO]2.0.CO;2
98. Wilms GBA The History of Angiography. *Journal Belge de Radiologie - Belgisch Tijdschrift voor Radiologi (JBR-BTR)* 1995(79):299–302
99. [www.wikipedia.org](http://www.wikipedia.org). Online: Stand 12.09.2012  
[http://de.wikipedia.org/wiki/Charri%C3%A8re\\_%28Einheit%29](http://de.wikipedia.org/wiki/Charri%C3%A8re_%28Einheit%29)
100. Zollikofer CL, Salomonowitz E, Sibley R et al. (1984) Transluminal angioplasty evaluated by electron microscopy. *Radiology* 153(2):369–374

<b>Abbildungsverzeichnis</b>	<b>Seite</b>
<b>Abbildung 1:</b> Begriffserklärung der Maßeinheit French/Charrière; (Quelle: www.wikipedia.de; Stand am 19.09.2012)	7
<b>Abbildung 2:</b> StarClose Clipapplikator (Aus StarClose Betriebsanleitung; Abott Vascular Inc. 2006)	13
<b>Abbildung 3:</b> Nitinolclip (Aus StarClose Betriebsanleitung; Abott Vascular Inc. 2006)	14
<b>Abbildung 4:</b> 6-F-Einwechselsystem (Aus StarClose Betriebsanleitung; Abott Vascular Inc. 2006)	14
<b>Abbildung 5:</b> StarClose 6-F-Einführset (Aus StarClose Betriebsanleitung; Abott Vascular Inc. 2006)	14
<b>Abbildung 6:</b> Schritt 1 und 2 der Clipapplikation (Aus StarClose Betriebsanleitung; Abott Vascular Inc. 2006)	15
<b>Abbildung 7:</b> Schritt 3 der Clipapplikation. (Aus StarClose Betriebsanleitung; Abott Vascular Inc. 2006)	15
<b>Abbildung 8:</b> Schritt 4 und 5 der Clipapplikation (Aus StarClose Betriebsanleitung; Abott Vascular Inc. 2006)	16
<b>Abbildung 9:</b> Schritt 5 der Clipapplikation (Aus StarClose Betriebsanleitung; Abott Vascular Inc. 2006)	16
<b>Abbildung 10:</b> Schritt 6 der Clipapplikation (Aus StarClose Betriebsanleitung; Abott Vascular Inc. 2006)	16
<b>Abbildung 11:</b> Multistar T.O.P./Plus; Firma Siemens, München. (Quelle: eigene Produktion)	28
<b>Abbildung 12:</b> „Axiom Artis MP“ (Firma Siemens, München) (Quelle: eigene Produktion)	28
<b>Abbildung 13:</b> Radiologie-set Model „Lüdenscheid“ (Quelle: eigene Produktion)	30
<b>Abbildung 14:</b> Dokumentationsbogen (Quelle: eigene Produktion)	34



<b>Tabellenverzeichnis</b>	<b>Seite</b>
<b>Tabelle 1: Klassifikation der pAVK nach Rutherford</b>	<b>19</b>
<b>Tabelle 2: Alters-, Geschlechtsverteilung, Punktionsseite und Schleusengröße</b>	<b>38</b>
<b>Tabelle 3: Verteilung der Minor – Komplikationen auf der Zeitachse</b>	<b>42</b>
<b>Tabelle 4: Zusammenfassung der Major- und Minorkomplikationen</b>	<b>42</b>
<b>Tabelle 5: Blutungszeit in Minuten, Mittelwert, Median und Standardabweichung</b>	<b>44</b>
<b>Tabelle 6: Blutungshäufigkeiten und Dauer projiziert auf die Zeitabschnitte der Studie</b>	<b>44</b>
<b>Tabelle 7: Übersicht der Patienten mit Druckverbandanlage</b>	<b>46</b>
<b>Tabelle 8: Vergleich der Patientengruppen ohne und mit Druckverband</b>	<b>47</b>
<b>Tabelle 9: Übersicht der Patienten mit Lyse – Therapie</b>	<b>47</b>
<b>Tabelle 10: Ergebnisvergleich mit anderen Studien</b>	<b>54</b>

## **LEBENS LAUF**

Die Seiten 74 und 75 (Lebenslauf) enthalten persönliche Daten. Sie sind deshalb nicht Bestandteil der Online-Veröffentlichung.

Die Seiten 74 und 75 (Lebenslauf) enthalten persönliche Daten. Sie sind deshalb nicht Bestandteil der Online-Veröffentlichung.

Meine akademischen Lehrer waren Damen / Herren

In Astana:

Bazhanov, Chetverkin, Eliseev, Kalugina, Kapralov, Korabaeva, Mambepaeva,  
Ramazanov, Sarbasova, Shafarenko, Tell, Udovichenko,

In Düsseldorf:

Abholz, Ackermann, Bock, Bender, Borsch-Galetke, Gabbert, Gaebel, Ganzer,  
Hadding, Lennard, Mau, Müller-Gärtner, Roehr, Ruzicka, Scherbaum, Schroer,  
Sundmacher, Tarnow, Tress,

## **Danksagung**

Mein Dank gilt in erster Linie Herrn Prof. Dr. med. H. Alfke für ein unermüdliches und geduldiges zur Verfügung Stellen des anscheinend bodenlosen technischen und fachlichen Wissens im Laufe der ganzen Studienzeit.

Ein ganz besonderer Dank gilt meinem Mentor und Chef Herrn Prof. Dr. med. G. Giebel für die alltägliche mentale Führung, Bereitstellung der Zeitressourcen und regelmäßige Einimpfung der Einsicht dass Erfolg ein zu erreichendes Minimum ist.

Meinen Eltern Maria und Roman Rosenko danke ich für den unerschütterlichen Glauben und Ansteckung mit brennendem Verlangen nach Erfolg, welches wie kaum etwas anderes die schöpferische Kraft zu mobilisieren vermag.