Aus dem Institut für Pathologie der Philipps-Universität Marburg
Geschäftsführender Direktor: Prof. Dr. R. Moll
des Fachbereichs Medizin der Philipps-Universität Marburg
in Zusammenarbeit mit dem Universitätsklinikum Gießen und Marburg GmbH,
Standort Marburg

Immunhistochemische Identifikation und Differenzierung von Liposarkomen mittels verschiedener Fett-assoziierter Proteine

Inaugural-Dissertation zur Erlangung des Doktorgrades der gesamten Humanmedizin
dem Fachbereich Medizin der Philipps-Universität Marburg
vorgelegt von

Janice Mrozinski
aus Eisenach

Marburg, 2007

Angenommen vom Fachbereich Medizin der Philipps-Universität Marburg am:

Gedruckt mit Genehmigung des Fachbereichs.

Dekan: Prof. Dr. B. Maisch

Referent: Prof. Dr. R. Moll

Korreferent: Frau Prof. Dr. B. Steiniger

Inhaltsverzeichnis

1.	**Einleitung**	**5**
2.	**Material und Methoden**	**15**
2.1.	Material	15
2.1.1.	Geräte	15
2.1.2.	Chemikalien	16
2.1.2.1.	Anorganische Chemikalien	16
2.1.2.2.	Organische Chemikalien	16
2.1.3.	Sonstige Materialien	17
2.1.4.	Antikörper	17
2.1.4.1.	Normalserum	17
2.1.4.2.	Primäre Antikörper	17
2.1.4.3.	Sekundäre Antikörper	18
2.2.	Methoden	18
2.2.1.	Gewebeaufbereitung	18
2.2.2.	Herstellung der Paraffinschnitte	19
2.2.3.	ABC-Methode am Paraffinschnitt	19
2.2.4.	Doppelfärbung mit Goldmarkierung und Alkalischer Phosphatase	20
2.2.5.	Mikroskopieren und Fotografieren	21
2.2.6.	Auswertung der immunhistochemischen Präparate	22
2.2.7.	Statistische Methoden	24
3.	**Ergebnisse**	**25**
3.1.	Ergebnisse der Adipophilinfärbung	25

3.1.1. Vorkommen in Normalgeweben und pathologisch veränderte Geweben 25
3.1.2. Vorkommen in Liposarkomen und nicht- lipomatösen Weichteiltumoren 27
3.1.3. Das morphologische Bild der Adipophilinfärbung in Liposarkomen und nicht-lipomatösen Weichteilsarkomen 35
3.1.3.1. Vakuolengröße in der Adipophilinfärbung 35
3.1.3.2. Vakuolenzahl in der Adipophilinfärbung 37
3.1.4. Ergebnisse der Doppelfärbung mit Adipophilin und dem Makrophagenantikörper CD 68 in Liposarkomen 38

3.2. Ergebnisse der Perilipinfärbung 40
3.2.1. Vorkommen in Normalgeweben und pathologisch veränderten Geweben 40
3.2.2. Vorkommen in Liposarkomen und nicht-lipomatösen Weichteiltumoren 42
3.2.3. Das morphologische Bild der Perilipinfärbung in Liposarkomen 48
3.2.3.1. Vakuolengröße in der Perilipinfärbung 48
3.2.3.2. Vakuolenzahl in der Perilipnfärbung 49
3.2.4. Ergebnis der Doppelfärbung mit Perilipin und dem Makrophagenantikörper CD68 in Liposarkomen 50

3.3. Ergebnisse der TIP47-Färbung 50
3.3.1. Vorkommen in Normalgeweben und pathologisch veränderten Geweben 50
3.3.2. Vorkommen in Liposarkomen 52
3.3.3. Das morphologische Bild der TIP47-Färbung in Liposarkomen 56
3.3.3.1. Vakuolengröße in der TIP47- Färbung 56
3.3.3.2. Vakuolenzahl in der TIP47- Färbung 57

3.4. Vergleich von Adipophilin mit Perilipin 58

3.4.1. Vergleich von Adipophilin mit Perilipin in Normalgeweben und pathologisch veränderten Geweben 58
3.4.2. Vergleich von Adipophilin mit Perilipin in myxoiden Liposarkomen 59
3.4.3. Vergleich von Adipophilin mit Perilipin in rundzelligen Liposarkomen 60
3.4.4. Vergleich von Adipophilin mit Perilipin in hochdifferenzierten Liposarkomen 61
3.4.5. Vergleich von Adipophilin mit Perilipin in dedifferenzierten Liposarkomen 63
3.4.6. Vergleich von Adipophilin mit Perilipin in pleomorphen Liposarkomen 64
3.4.7. Zweidimensionale Auswertung der Adipophilin- und Perilipinexpression in myxoiden, hochdifferenzierten und pleomorphen Liposarkomen 65
3.4.8. Vergleich von Adipophilin und Perilipin in nicht-lipomatösen Weichteiltumoren 66

4. Diskussion 68

4.1. Adipophilin 69

4.2. Perilipin 73

4.3. TIP47 76

4.4. Vergleich von Adipophilin und Perilipin 78

5. Zusammenfassung 79

6. Literaturverzeichnis 82

7. Anhang 88

7.1. Herstellung der Paraffinschnitte 88

7.2. Ansätze der ABC-Methode am Paraffinschnitt 88

7.3. Ansätze der Doppelfärbung mit Goldmarkierung und Alkalischer Phosphatase 90

7.4. Einzelergebnisse der Adipophilinfärbung 90
7.4.1. Myxoide Liposarkome 90
7.4.2. Rundzellige Liposarkome 92
7.4.3. Hochdifferenzierte Liposarkome 92
7.4.4. Dedifferenzierte Liposarkome 93
7.4.5. Pleomorphe Liposarkome 93
7.4.6. Nicht-lipomatöse Weichteilsarkome 94

7.5. Einzelergebnisse der Perilipinfärbung 94
7.5.1. Myxoide Liposarkome 94
7.5.2. Rundzellige Liposarkome 96
7.5.3. Hochdifferenzierte Liposarkome 96
7.5.4. Dedifferenzierte Liposarkome 97
7.5.5. Pleomorphe Liposarkome 97
7.5.6. Nicht-lipomatöse Weichteiltumore 98

7.6. Einzelergebnisse der TIP47-Färbung 98
7.6.1. Myxoide Liposarkome 98
7.6.2. Rundzellige Liposarkome 100
7.6.3. Hochdifferenzierte Liposarkome 100
7.6.4. Dedifferenzierte Liposarkome 101
7.6.5. Pleomorphe Liposarkome 101

1. Einleituung

Fettgewebe ist eine spezielle Art des Bindegewebes. Es tritt an zahlreichen unterschiedlichen Stellen im Körper auf. Man unterscheidet univakuoläres (weißes) und multivakuoläres (braunes) Fettgewebe. Das Fettgewebe des Erwachsenen ist überwiegend univakuolär. Die Lipide stellen sich hier histologisch als großer Fetttropfen im Zytoplasma der Adipozyten dar. Diese Fettvakuole ist von keiner zusätzlichen Membran umschlossen. Elektronenmikroskopisch zeigt sich jedoch eine 10 nm breite Hülle aus Vimentinfilamenten an der Lipid-Zytoplasmagrenze.[4, 12] Neben dem großen Fetttropfen kommen im Zytoplasma noch kleine, nur mit dem Elektronenmikroskop sichtbare Fettvakuolen vor. Das univakuoläre Fettgewebe ist reich vaskularisiert und innerviert. Die Fettzellen des multivakuolären Fettgewebes sind läppchenförmig angeordnet und gegenüber dem univakuolären Fettgewebe mit einem dichteren Gefäßnetz ausgestattet.[4] Die einzelnen Zellen enthalten zahlreiche Fetttropfen unterschiedlicher Größe und viele Mitochondrien. Das braune Fettgewebe ist nur an wenigen Körperstellen zu finden und wird nach der Geburt nicht mehr gebildet. Fettzellen gehen wahrscheinlich aus einer pluripotenten mesenchymalen Stammzelle (Adipoblast) hervor, die meist in der Umgebung von Gefäßen liegt. Während der Entwicklung zur reifen Fettzelle erfolgt zunächst eine Umwandlung zum frühen Adipozyten. Unter hormonellem Einfluss geht er in die reife Adipozytenzelle über, die sich nicht mehr teilt.[18]

Gutartige Tumoren des Fettgewebes, Lipome, entstehen aus reifem Fettgewebe. Sie bilden solide Geschwülste der Haut und der Subkutis mit typischer Läppchenstruktur und kapselartiger Begrenzung. Bei der Entstehung der Liposarkome nimmt man an, dass diese sich aus undifferenzierten mesenchymalen perivaskulären Reservezellen entwickeln. Liposarkome sind mit 10-20% die häufigsten malignen Weichteiltumoren des Erwachsenen.[5] Gehäuft treten sie an den Extremitäten und im Retroperitoneum auf. Aufgrund ihrer Lage werden sie oft erst spät erkannt. Die eingelagerten Lipide sind - wie auch bei den Lipomen - nicht metabolisch verwertbar. Die Liposarkomentstehung aus vorbestehenden

Lipomen ist extrem selten. Die radiologische Auffindung des Tumors ist abhängig von der Histologie und Zusammensetzung des Tumors. Gut differenzierte Liposarkome lassen sich radiologisch gut skizzieren, während schlecht differenzierte sich weniger gut definieren lassen.

Die histologische Untersuchung sollte mit Sorgfalt durchgeführt und eine möglichst genaue Diagnose gestellt werden, da die Differenzierung ein verlässliches Maß für die Klinik und Therapiemethode darstellt. Die Differenzierung bzw. das Grading der Liposarkome stellt ein Maß für die Aggressivität, Rezidivhäufigkeit und Metastasierungstendenz und somit letztlich die Prognose dar. Die Parameter, die den Differenzierungs- bzw. Malignitätsgrad bestimmen, umfassen die Tumordifferenzierung (Grad der Ähnlichkeit zum Normalgewebe), die Mitoserate und die Nekrosehäufigkeit. Es gibt allerdings kein einheitliches Graduierungssystem für Weichteilsarkome, sondern es existieren unterschiedliche Gradingsysteme, die aber jeweils prognostisch evaluiert wurden und somit alle ihren Stellenwert besitzen (Übersicht bei Weiss und Goldblum, 2001).[40] Allgemein wird ein dreistufiges Gradingschema (Grad 1 = gut differenziert, Grad 2 = mäßig differenziert, Grad 3 = schlecht differenziert) angewandt. Im Fall der Liposarkome kommt noch die Besonderheit hinzu, dass der histologische Liposarkomtyp den Malignitätsgrad wesentlich mitbestimmt. So entsprechen definitionsgemäß reine hochdifferenzierte und myxoide Liposarkome stets dem Differenzierungsgrad 1. Rundzellige Liposarkome können Grad 2 oder Grad 3 entsprechen, pleomorphe Liposarkome sind fast immer Grad 3.[40]

Histologisch klassifiziert man die Liposarkome in myxoide, rundzellige, hochdifferenzierte, dedifferenzierte und pleomorphe Liposarkome. Die myxoiden Liposarkome bilden mit 45-55% den größten Anteil der Liposarkome. Dieser Tumor ist aus drei Hauptkomponenten zusammengesetzt: proliferierte Lipoblasten in unterschiedlichen Stadien der Differenzierung, fein verzweigte Kapillaren und myxoide Matrix. Eine enge Verbindung zu den myxoiden Liposarkomen zeigen die rundzelligen Liposarkome. Ihr Hauptcharakteristikum ist die extensive Proliferation von kleinen, gleichförmigen runden Zellen mit

vesikulären Kernen.[40] Neue zytogenetische und molekularbiologische Studien haben gezeigt, dass myxoide und rundzellige Liposarkome in biologischer Hinsicht eine einheitliche Tumorentität darstellen, bei der das reine myxoide Liposarkom am gut differenzierten, das reine rundzellige Liposarkom am schlecht differenzierten Ende eines gemeinsamen Spektrums angesiedelt ist. Die Zusammengehörigkeit dieser beiden histologischen Typen begründet sich vor allem durch den konstanten zytogenetischen Befund einer reziproken Translokation zwischen Chromosom 12 und Chromosom 16, nämlich der Translokation t (12; 16) (q13; p11), die zu der Fusion zweier Gene führt (*CHOP*-Gen auf Chromosom 12 und *TLS*-Gen auf Chromosom 16), so dass ein chimäres Protein exprimiert wird.[40, 41] Ein Anteil von mehr als 5% rundzelliger Tumorzellen in einem myxoiden Liposarkom bedeutet ein erhöhtes Risiko für Metastasen und kann sich entscheidend auf die Überlebensrate auswirken.[34]

Bei den hochdifferenzierten Liposarkomen unterscheidet man 3 Subtypen: lipom-ähnliche, inflammatorische und sklerosierende Liposarkome, wobei die lipom-ähnliche Untergruppe die häufigste Form in dieser Gruppe ausmacht. Typisch ist die geringe Malignität mit Rezidiven, aber meist ohne Metastasen.

Charakteristisch für die dedifferenzierten Liposarkomen ist ein Nebeneinander von gut differenzierten und schlecht differenzierten, nicht lipidhaltigen Arealen und das Auftreten von Metastasen oder Rezidiven.

Die Gruppe der pleomorphen Liposarkome bezieht zwei Formen ein, beide zeigen Wucherungen extrem pleomorpher Zellen, inklusive bizarrer Riesenzellen. Beide unterscheiden sich hinsichtlich ihres intrazellulären Lipidmaterials. Die erste, schlechter differenzierte Form, die 5-10% der Liposarkome ausmacht, ist durch das weitgehende Fehlen von multi- oder univakuolären Lipoblasten gekennzeichnet und macht die Abgrenzung zum malignen fibrösen Histiozytom fast unmöglich. Die zweite Form besteht aus zahlreichen unsystematisch angeordneten Riesenzellen mit irregulär geformten Kernen und multiplen, traubenförmig angeordneten Lipidvakuolen (pleo-

morphe Lipoblasten). Die Mitoserate ist im Vergleich zu anderen Liposarkomtypen extrem erhöht.[40]

Das größte Problem in der histologischen Diagnose der Liposarkome ist die Identifikation der Lipoblasten. Besonders ihr eindeutiges Erkennen und ihre Abgrenzung von anderen vakuolisierten Zellen in mesenchymalen Tumoren ist von Bedeutung. Generell variieren Lipoblasten beträchtlich in Größe und Gestalt und können große Ausmaße erreichen mit multipler Gestalt und irregulären hyperchromatischen Kernen, können aber auch als kleine eosinophile granulierte Zellen erscheinen. Betont werden muss, dass vakuolisierte Zellen in den verschiedenen auch nicht lipomatösen Sarkomen sehr verbreitet sind, speziell in degenerierten Tumoren oder solchen mit eingelagerten Mucin oder Glycogen.[40]

Liposarkome gehören zu der übergeordneten Gruppe der Weichteilgewebstumoren. Zu den Weichteilgewebstumoren zählen nach der WHO-Definition alle mesenchymalen Tumoren, die zwischen Skelettsystem und Haut gelegen sind, mit Ausnahme der Tumoren des lymphatischen Systems bzw. retikuloendothelialen Systems und des Stützgewebes spezieller Organe. Sie können vom Fettgewebe, fibrösen Bindegewebe, Muskelgewebe, dem Gefäßsystem und synovialen Gewebe ausgehen bzw. in diese Gewebetypen differenzieren; die malignen Formen repräsentieren die verschiedenen Sarkome (zu Liposarkomen siehe oben). Die malignen fibrösen Histiozytome sind die häufigsten Sarkome mit primitiven mesenchymalen bzw. fibroblastären Zellen mit typisch wirbeligem Zellmuster sowie Riesenzellen. Häufig liegt eine primär multifokale Ausbreitung vor. Das Leiomyosarkom ist ein maligner Tumor mit Differenzierung der Zellen entsprechend der glatten Muskulatur. Das der Skelettmuskelzelle entsprechende Sarkom ist das Rhabdomyosarkom. Es ist vorwiegend ein maligner Tumor des Kindes und jugendlichen Alters und zeigt embryonale und alveoläre Subtypen, die unterschiedliche Prognosen aufweisen. Das Fibrosarkom ist ein seltener Tumor mit bündelförmig geordneten fibroblastenähnlichen Zellen mit unterschiedlicher Kollagenbildung, Zellatypie und mitotischer Aktivität. Weiterhin zählen zu den Weichteilsarkomen Angio-

sarkome, maligne periphere Nervenscheidentumoren, Neuroepitheliome und synoviale Sarkome.[40]

Da die Differenzierung zwischen Liposarkomen und anderen Weichteiltumoren bzw. die Differenzierung zwischen den Liposarkomtypen oft schwierig ist, benutzt man verschiedene Methoden zur Unterstützung der Diagnosefindung. Möglichkeiten bieten unter anderem der DNA-Index und die immunhistochemischen Bestimmungen von Proliferationsmarkern, zum Beispiel Ki-67 und die Bestimmung von p53-Mutationen [38] oder die Bewertung mit Hilfe der Silberfärbung für die sogenannte „nucleolus organizer region", weiterhin die Expression von Onkoproteinen, zum Beispiel p53, p-Glycoprotein und c-myc. Zur Klassifizierung von Sarkomen eignen sich Differenzierungsmarker, zum Beispiel Desmin und die glattmuskuläre Isoform von Aktin für myogene Sarkome (Leio- und Rhabdomyosarkom) und S100-Protein für neurogene Sarkome (maligne periphere Nervenscheidentumoren). Wegen der einfachen und schnellen Durchführung der immunhistochemischen Bestimmungen können diese Methoden zum Teil bereits als Routineuntersuchungen gelten.[15] Bei Liposarkomen kommt der Bestimmung von S100-Protein eine gewisse Wertigkeit zu, da diese in hochdifferenzierten Liposarkomzellen und in Lipoblasten exprimiert wird [10]; allerdings ist es kein spezifischer Marker, sondern wird auch, wie erwähnt, in neurogenen Sarkomen, ferner in malignen Melanomen sowie einer Reihe weiterer Tumoren nachgewiesen.[10, 40] Marker, die für lipogene Sarkome spezifisch sind, sind hingegen noch nicht eingeführt worden.

Anfang der 90er Jahre des 20. Jahrhunderts wurden zwei neue Proteine entdeckt, die mit Lipidtropfen assoziieren. Adipophilin und Perilipin gehören zu einer Familie von Proteinen, die in enger Verbindung mit der Peripherie von Lipidvakuolen in verschiedenen Zelltypen stehen. Adipophilin, ein 52 kD großes Protein, wurde zunächst bezeichnet als „adipose differentiation-related protein" (ADRP, jetzt ADFP genannt) und galt als erster Marker der Adipozytendifferenzierung.[16] Nukleotidanalysen ergaben einen cDNA-Klon bestehend aus 1841 Nukleotiden, entsprechend 450 Aminosäuren.[29] Adipophilin

konnte in späteren Untersuchungen in einer Vielzahl von Zellen nachgewiesen werden, zum Beispiel in verschiedenen Kulturzellen, in laktierendem Mammagewebe, Sertoli-Zellen, Nebennierenrinde und anderen, während es in reifem univakuolären Fettgewebe fehlt.[14]

Perilipin A, B und C (42-62 kD) zeigen eine Verwandtschaft zu Adipophilin, reflektieren aber eher die reife Fettzelle und sind ein cAMP abhängiges Proteinkinasesubstrat. Die Isoformen A und B des Perilipin unterscheiden sich in der Anzahl ihrer Aminosäuren und der Anzahl der A-Kinase-Sequenzen.[13] Die Details im Aufbau Perilipin C sind noch relativ unbekannt, Unterschiede zu Perilipin A scheinen im N- und C- terminalen Ende vorzuliegen.[22] Perilipin A wird sowohl in Adipozyten als auch in steroidalen Zellen gefunden[20, 21], Perilipin B nur in Adipozyten und Perilipin C nur in steroidalen Zellen.[6, 21, 33]

In der frühen Phase der Adipozytendifferenzierung entstehen Lipidtropfen, manchmal noch eingehüllt in endoplasmatischem Retikulum.[28] Nach Braseaemle et al. (1997) [7] kommt Adipophilin wahrscheinlich in allen lipidakkumulierenden Zellen vor. Während der Differenzierung der Adipozyten wird Adipophilin durch Perilipin als dominantes Protein an der Oberfläche der Lipidtropfen ersetzt. Dieser Prozess dauert 3 Tage, in dieser Phase finden sich beide Proteine gleichzeitig an einem Lipidtropfen.[7] Adipophilin und Perilipin A und B haben zwei sich gleichende Regionen. Das N-terminale Ende von Perilipin ähnelt dem des Adipophilin.[13] Analysen von Perilipin A ergaben 3 Regionen mit hydrophoben und 5 Abschnitte mit hydrophilen Eigenschaften. Ähnlich verhält es sich mit Adipophilin, welches 2 hydrophobe und 3 hydrophile Areale aufweist.[22]

Perilipin bedeckt mindestens 15-20% der Lipidtropfenoberfläche und erfüllt hier einige Funktionen. Es spielt eine Rolle in der Lipidtropfenbiosynthese, es stabilisiert die Vakuolen und schützt vor der Lipolyse. Hormonelle Aktivierung durch Adrenalin führt zur Phosphorylierung von Perilipin, dies führt zu einer Umverteilung an der Lipidoberfläche und damit zur Mobilisierung von Triacylglycerol. Perilipin spielt wahrscheinlich keine Rolle in der Lipidtropfen-

fusion.[28] Vielmehr fand man hier Ansätze im Zusammenhang mit dem Intermediärfilamentenprotein Vimentin.[12] Während sich Perilipin aber direkt an der Oberfläche von Lipidtropfen findet, konnte Vimentin nur in der unmittelbaren Umgebung der Lipidvakuolen ermittelt werden.[3] In undifferenzierten Adipozyten findet man ein ausgeprägtes Vimentinnetz, während sich in reifen Adipozyten die Vimentinfaseranzahl deutlich verringert. Dies spielt möglicherweise eine Rolle in der Lipidverschmelzung.[28] Die Expression der beiden Proteine, Adipophilin und Perilipin wird durch das Vorhandensein von Lipiden reguliert.[22] Allerdings konnte experimentell eine Stimulation der Adipophilinexpression mit Cyclooxygenasehemmer nachgewiesen werden.[43] Der Anteil des vorhandenen Adipophilin und Perilipin steht in Zusammenhang mit der vorhandenen mRNA und der Effizienz der Ribosomen. Von der vorhandenen mRNA kann nicht auf die Menge von synthetisierten Proteinen geschlossen werden. Nach gegenwärtigem Informationsstand geht man davon aus, dass Adipophilin und Perilipin direkt an der Zytosolseite der entstandenen Lipide gebildet werden.[22] Von Brasaemle et al., 1997,[7] wurde postuliert, dass beide Proteine an freien Ribosomen synthetisiert werden, da man sie nicht am endoplasmatischen Retikulum nachweisen konnte, welches die Lipide synthetisiert.[22]

Die Aufgaben von Adipophilin und Perilipin sind noch nicht ganz klar. Angenommen wird, dass Adipophilin zur Entwicklung der Lipidvakuolen beiträgt. Das nicht phosphorylierte Perilipin stellt dagegen eine Barriere dar, die die Triacylglyceride vor intrazellulären Lipasen schützt und somit ein Inhibitor der Lipolyse ist.[8, 21, 22] Experimentell wurde ermittelt, dass eine verminderte Perilipinexpression Voraussetzung für eine induzierte Lipolyse durch den Tumornekrosefaktor-alpha ist.[35] Die funktionelle Bedeutung von Perilipin wurde in einem Knockout-Maus-Modell untersucht. Tiere ohne Perilipin konsumierten mehr Nahrung, hatten aber trotzdem ein normales Körpergewicht mit einem geringeren Anteil an Fettgewebe und einer Zunahme an Muskelmasse.[26] Die Aktivität der Lipolyse war extrem gesteigert, ebenso bestand die Tendenz zur Entwicklung einer Glukoseintoleranz und einer peripheren

Insulinresistenz.[37] Die Akkumulation von Lipidtropfen in Nicht-Fettgwebe korreliert mit dem Grad der Insulinresistenz in dem jeweiligen Gewebe.[36]

Wang et al. (1999) [39] untersuchten arteriosklerotische Läsionen auf Adipophilin-mRNA-Expression. Diese Genexpression ist wahrscheinlich assoziiert mit der Lipidakkumulation in den Schaumzellen. Dabei könnte Adipophilin eine Schlüsselrolle in der Entwicklung von lipidreichen arteriosklerotischen Läsionen spielen. In PCR- und Protein-Analysen an arteriosklerotisch veränderten Plaques von Blutgefäßen konnte sowohl Perilipin-mRNA als auch das Perilipinprotein nachgewiesen werden.[11] Nach Faber et al. (2001) [11] findet sich eine Perilipinexpression vorwiegend in rupturierten Plaques, aber nicht in stabilen Plaques, um Cholesterinansammlungen und in Schaumzellen der arteriosklerotischen Gefäßintima. In histologisch unveränderten Gefäßwänden konnte keine Perilipinexpression dokumentiert werden.

Jedoch bleiben immer noch wichtige Fragen unbeantwortet. So weiß man nicht, ob das sich entfaltende Adipophilin der Promotor für Lipidablagerungen ist oder diese nur reflektiert. Ebenso kann man nur über die Mechanismen spekulieren, mit denen Adipophilin und Perilipin zu den Lipiden gelangen, über deren Ummantelung und über die zeitliche Beziehung zwischen Lipidvakuolenentstehung und den Erwerb ihres Proteinmantels.[22]

Durch Pfeffer et al. wurde 1998 [30] ein weiteres Protein entdeckt, das sogenannte TIP47 (tail-interacting protein; 47kD) oder auch pp17. Zu 40 % ist es identisch mit Adipophilin. Es wurde als Transportprotein beschrieben, eingebunden in die Beförderung von Mannose-6-phosphat-Rezeptoren zwischen Endosomen und Golgi-Apparat. Perilipin A, Adipophilin und TIP47 zeigen eine starke Sequenzhomologie in ihrer N-terminalen Region.[22, 24] Aufgrund der Ähnlichkeit in der Gensequenz und der Genstruktur der drei Proteine kann man von einem gemeinsamen Ursprungsgen ausgehen.[23] Adipophilin und TIP47 stehen sich näher als Adipophilin und Perilipin. Nach den neuesten Erkenntnissen ist TIP47 ebenfalls ein lipidassoziiertes Protein, das mit der Zunahme der Lipidvakuolengröße in engem Zusammenhang steht. Im Gegensatz

zu Adipophilin und Perilipin steht es jedoch nicht nur in Verbindung mit Lipidtropfen, sondern kann sowohl in Assoziation mit Lipidtropfen als auch in gelöster Form vorkommen.[23] Gefunden wurde es in Zytosolanteilen von HeLa-Zellen und MA 10 Leydig-Zellen im Kulturmedium. Dort zeigte sich, dass die Gesamtmenge an TIP47 konstant blieb, aber bestimmte Mengen von der Zytosolfraktion in die Lipidvakuolenfraktion wechseln.[42] Dies spielt eine Rolle in der Lipidtropfenmobilität, z. B. zwischen endoplasmatischem Retikulum und anderen Zellorganellen innerhalb der Zelle.[25]

Perilipin, Adipophilin und TIP 47 werden zu einer Proteinfamilie zusammengefasst, der Familie der PAT-Proteine. Experimentell konnte in neuesten Untersuchungen gezeigt werden, dass sie sich in ihrer Funktion kompensieren können. Die Funktion von Perilipin konnte in Mäuseadipozyten ohne Perilipin durch Adipophilin übernommen werden. Mäusefibroblasten ohne Adipophilin zeigten eine kompensatorischer Expression von TIP 47. Dieses Phänomen reflektiert die Anpassungsfähigkeit der Zelle und ihre Möglichkeit der Lipidspeicherung.[23, 36]

Die vorliegende Arbeit untersucht zunächst das Vorkommen von Adipophilin, Perilipin und TIP47 in verschiedenen Normalgeweben und einigen pathologisch veränderten Geweben. Hauptanliegen der Arbeit ist jedoch, das Verhalten der genannten lipidassozierten Proteine in Weichteiltumoren, speziell in Liposarkomen, zu untersuchen. Zu diesem Zweck wurden neue spezifische Antikörper, die in einer Kooperation mit dem Deutschen Krebsforschungszentrum Heidelberg (Dr. Hans Heid) erhalten und zum Teil auch charakterisiert wurden, hier erstmals systematisch an menschlichem Tumorgewebe in immunhistochemischer Methodik eingesetzt. Ziel ist es, Informationen über das charakteristische Expressionsverhalten der Proteine in den jeweiligen Geweben zu erhalten. Weiterhin sollen mögliche Unterschiede zwischen Liposarkomen und anderen Weichteiltumoren bzw. zwischen den einzelnen Liposarkomtypen ermittelt werden. Die Fragestellung lautet, ob mit den Antikörpern - einzeln oder in Kombination - eine Abgrenzung der Liposarkome gegenüber anderen Weichteiltumoren bzw. eine Unterscheidung der verschiedenen Liposarkom-

typen möglich ist. Abgesehen von den - nicht sehr sensitiven und morphologischen oft unbefriedigenden - histochemischen Fettfärbungsmethoden, zum Beispiel der Sudanrot-Färbung, stehen bislang noch keine für die lipogene Differenzierung spezifischen Untersuchungsverfahren zur Verfügung. Spezifische Bestimmungen lipidassozierter Proteine auf der Basis der Immunhistochemie, die an Routine-Paraffinschnitten durchgeführt werden kann und auch die Morphologie sehr gut erhält, könnten so die histopathologische Diagnose von Weichteiltumoren und speziell von Liposarkomen wesentlich unterstützen oder erleichtern.

2. Material und Methoden

2.1. Material

2.1.1. Geräte

Schlittenmikrotom	Leica, Modell Jung SM 2000R, Fa. Leica Instruments GmbH, Nussloch
Beheizbares Wasserbad	Typ1052, Fa. Gesellschaft für Labortechnik mbH, Burgwede
Magnetrührgerät/Heizplatte	Typ RCT, Fa. IKA Labortechnik, Staufen
pH-Meter	CG 840, Fa. Schott-Geräte GmbH, Hofheim
Heidolph Vortexer	Reax 2000
Mikrowellen-Ofen	Modell NN-E 558, Panasonic, Winsbergring
Waage	Typ L 610-D, Fa. Sartorius GmbH, Göttingen
Eppendorf Pipetten	Reference, Fa. Eppendorf-Netheler-Hinz GmbH, Hamburg
Sequenza-Kassetten	Coverplates VE-25, Fa. Shandon
Brutschrank	37°C, Heraeus, Fa. H. Steiner & Co. Laboreinrichtung, Eiserfeld/Sieg
Mikroskope	Labormikroskop, Fa. Zeiss, Oberkochen
Fotomikroskop	Typ AH3, Fa. Olympus, Hamburg
Scanner	Medion, MD 9458
Farb-Tintenstrahldrucker	Canon iP 4200

2.1.2. Chemikalien

2.1.2.1. Anorganische Chemikalien

NaCl	Fa. Merck, Darmstadt
KCl	Fa. Merck, Darmstadt
NaOH 1N	Fa. Merck, Darmstadt
$Na_2HPO_42H_2O$	Fa. Merck, Darmstadt
HCl 1N	Fa. Merck, Darmstadt
KH_2PO_4	Fa. Merck, Darmstadt
$CaCl_2$	Fa. Merck, Darmstadt
NaN_3	Fa. Merck, Darmstadt
Tri-Na-citrat-Dihydrat-Puffer	Fa. Merck, Darmstadt
Kit Silber-Enhancement	Fa. Amersham, England
Wasserstoffperoxid	Fa. Merck, Darmstadt

2.1.2.2. Organische Chemikalien

Aceton	Fa. Merck, Darmstadt
Äthanol	Fa. Merck, Darmstadt
Diaminobezidin (DAB)	Fa. Sigma Chemicals, St. Louis, USA
Dimethylformamid	Fa. Merck, Darmstadt
Eindeckmittel Entellan	Fa. Merck, Darmstadt
Eindeckmittel Immunomount	Fa. Shandon, Wiesbaden
Glutaraldehyd	Fa. Merck, Darmstadt
Levamisol	Fa. Sigma Chemicals, St. Louis, USA
Methanol	Fa. Merck, Darmstadt
Mayer`s Hämalaun	Fa. Merck, Darmstadt
Naphthol-AS-BI-phosphat	Fa. Sigma Chemicals, St. Louis, USA
Neufuchsin	Fa. Merck, Darmstadt
Poly-L-Lysin Lösung	Fa. Sigma Diagnostics
Trizma Base	Fa. Sigma Chemicals, St. Louis, USA

Trypsin	Fa.Sigma Chemicals, St. Louis, USA
Xylol	Fa. Merck, Darmstadt
ABC Komplex (Avidin-Biotin, Komponente A, Komponente B)	Fa. Vector, Burlingame, CA, USA

2.1.3. Sonstige Materialien

Filme: Agfapan 25 (schwarz-weiß)	Agfa-Gevaert, Leverkusen
Kodak Ektachrome 64T (Farbfilm für Diapositive)	Kodak, Stuttgart

2.1.4. Antikörper

2.1.4.1. Normalserum

Normales Pferdeserum	Fa. Vector, Burlingame, CA, USA

2.1.4.2. Primäre Antikörper

Adipophilin (AP 125)	Monoklonaler Maus-Antikörper (IgG1) gegen Adipophilin, Dr. Hans Heid, DKFZ Heidelberg
Perilipin 2	Antikörper vom Meerschweinchen gegen Perilipin A und B, Dr. Hans Heid, DKFZ Heidelberg
TIP47	Antikörper vom Meerschweinchen gegen TIP47, Dr. Hans Heid, DKFZ Heidelberg

CD68	Monoklonaler Maus-Antikörper (IgG3) gegen CD 68 (Makrophagen), DakoCytomation, Hamburg

2.1.4.3. Sekundäre Antikörper

Biotinylierte Anti-Maus-IgG (H+L) Antikörper	Antikörper vom Pferd, Fa. Vector, Burlingame, CA, USA
Biotinylierte Anti-Meerschweinchen-IgG Antikörker	Antikörper von der Ziege Fa. Antikörper, Vector, Burlingame, CA, USA
Goldgekoppelter Anti-Maus IgG1 Antikörper	Goldprobenreagenz, gekoppelt mit 1nm Goldpartikel, Fa. Amersham, Freiburg
Alkalische Phosphatase-konjugierter Anti-Maus IgG3 Antikörper	Antikörper von der Ziege, Caltag, Burlingame, CA, USA

2.2. Methoden

2.2.1. Gewebeaufbereitung

In dem Zeitraum von 1980 bis 1999 wurden operativ entnommene Liposarkome zur histologischen Untersuchung in die Pathologischen Institute der Universität Marburg und der Universität Halle-Wittenberg eingesandt. Das eingesandte Material wurde in 10 % Formalin, je nach Größe 12-14 Stunden fixiert. Formalin ist ein Fixiermittel, das zur Polymerisation (Vernetzung) von Eiweißmolekülen führt. Es fixiert ohne starke Schrumpfung, hat konservierende Eigenschaften und

härtet das Gewebe ausreichend. Zahlreiche Enzyme (Lipasen, alkalische Phosphatase) bleiben in verdünntem Formalin aktiv. Störend kann sich die Bildung von Formalinpigment auf nachfolgende Färbungen auswirken. Das Formalinpigment entsteht aus der Verbindung von ausgetretenem Hämoglobin und Formalin zu einem unregelmäßig verteilten, dunkelbraunen, doppelbrechenden Niederschlag. Nach der Fixierung durchlief das Material zur Entwässerung eine aufsteigende Alkoholreihe, anschließend erfolgte eine ein- bis zweistündige Toluol- oder Xylol-Behandlung. Das so vorbehandelte Material wurde nun in flüssiges Paraffin eingebettet. Die Paraffinblöckchen besitzen eine lange Haltbarkeit und lassen sich gut aufbewahren.
Ebenso wurde mit allen anderen Geweben verfahren, die in diese Untersuchung mit einbezogen wurden.

2.2.2. Herstellung der Paraffinschnitte

Die ausgewählten Blöcke werden mit Hilfe eines Schlittenmikrotoms bearbeitet. Es werden von jedem ausgewählten Fall 10 Schnitte à 4 µm hergestellt. Die Schnitte werden auf Objektträger aufgebracht, die zuvor mit einer Poly-L-Lysin-Lösung bestrichen wurden. Anschließend werden die Objektträger 1 Stunde lang bei 60 °C im Brutschrank inkubiert. Nach diesen Bearbeitungsschritten kann man die Schnitte färben oder bei Raumtemperatur lagern. Zur Diagnosesicherung wurde ein Schnitt mit HE gefärbt. Die verwendete Färbemethode befindet sich im Anhang.

2.2.3. ABC-Methode am Paraffinschnitt

Die gewonnenen Paraffinschnitte werden zunächst entparaffiniert. Dann erfolgt 30 min eine Blockierung der endogenen Peroxidase mittels H_2O_2. Die Schnitte werden einem Citratpuffer in speziellen Plastikküvetten der Mikrowellenbehandlung für 3 mal 5 Minuten unterzogen. Danach werden die Schnitte in TBS Puffer gespült. Bei bestimmten primären Antikörpern (CD68) erfolgt statt der

Mikrowellenbehandlung eine Enzymandauung mit 0,1 % Trypsin (Trypsinierung) bei 37 °C. Die Reaktion wird durch Spülen mit Aqua dest. gestoppt. Die weitere Bearbeitung der Schnitte erfolgt in Sequenza-Kassetten, wo zunächst mit PBS Puffer gespült wird. Danach wird das Normalserum aufgetragen und 20 Minuten inkubiert. Anschließend wird der Primärantikörper aufgetragen, ohne das Normalserum zu entfernen. Inkubiert wird 1 Stunde lang bei 37 °C. Es wird mit PBS Puffer gespült und der Sekundärantikörper, in 1:100 Verdünnung in PBS, wird aufgetragen. Nach 30 Minuten wird wieder mit PBS gespült. Die Schnitte werden daraufhin mit dem ABC-Komplex für 30 Minuten inkubiert und anschließend wieder gespült. Die Farbreaktion erfolgt mit DAB in 5 Minuten. Hierdurch ergibt sich eine charakteristische braune Färbung an denjenigen Strukturen, an denen der primäre Antikörper mit spezifischen Epitopen reagiert hat. Um die Gewebestruktur des Präparates beim nachfolgenden Mikroskopieren zu erkennen, wird der Schnitt mit Hämalaun gegengefärbt. Für einige Minuten wird gewässert und mit Aqua dest. gespült. Die Schnitte werden nun wieder mit Hilfe einer aufsteigenden Alkoholreihe entwässert und mit Entellan eingedeckt. Die genauen Ansätze der einzelnen Puffer sind im Anhang aufgeführt.

2.2.4. Doppelfärbung mit Goldmarkierung und Alkalischer Phosphatase

Die Paraffinschnitte werden in einer absteigenden Alkoholreihe entparaffiniert. Danach erfolgt eine 30 minütige Blockierung der endogenen Peroxidase. Je nach Primärantikörper schließt sich eine Mikrowellenbehandlung in Citrat-Puffer oder eine Enzymandauung mit 0,1 % Trypsin 15 Minuten lang an. Die Schnitte werden zur weiteren Bearbeitung mit Coverplates in Sequenza-Kassetten eingespannt. Es folgt nun das Auftragen des 1. Primärantikörpers (AP 125) und die einstündige Inkubation bei 37 °C im Brutschrank. Es schließt sich die Goldmarkierung mit dem 1. Sekundärantikörper an. Im vorliegenden Fall wurde der goldgekoppelte Anti-Maus IgG1 Antikörper, 1:100 mit PBS verdünnt, eine Stunde bei Raumtemperatur inkubiert. Nach Spülung mit PBS erfolgt das Auftragen des 2. Primärantikörpers (CD68). Nach einer Stunde bei 37 °C im Brutschrank wird mit PBS gespült. Der Schnitt wird nun mit dem 2. Sekundär-

antikörper versetzt. In diesem Fall wurden Alkalische Phosphatase - konjugierte Anti-Maus IgG3 Antikörper, 1:50 in PBS verdünnt, verwendet. Die Inkubation erfolgt bei Raumtemperatur eine Stunde lang. Wieder wurde mit PBS gespült und mit gepuffertem Glutaraldehyd (2 % in PBS) nachfixiert. Nach nochmaligem Spülen erfolgt die farbige Darstellung der spezifischen Bindung des 1. und 2. Primärantikörpers über die jeweilige farbige Markierung des Sekundärantikörpers. Der 1. Primärantikörper wird durch eine Silberverstärkung der kolloidalen Goldpartikel 15 Minuten lang bei 22 °C schwarz angefärbt. Nach einer Spülung mit PBS erfolgt die Entwicklung der Alkalischen Phosphatase des 2. Sekundärantikörpers mit Neufuchsin und Naphthol-AS-BI-phosphat 30 Minuten lang bei 37 °C zu einem roten Farbstoff. Anschließend wird mit Aqua dest. gründlich gespült. Die Gegenfärbung erfolgt mit Mayer`s Hämalaun (1:5 in Aqua dest. verdünnt) und Bläuen in Leitungswasser. Eingedeckt wird mit Immunomount, einem wässrigen Eindeckmittel.
Die Ansätze der verwendeten Puffer finden sich im Anhang.

2.2.5. Mikroskopieren und Fotografieren

Die hergestellten Präparate werden mit einem Lichtmikroskop der Firma Zeiss mikroskopiert. Es werden die Objektive 4, 10, 25 und 40 benutzt. So kann man sich einerseits einen Gesamtüberblick verschaffen, andererseits jede Zelle genau beurteilen.

Die fotografische Dokumentation erfolgt mit Hilfe eines Fotomikroskops Olympus AH3. Die Aufnahmen werden überwiegend mit der Objektivvergrößerung 20 und der nachvergrößerten Fotolinse 5 × hergestellt. Die Farbdiapositive wurden entwickelt und mit einem Medion-Scanner gescannt, Bilddateien wurden generiert und über einen Highscreen PC mittels eines Tintenstahldruckers Farbausdrucke hergestellt.

2.2.6. Auswertung der immunhistochemischen Präparate

Immunhistochemisch untersucht wurden 87 Liposarkome aus dem Pathologischen Institut Marburg und 16 nicht-lipomatöse Weichteilsarkome aus dem Pathologischen Institut Halle-Wittenberg. Der histopathologische Befund des jeweiligen Präparates war bekannt. Die Gruppe der nicht-lipomatösen Weichteilsarkome beinhaltet Fibrosarkome, maligne fibröse Histiozytome, Rhabdomyosarkome und Leiomyosarkome. Unterteilt wurden die Liposarkome in die 5 Subtypen, myxoide, rundzellige, hochdifferenzierte, dedifferenzierte und pleomorphe Liposarkome. In dem Subtyp der myxoiden Liposarkome wurde eine zusätzliche Unterteilung in rein myxoide und in gemischt myxoid-rundzellige Liposarkome vorgenommen, die im Ergebnisteil aber keine Berücksichtigung fand. Ebenfalls wurden die hochdifferenzierten Liposarkome unterteilt in lipomähnlich und sklerosierende Liposarkome, zu denen in einem Unterpunkt Stellung genommen wurde. In der Auswertung wurden die einzelnen Malignitätsgrade G1 bis G3 nicht systematisch berücksichtigt, da der Einteilung in die Subtypen die größte Bedeutung zukommt. Es wurde ebenfalls nicht berücksichtigt, ob es sich bei den Präparaten um einen Primärtumor, ein Rezidiv oder eine Metastase handelte.

Die Analyse der Normalgewebe und der pathologisch veränderten Gewebe erfolgte nach dem Kriterium einer positiven Reaktion in spezifischen Zellen.

Die immunhistochemische Auswertung der Sarkome erfolgte anhand mehrerer definierter Parameter, die in tabellarischer Form zusammengestellt wurden. Das Vorkommen des jeweiligen Antikörpers wurde in Form der Häufigkeit festgehalten. Es wurden 5 Intervalle aufgestellt. Ein negatives Ergebnis erhielt die Ziffer 0. Die positiven Ergebnisse unterteilen sich in 4 Bereiche. Die Ziffer 1 wurde für 0,1 bis 5 % positive Tumorzellen im Präparat verwendet. 5,1 bis 50 % positiver Zellen erhielt die Ziffer 2, 50,1 bis 80 % die Ziffer 3 und 80,1 bis 100 % dargestellter Zellen die Ziffer 4. Die jeweilige Häufigkeit der positiven Zellen wurde geschätzt. Dabei wurden nur vitale Tumorbereiche berücksichtigt und regressive oder nekrotisch veränderte Anteile ausgeschlossen. Ebenso wurde die

Färbeintensität nicht mit in die Auswertung einbezogen. Ein weiteres Kriterium der Auswertung war die Verteilung der positiv reagierenden Tumorzellen im Präparat, es wurde unterschieden zwischen fokaler und homogener Verteilung. Das Zutreffen des jeweiligen Zustandes ergab die Ziffer 1, traf der Zustand nicht zu, wurde die Ziffer 0 vergeben.

Berücksichtigt wurde auch die Zellform der jeweiligen dargestellten Zellen. Unterschieden wurde zwischen kugeligen und spindelförmigen Zellen. Traf eine Zellform nicht zu, ergab das die Ziffer 0. Waren eine oder beide Zellformen vorhanden, wurde nach seltenem (Ziffer 1) und häufigem (Ziffer 2) Vorkommen der Zellen im Präparat differenziert.

Um das morphologischen Bild der Färbung zu erfassen, wurden die Vakuolengröße und die Vakuolenzahl bestimmt. Die Vakuolen wurden in 3 verschiedene Größen eingeteilt. Große Vakuolen galten als solche, wenn sie einen Durchmesser > 7,5 µm (Vergleichsgröße: Erythrozyt) hatten. Kleine Vakuolen sollten < 7,5µm sein, aber noch ein sichtbares Lumen aufweisen. Darüber hinaus wurden mikrovakuoläre Einschlüsse abgegrenzt, diese waren so klein, dass man kein sichtbares Lumen mehr erkennen konnte. Das Vorkommen der verschiedenen Vakuolengrößen wurde mit Ziffern dokumentiert, 0 für nicht vorhanden, 1 für geringes und 2 für häufiges Vorkommen. Die Kategorie Vakuolenzahl beinhaltet mono- und plurivakuoläre Zellen. Zellen mit einer Vakuole (unabhängig von der Größe) galten als monovakuolär und mit mehr als einer Vakuole als plurivakuolär. Dokumentiert wurden die Ergebnisse mit dem bekannten Ziffernsystem, 0 für nicht zutreffend, 1 für geringes und 2 für häufiges Vorkommen. Auch diese Auswertungsergebnisse wurden durch Schätzung ermittelt.

Alle ermittelten Ergebnisse wurden zweimal kontrolliert und durch Frau I. Riedel (Assistenzärztin des Institutes für Pathologie Marburg) überprüft, und in zahlreichen (insbesondere auch den unklaren) Fällen wurde Professor Dr. R. Moll, Leiter des Institutes für Pathologie, Universität Marburg bei der mikroskopischen Auswertung hinzugezogen. Die im Ergebnisteil aufgeführten

Tabellen sind eine Zusammenfassung der ermittelten Rohdaten. Die ausführliche tabellarische Auswertung findet sich im Anhang.

In der Auswertung der Ergebnisse wurden vorrangig Wert auf die Kriterien Häufigkeit, Vakuolengröße und Vakuolenzahl gelegt. Als Kriterium zur Differenzierung gilt die Häufigkeit der dargestellten Zellen. Dabei wird angenommen, dass ein relevanter Unterschied ermittelt werden kann in den Bereichen „negativ“, „weniger als 50 %“ und „mehr als 50 % dargestellter Zellen“.

2.2.7. Statistische Methoden

Das Vorkommen der jeweiligen Antikörper wurden statistisch untersucht mit Hilfe des Kruskal-Wallis Test und teilweise ergänzend mit dem Normalen Score-Test.[19] Die Berechnungen erfolgten freundlicherweise durch Herrn Dr. G. Himmelmann, Mitarbeiter des Institutes für Medizinische Biometrie, Universität Marburg.

3. Ergebnisse

3.1. Ergebnisse der Adipophilinfärbung

3.1.1. Vorkommen in Normalgeweben und pathologisch veränderten Geweben

In die immunhistochemische Untersuchung von humanem Normalgewebe wurden folgende Gewebearten mit einbezogen: Haut, Samenblase, laktierendes Mammadrüsengewebe, Nebenniere, Hoden, Leber, Plazenta, Hirngewebe, reifes Fettgewebe, braunes Fettgewebe, Skelettmuskulatur und Nierengewebe (Tabelle 1). Im Hautpräparat fanden sich in der Basalschicht der Epidermis und der äußeren Haarwurzelscheide für Adipophilin positive basale bzw. perinukleär gelegene Mikrovakuolen. Die Sebozyten der Talgdrüsen wurden besonders stark angefärbt, das Zytoplasma war ausgefüllt mit kleinen Vakuolen und Mikrovakuolen. Dagegen waren die ekkrinen Schweißdrüsen negativ, ebenso das angrenzende reife subkutane Fettgewebe (Abb. 1A). Die Untersuchung des braunen Fettgewebes ergab winzige positive Vesikel in einigen Zellen. Im laktierenden Mammadrüsengewebe wurden positive mikrovakuoläre Einschlüsse im apikalen Teil des Zytoplasmas der sekretorischen Azinuszellen dokumentiert. Die nicht sekretorischen Epithelzellen des duktalen Systems waren negativ. Unerwartet zeigte sich im reifen Fettgewebe der Brust eine relativ starke positive Adipophilinreaktion in Form von großen und kleinen Vakuolen. In der Färbung der Nebennierenrinde wurde eine starke, aber ziemlich heterogene Zytoplasmadarstellung in den meisten Zellen der Zona fasciculata ermittelt. Die Zellen der Zona glomerulosa stellten sich weniger deutlich dar. Das Nebennierenmark war eindeutig negativ (Abb. 1B). Die Analyse von humanem Hodengewebe ergab eine starke Expression in den tubulären Sertoli-Zellen, in Form von Zytoplasmavakuolen und mikrovakuolären Vesikeln. Überraschenderweise zeigten die interstitiellen Leydig-Zellen nur eine geringe Expression. In der normalen Samenblase stellte sich das Epithel überwiegend basal sehr kräftig dar. Im Hirngewebe konnte kein Adipophilin-positives Ergebnis erhoben werden. Heterogene mikrovakuoläre Einschlüsse wurden in den Hepatozyten

der Leber, der Skelettmuskulatur und in den Nierentubuli dokumentiert. Die Untersuchung einer Plazenta ergab eine Adipophilinexpression in dem Amnionepithel.
In die immunhistochemische Analyse von pathologisch veränderten, nicht-tumorösen Geweben wurden arteriosklerotisch veränderte Gefäße, entzündete Rektumschleimhaut, hyperplastische Nebenschilddrüse und mehrere Präparate mit xanthogranulomatöser Cholezystitis einbezogen (Tabelle 1). In der Untersuchung der hochgradig arteriosklerotischen Arterien fand sich eine starke Expression von Adipophilin in der pathologisch verbreiterten Intima der Gefäßwand. Das morphologische Bild bestand vorwiegend aus kleinen und mikrovakuolären Einschlüssen im Zytoplasma der fibroblastären Intimazellen. In der Intima eingelagerte Schaumzellen waren ebenfalls positiv dargestellt. In der Adipophilinfärbung der Rektumschleimhaut mit Muziphagen, als Zeichen einer abgelaufenen Entzündung, konnten in diesen Zellen positive mikrovakuoläre Einschlüsse dokumentiert werden. Sie waren im Bereich der Schleimhautoberfläche positiv, an der Basis dagegen negativ. Das Darmepithel zeigte wiederum eine positive basale Färbung. In der Analyse der hyperplastischen Nebenschilddrüse mit regelrechter Durchmischung von hellen und oxyphilen Zellen und wenig Fettgewebe fanden sich geringe Mengen von mikrovakuolären Adipophilin-positiven Vesikeln in den endokrinen Zellen. In den Präparaten mit xanthogranulomatöser Cholezystitis konnte ein einheitliches Bild dokumentiert werden. Fast alle Makrophagen, sowohl die kleinen, als auch die Schaumzellen waren durchgehend positiv (Abb. 2A).

Untersucht wurde ferner ein Talgdrüsenkarzinom mit einer starken Expression in den tumorös veränderten Drüsen (Abb. 2B) (Tabelle 1).

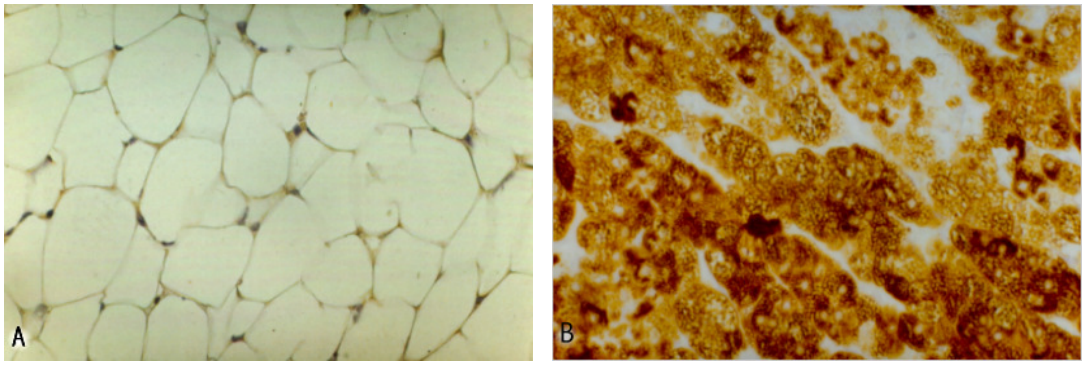

Abbildung 1: *Bild A*: Reifes Fettgewebe zeigt keine Adipophilinreaktion.
Bild B: Eine ausgeprägte Adipophilinreaktion in allen Nebennierenrindenzellen.

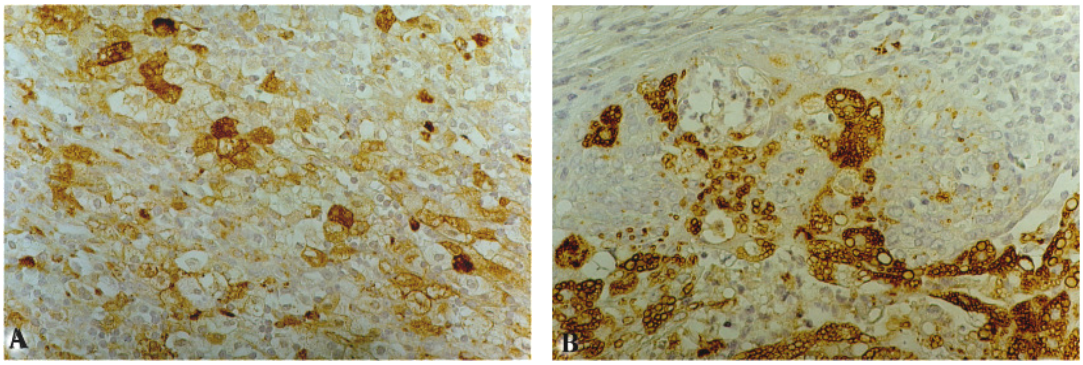

Abbildung 2: *Bild A*: Xanthogranulomatöse Cholezystitis mit einer deutlichen Adipophilinreaktion besonders in Schaumzellen. *Bild B*: Talgdrüsenkarzinom mit einer stark positiven Adipophilinreaktion in den Drüsenzellen.

Positive Adipophilinreaktion	Negative Adipophilinreaktion
Braunes Fettgewebe	Subkutanes Fettgewebe
Fettgewebe der Mamma	Schweißdrüsen
Epidermis, Wurzelscheide, Talgdrüsen der Haut	Duktale Epithelzellen laktierender Mamma
Talgdrüsenkarzinom	Nebennierenmark
Azinuszellen der laktierenden Mamma	Hirn
Nebennierenrinde	
Leber (Hepatozyten)	
Nierentubuli	
Rektumschleimhaut mit Muziphagen	
Darmepithel	
Nebenschilddrüse	
Amnionepithel der Plazenta	
Samenblasenepithel	
Sertoli-Zellen	
Leydig-Zellen	
Skelettmuskulatur	
Arteriosklerotisch veränderte Gefäßintima	
Makrophagen und Schaumzellen	

Tabelle 1: Adipophilinreaktion in Normalgeweben und pathologisch veränderten Geweben

3.1.2. Vorkommen in Liposarkomen und nicht-lipomatösen Weichteiltumoren

Das Vorkommen von Adipophilin wurde in 87 Fällen bei 65 Patienten von Liposarkomen und in 16 Fällen bei ebenso vielen Patienten mit nicht-lipomatösen Weichteilsarkomen untersucht (Diagramm 1). In der Untersuchung der Liposarkome ergab sich in 58 Fällen (66 %) ein positives Ergebnis mit 0,1 bis 50 %

dargestellter Zellen. Die nicht-lipomatösen Weichteilsarkome zeigten in 13 Fällen (81 %) ein positives Färbeergebnis in diesem Bereich. Adipophilin-positive Zellen, die mehr als 50 % aller Tumorzellen einnahmen, waren bei 24 Fällen (28 %) der Liposarkomen und bei den nicht-lipomatösen Weichteilsarkomen in 1 Fall (6 %) zu finden. Ein negatives Ergebnis wurde in 5 Fällen (6 %) der Liposarkome und in 2 Fällen (13 %) der nicht-lipomatösen Weichteiltumoren ermittelt.

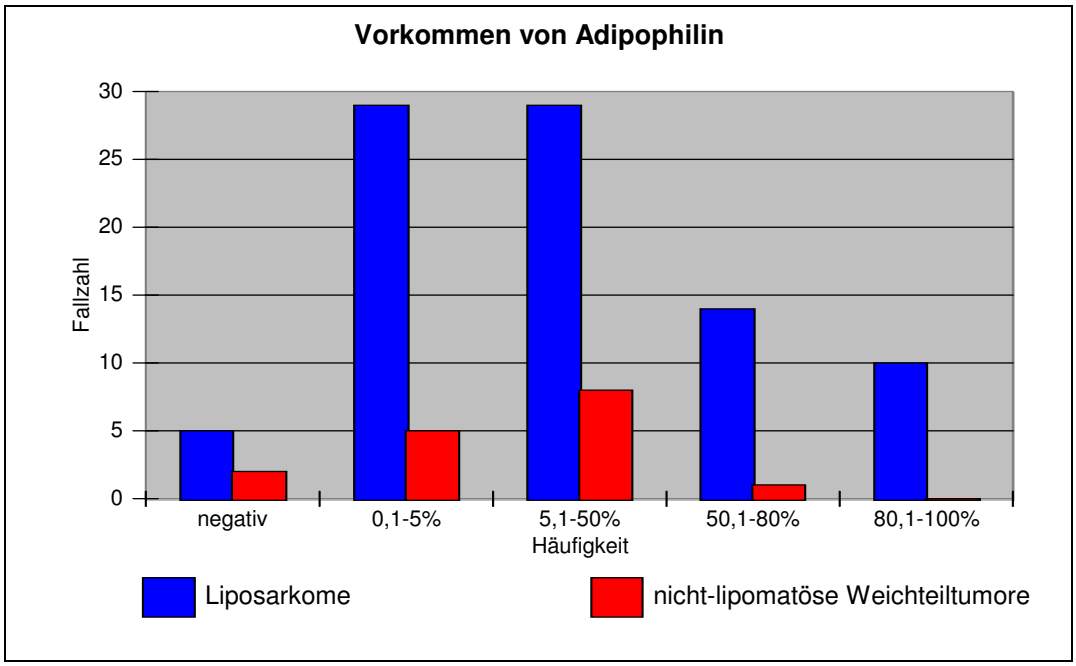

	negativ	0,1-5%	5,1-50%	50,1-80%	80,1-100%
Liposarkome n=87	5 (6%)	29 (33%)	29 (33%)	14 (16%)	10 (12%)
nicht-lipomatöse Weichteiltumoren n=16	2 (13%)	5 (31%)	8 (50%)	1 (6%)	0

Diagramm 1: Vorkommen von Adipophilin in Liposarkomen und nicht-lipomatösen Weichteiltumoren

Die statistische Auswertung durch das Institut für Medizinische Biometrie ergab:

KRUSKAL-WALLIS TEST
Die Statistik beruht auf beobachteten Daten:
Die beobachtete Statistik = 3.815

Asymptotischer p-Wert: (basierend auf Chi-Quadrat Verteilung mit 1 df)
Pr { Statistik .GE. 3.815 } = 0.0508

Exakter p-Wert und Punktwahrscheinlichkeit:
Pr { Statistik .GE. 3.815 } = 0.0569
Pr { Statistik .EQ. 3.815 } = 0.0136

Ergebnis: Bei einem vorab festgesetzten Fehler 1. Art von alpha = 0.05 lässt sich kein Unterschied sichern. Zur Ergänzung wird als Modell eine unwahrscheinliche Normalverteilung bei den zugrunde liegenden Beurteilungsdaten angenommen; es ergibt sich das folgende Ergebnis:

NORMALER SCORE TEST
Die Statistik beruht auf beobachteten Daten:
Die beobachtete Statistik = 3.755

Asymptotischer p-Wert: (basierend auf Chi-Quadrat Verteilung mit1 df)
Pr { Statistik .GE. 3.755 } = 0.0527

Exakter p-Wert und Punktwahrscheinlichkeit:
Pr { Statistik .GE. 3.755 } = 0.0688
Pr { Statistik .EQ. 3.755 } = 0.0136

Ergebnis: Bei einem vorab festgesetzten Fehler 1. Art von alpha = 0.05 lässt sich kein Unterschied zwischen Liposarkomen und nicht-lipomatösen Weichteiltumoren sichern.

Histologisch klassifiziert man die Liposarkome in myxoide, rundzellige, hochdifferenzierte, dedifferenzierte und pleomorphe Liposarkome. Immunhistochemisch wurden 44 myxoide, 3 rundzellige, 20 hochdifferenzierte, 4 dedifferenzierte und 16 pleomorphe Liposarkome untersucht (Diagramm 2).

In der Adipophilinfärbung der myxoiden Liposarkome zeigte sich, dass in 23 Fällen (53 %) mehr als 50 % der Zellen im Präparat positiv waren (Abb. 3A-D). Weniger als 50 % positiver Zellen fanden sich in 16 Präparaten (36 %). 5 Fälle (11 %) der myxoiden Liposarkome zeigten ein negatives Färbeergebnis. Die rundzelligen Liposarkome zeigten ein anderes Färbeverhalten mit geringer ausgeprägter Adipophilinexpression, bei allerdings kleiner Fallzahl von n=3. In 2 Fällen (67 %) waren bis 5% der Zellen positiv und ein Fall (33 %) zeigte bis zu 50 % dargestellter Zellen (Abb. 3E). Kein Präparat zeigte ein negatives Ergebnis oder mehr als 50 % positive Zellen. Ähnlich verhielt es sich mit den hochdifferenzierten Liposarkomen. Alle untersuchten 20 Fälle waren Adipophilin-positiv, wobei in 12 Präparaten (60 %) bis zu 5 % der Zellen dargestellt waren und in 8 Fällen bis zu 50 % der Zellen positiv erschienen (Abb. 3F). In der Analyse der Ergebnisse der dedifferenzierten Liposarkome konnte ein Fall (25 %) mit bis zu 5 % positiver Zellen und 3 Fälle mit bis zu 50 % dargestellter Zellen dokumentiert werden. Die Untersuchung der pleomorphen Liposarkome ergab in 15 Fällen (94 %) eine Adipophilindarstellung mit

bis zu 50 % positiver Zellen, in einem Fall (6 %) waren mehr als 50 % der Zellen dargestellt (Abb. 3G, H). Kein Fall war negativ.

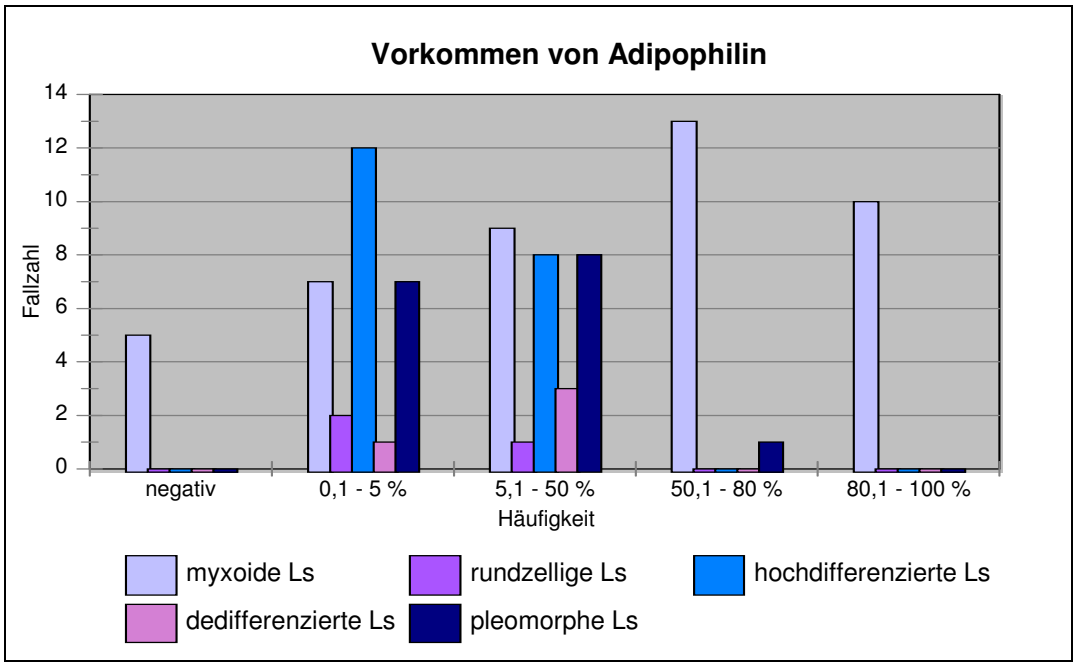

	negativ	0,1-5%	5,1-50%	50,1-80%	80,1-100%
myxoide Ls n=44	5 (11%)	7 (16%)	9 (20%)	13 (30%)	10 (23%)
rundzellige Ls n=3	0	2 (67%)	1 (33%)	0	0
hochdiff. Ls n=20	0	12 (60%)	8 (40%)	0	0
dedifferenzierte Ls n=4	0	1 (25%)	3 (75%)	0	0
pleomorphe Ls n=16	0	7 (44%)	8 (50%)	1 (6%)	0

Diagramm 2: Vorkommen von Adipophilin in Liposarkomen Ls=Liposarkome

In der statistischen Analyse ergab sich:

KRUSKAL-WALLIS TEST [Die 5 Reihen zeigen eine identische Verteilung]
Die Statistik beruht auf beobachteten Daten:
Die beobachtete Statistik = 14.41

Asymptotischer p-Wert: (basiert auf Chi-Quadrat Verteilung mit 4 df)
Pr { Statistic .GE. 14.41 } = 0.0061

Monte Carlo Schätzung des p-Wertes:
Pr { Statistik .GE. 14.41 } = 0.0035
99,00 % Konfidenzintervall = 0.0020, 0.0050)

Ergebnis: Es ergab sich ein Unterschied zwischen den einzelnen Liposarkomtypen.

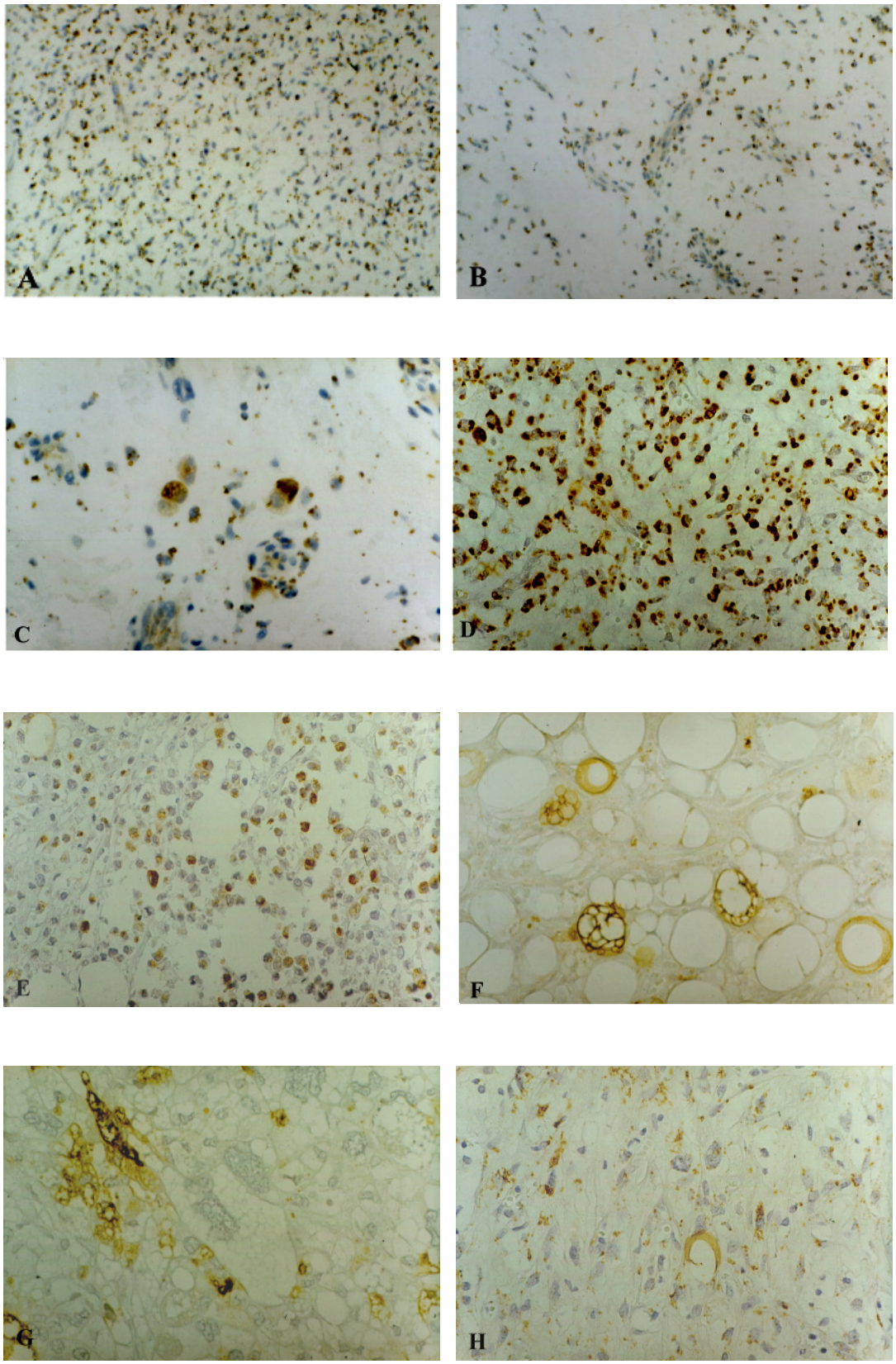

Abbildung 3: *Bild A-D*: Myxoide Liposarkome mit einer positiven Adipophilin-reaktion in mehr als 50 % der Tumorzellen mit vorwiegend mikrovakuolären Einschlüssen. *Bild E*: Rundzelliges Liposarkom mit bis zu 50 % Adipophilin-positiven Tumorzellen, mit mikrovakuolären Einschlüssen. *Bild F*: Hochdifferenziertes Lipo-

sarkom mit einer positiven Adipophilinreaktion in bis zu 50 % der Tumorzellen, mit vorwiegend kleinen und großen Vakuolen. Man beachte die Adipophilin-positiven plurivakuolären Lipoblasten. *Bild G*: Pleomorphes Liposarkom, mit kleinen und großen Adipophilin-positiven Vakuolen. *Bild H*: Pleomorphes Liposarkom, mit vorwiegend mikrovakuolären Einschlüssen und vereinzelt kleinen Vakuolen, die mit Adipophilin dargestellt wurden. In der Mitte des Bildes findet sich eine normale, von Tumorgewebe umschlossene Fettzelle, die ebenfalls mit Adipophilin positiv reagiert.

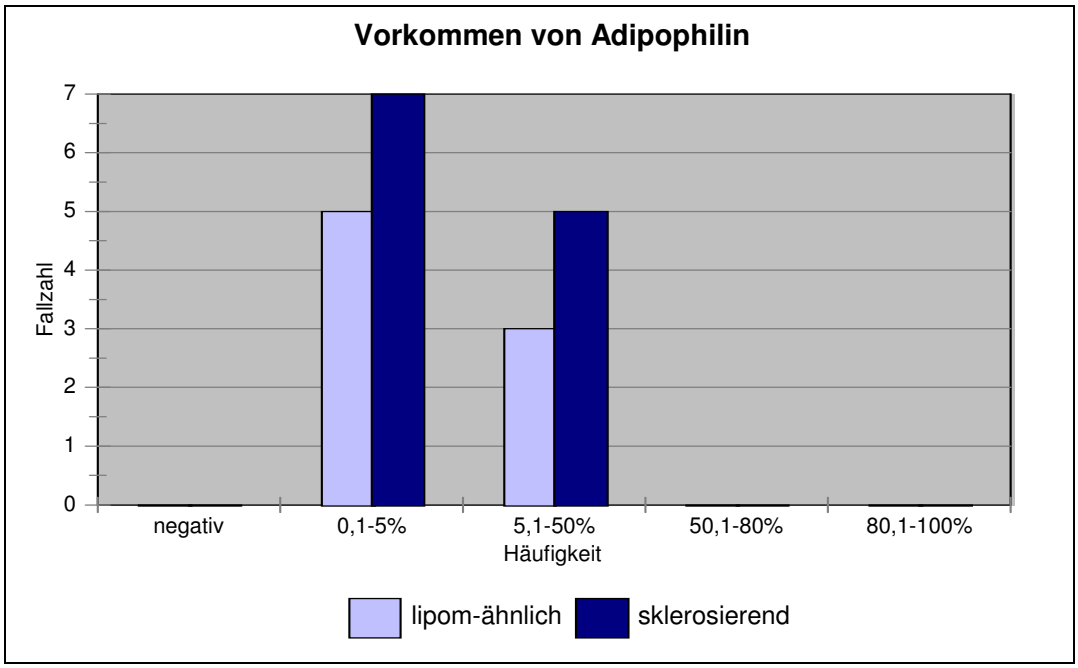

	negativ	0,1-5%	5,1-50%	50,1-80%	80,1-100%
lipom-ähnlich n=8	0	5 (62%)	3 (37%)	0	0
sklerosierend n=12	0	7 (58%)	5 (42%)	0	0

Diagramm 3: Vorkommen von Adipophilin in lipom-ähnlichen und sklerosierenden hochdifferenzierten Liposarkomen

Man kann die Gruppe der hochdifferenzierten Liposarkome unterteilen in die lipom-ähnliche Form, die einem gutartigen Lipom sehr ähnlich ist und die sklerosierende Form, die ein ungeordneteres morphologisches Bild zeigt. Immunhistochemisch wurden 8 hochdifferenzierte lipom-ähnliche und 12 hochdifferenzierte sklerosierende Liposarkome untersucht. Alle Präparate zeigen ein positives Ergebnis im Intervall bis 50 % dargestellter Zellen. Der Häufigkeitsgipfel für beide

Untergruppen lag im Bereich bis zu 5 % positiver Zellen. Das Färbeverhalten der beiden Untergruppen für Adipophilin war somit ähnlich (Diagramm 3).

In die immunhistochemische Untersuchung der nicht-lipomatösen Weichteilsarkome wurden 6 maligne fibröse Histiozytome, 5 Fibrosarkome, 4 Rhabdomyosarkome und ein Leiomyosarkom einbezogen. Das Ergebnis der malignen fibrösen Histiozytome konnte für alle 6 Fälle im Bereich von 0,1 % bis zu 50 % positiver Zellen festgehalten werden. In der Untersuchung der Fibrosarkome ergab sich, dass in 3 Fällen (60 %) bis zu 50 % der Zellen positiv waren, in 2 Fällen (40 %) war das Färbeergebnis negativ. Die Analyse der Rhabdomyosarkome zeigte in 3 Präparaten (75 %) positive Zellen bis 50 % des Schnittes und in einem Fall mehr als 50 % positiver Zellen. In der Färbung des Leiomyosarkoms waren bis 50 % der Zellen mit Adipophilin positiv dargestellt (Diagramm 4).

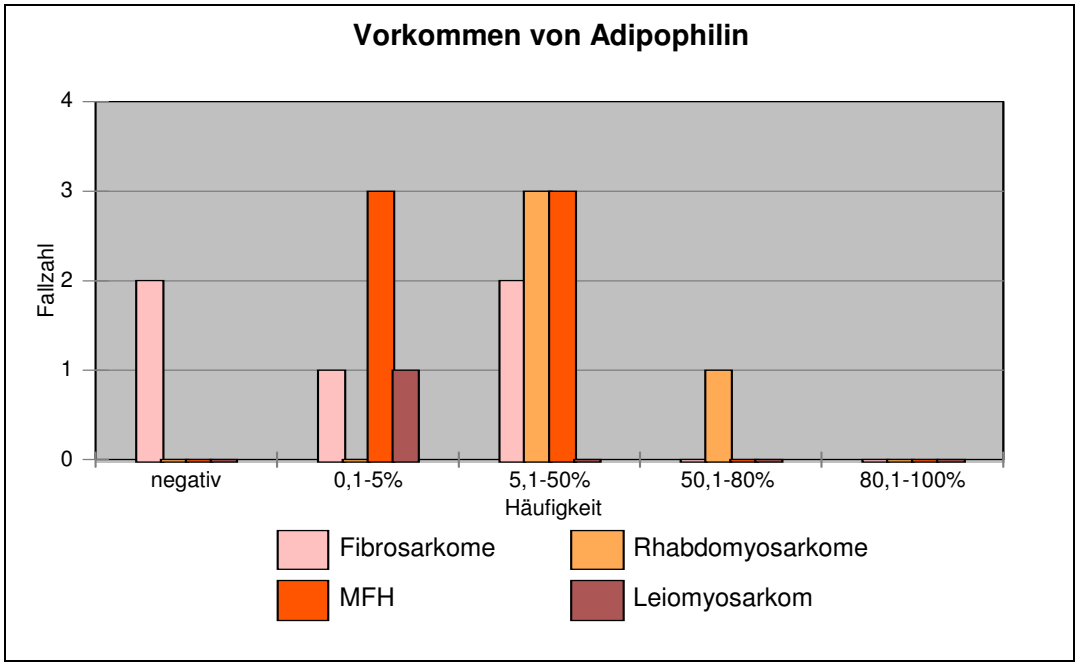

		negativ	0,1-5%	5,1-50%	50,1-80%	80,1-100%
Fibrosarkome	n=5	2 (40%)	1 (20%)	2 (40%)	0	0
Rhabdomyosarkome	n=4	0	0	3 (75%)	1 (25%)	0
MFH	n=6	0	3 (50%)	3 (50%)	0	0
Leiomyosarkom	n=1	0	1 (100%)	0	0	0

Diagramm 4: Vorkommen von Adipophilin in nicht-lipomatösen Weichteilsarkomen

MFH= Maligne fibröse Histiozytome

Ermittelte Ergebnisse der statistischen Untersuchung:

KRUSKAL-WALLIS TEST [Die 4 Reihen zeigen eine identische Verteilung]
Die Statistik beruht auf beobachteten Daten:
Die beobachtete Statistik = 5.071

Asymptotischer p-Wert: (basierend auf Chi-Quadrat Verteilung mit 3 df)
Pr { Statistik .GE. 5.071 } = 0.1666

Ergebnis: Die untersuchten Entitäten der nicht-lipomatösen Weichteilsarkome zeigen keine signifikanten Unterschiede zueinander; dies kann mit der geringen Fallzahl zusammenhängen.

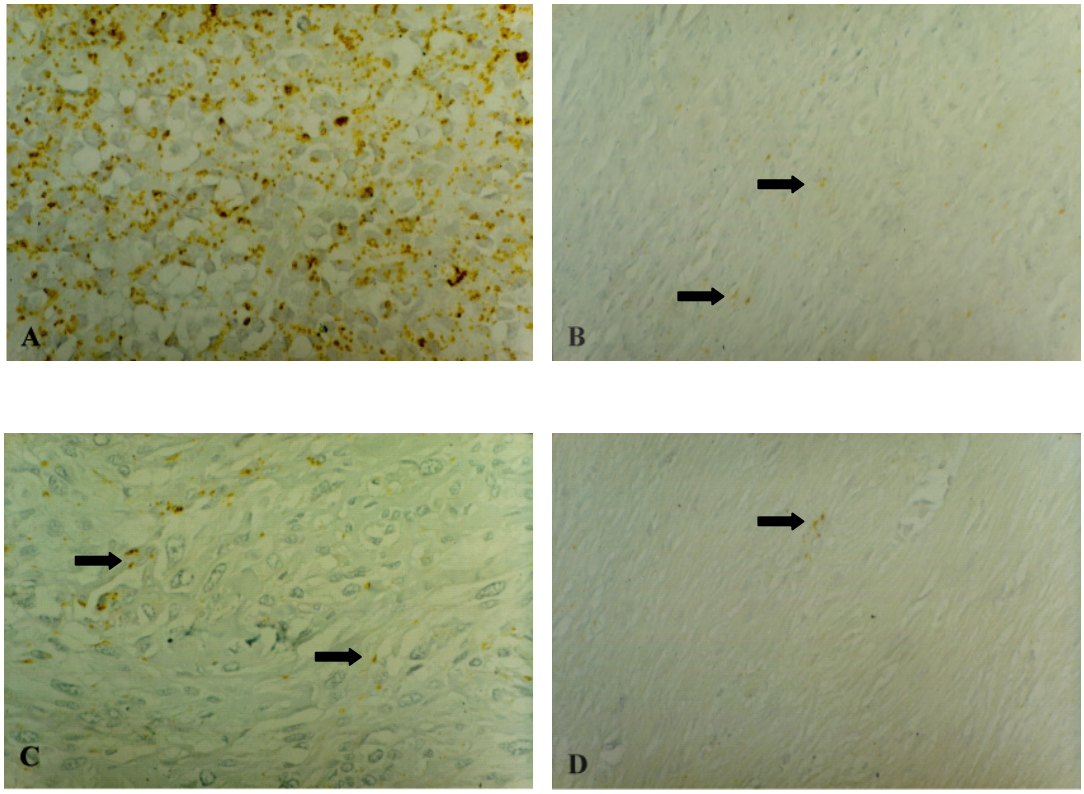

Abbildung 4: *Bild A:* Rhabdomyosarkom mit einem Adipophilinvorkommen in mehr als 50 % der Zellen mit mikrovakuolären Einschlüssen und kleinen Vakuolen. *Bild B:* Fibrosarkom mit winzigen mikrovakuolären Einschlüssen in bis zu 50 % der Tumorzellen (Pfeile). *Bild C*: Malignes fibröses Histiozytom mit mikrovakuolären Einschlüssen in bis zu 5 % der Tumorzellen (Pfeile). *Bild D*: Leiomyosarkom mit bis zu 5 % Adipophilin-positiver Tumorzellen mit mikrovakuolären Einschlüssen (Pfeil).

3.1.3. Das morphologische Bild der Adipophilinfärbung in Liposarkomen und nicht-lipomatösen Weichteiltumoren

Die Beschreibung des morphologischen Bildes erfolgte mit Hilfe der Vakuolengröße und der Vakuolenzahl in den Adipophilin-positiven Präparaten. Je nach Differenzierungsgrad der einzelnen Tumoren unterscheiden sich auch der Differenzierungsgrad der Lipoblasten und damit die Größe und die Anzahl der enthaltenen Lipidvakuolen.

3.1.3.1. Vakuolengröße in der Adipophilinfärbung

Es wurden 7 verschiedene Kategorien mit Bezug auf die Größe der in den Tumorzellen vorhandenen Adipophilin-positiven Vakuolen erstellt:

1. Tumorgewebe mit Zellen, die nur große Vakuolen enthalten,
2. Tumorgewebe, in denen Zellen mit großen Vakuolen und Zellen mit kleinen Vakuolen vorhanden waren,
3. Tumorzellen mit großen Vakuolen und Tumorzellen mit mikrovakuolären Einschlüssen,
4. Tumorzellen mit großen Vakuolen, Tumorzellen mit kleinen Vakuolen und Tumorzellen mit mikrovakuolären Einschlüssen,
5. nur Tumorzellen mit kleinen Vakuolen,
6. Tumorzellen mit kleinen Vakuolen und Tumorzellen mit mikrovakuolären Einschlüssen und
7. nur Tumorzellen mit mikrovakuolären Einschlüssen.

Die Auswertung (Tabelle 2) ergab, dass sich mit Adipophilin in Liposarkomen alle Vakuolengrößen darstellen, wobei die überwiegende Mehrheit Tumorgeweben entsprach, in denen Zellen mit großen Vakuolen neben Zellen mit kleinen Vakuolen, als auch Zellen mit mikrovakuolären Einschlüssen vorhanden waren (Kategorie 4). Dabei schlossen die Tumorzellen der Kategorie 1-4 auch typische Lipoblasten ein. So konnten in den Präparaten der myxoiden Liposarkome in 23 Fällen alle drei Vakuolengrößen dokumentiert werden (Kategorie 4). Relativ viele Präparate (11

Fälle) konnten in der Kategorie mit kleinen Vakuolen und mikrovakuolären Einschlüssen in den Tumorzellen (Kategorie 6) erfasst werden. In der Gruppe der hochdifferenzierten Liposarkome wurden 8 Präparate mit allen Vakuolengrößen ermittelt (Kategorie 4), aber auch 7 Präparate mit nur großen Lipidvakuolen (Kategorie 1). Die dedifferenzierten Liposarkome zeigten in 3 Präparaten alle Vakuolengrößen (Kategorie 4). In den 16 positiven pleomorphen Liposarkomen enthielten die Hälfte der Fälle große und kleine Vakuolen sowie mikrovakuoläre Einschlüsse (Kategorie 4). In 6 Präparaten konnten kleine Vakuolen und mikrovakuoläre Einschlüsse dokumentiert werden (Kategorie 6). Die Präparate der rundzelligen Liposarkome verteilten sich auf 3 Kategorien, 1 Fall mit allen Vakuolengrößen (Kategorie 4), 1 Fall mit großen Vakuolen und mikrovakuolären Adipophilin-positiven Einschlüssen (Kategorie 3) und 1 Fall mit nur mikrovakuolären Einschlüssen (Kategorie 7) in den Tumorzellen. Präparate mit Zellen, die nur kleine Adipophilin-positive Vakuolen enthielten, konnten nicht dokumentiert werden.

In der Untersuchung der nicht-lipomatösen Weichteiltumoren zeigte sich, dass in der überwiegenden Mehrheit kleine und mikrovakuoläre Einschlüsse überwogen (Kategorie 6). Aus der Tabelle 2 geht hervor, dass die Kategorien 1, 2, 3 und 4 ausschließlich in Liposarkomen, nicht aber in nicht-lipomatösen Weichteiltumoren beobachtet werden konnten.

		Kat.1	Kat.2	Kat.3	Kat.4	Kat.5	Kat.6	Kat.7
myxoide Ls	n=39			2	23		11	3
rundzellige Ls	n=3			1	1			1
hochdifferenzierte Ls	n=20	7	3	1	8			1
dedifferenzierte Ls	n=4				3			1
pleomorphe Ls	n=16		1	1	8		6	
MFH	n=6						5	1
Rhabdomyosarkome	n=4						4	
Fibrosarkome	n=5						3	
Leiomyosarkome	n=1						1	

Tabelle 2: Vakuolengröße in der Adipophilinfärbung

Ls=Liposarkome, MFH=Maligne fibröse Histiozytome, Kat.=Kategorie, 1=nur große, 2=große und kleine, 3=große und mikrovakuoläre Einschlüsse, 4=große, kleine und mikrovakuoläre Einschlüsse, 5=nur kleine, 6=kleine und mikrovakuoläre Einschlüsse, 7=nur mikrovakuoläre Einschlüsse

3.1.3.2. Vakuolenzahl in der Adipophilinfärbung

In der Auswertung der Vakuolenzahl wurden 3 Kategorien aufgestellt: 1. Präparate mit nur monovakuolären Zellen, 2. mit nur plurivakuolären Zellen und 3. Präparate mit mono- und plurivakuolären Zellen (Tabelle 3). Der Kategorie mit nur monovakuolären Zellen konnten 7 hochdifferenzierte Liposarkome zugeordnet werden (Kategorie 1). Keine andere Untergruppe enthielt Präparate mit diesem morphologischen Bild. In der Gruppe der myxoiden Liposarkome zeigten die meisten Fälle sowohl monovakuoläre als auch plurivakuoläre Zellen (Kategorie 3). Bei den hochdifferenzierten Liposarkomen überwogen ebenfalls die Präparate mit mono- und pulrivakoulären Zellen (Kategorie 3). Gleich viele Präparate mit mono- und plurivakuolären Zellen und mit nur plurivakuolären Zellen fanden sich in der Auswertung der dedifferenzierten Liposarkome (Kategorie 2, 3). In der Untersuchung der pleomorphen Liposarkome konnten mehr Präparate mit nur plurivakuolären Zellen dokumentiert werden (Kategorie 2). Die rundzelligen Liposarkome zeigten vorwiegend mono- und plurivakuoläre Zellen (Kategorie 3).

Die Analyse der nicht-lipomatösen Weichteiltumoren ergab kein Präparat mit nur monovakuolären Zellen. Dagegen überwogen bei den malignen fibrösen Histiozytomen, den Rhabdomyosarkomen und den Leiomyosarkomen Präparate mit nur plurivakuolären Zellen (Kategorie 2). Allein die Fibrosarkome wiesen in allen positiven Präparaten mono- und plurivakuoläre Zellen auf (Kategorie 3).

		Kat.1	Kat.2	Kat.3
myxoide Ls	n=39		17	22
rundzellige Ls	n=3		1	2
hochdifferenzierte Ls	n=20	7	1	12
dedifferenzierte Ls	n=4		2	2
pleomorphe Ls	n=16		10	6
MFH	n=6		5	1
Rhabdomyosarkome	n=4		3	1
Fibrosarkome	n=5			3
Leiomyosarkome	n=1		1	

Tabelle 3: Vakuolenzahl in der Adipophilinfärbung
Ls=Liposarkome, MFH=Maligne fibröse Histiozytome, Kat.=Kategorie, 1=nur monovakuolär, 2=nur plurivakuolär, 3=mono- und plurivakuoläre Einschlüsse

3.1.4. Ergebnis der Doppelfärbung mit Adipophilin und dem Makrophagenantikörper CD68 in Liposarkomen

Alle Liposarkome und nicht-lipomatösen Weichteilsarkome wurden mit dem Makrophagenantikörper CD68 untersucht, um die im Gewebe vorhandenen Makrophagen zu identifizieren. In der Auswertung zeigte sich eine hohe Dichte von Makrophagen in den verschiedenen Geweben, vor allem in der Umgebung von Nekrosen. Im Vergleich von Adipophilin-positiven Zellen und CD68-positiven Makrophagen in parallelen Einzelfärbungen (ABC-Methode) wurden Gemeinsamkeiten festgestellt. Um eine spezifische Aussage zum Vorkommen von Adipophilin in Tumorzellen und in Makrophagen zu treffen, wurden Doppelfärbungen mit Antikörpern gegen Adipophilin und CD68 exemplarisch an einigen Liposarkomen durchgeführt.

Die Ergebnisse der Einzel- und insbesondere der Doppelfärbung bewiesen eindeutig, dass Adipophilin nicht nur in Tumorzellen, sondern auch in Makrophagen enthalten ist (Abb. 5A-C). Somit konnten viele Adipophilin-positive Zellen als lipidspeichernde Makrophagen identifiziert werden. Besonders in regressiv verändertem Tumorgewebe und in der Umgebung von Nekrosen nahm die Anzahl der Adipophilin-positiven Makrophagen zu. Aber im Randbereich von Nekrosen wurden auch Adipophilin-positive Tumorzellen deutlich häufiger gefunden. Eine Unterscheidung zwischen Tumorzellen und Makrophagen (kugelig oder spindelzellig bzw. dendritisch) war aufgrund der Morphologie nur zum Teil möglich. Ausgehend von dieser Erkenntnis wurde sich bei der Hauptauswertung auf die nichtregressiven Areale abseits von Nekrosen konzentriert.

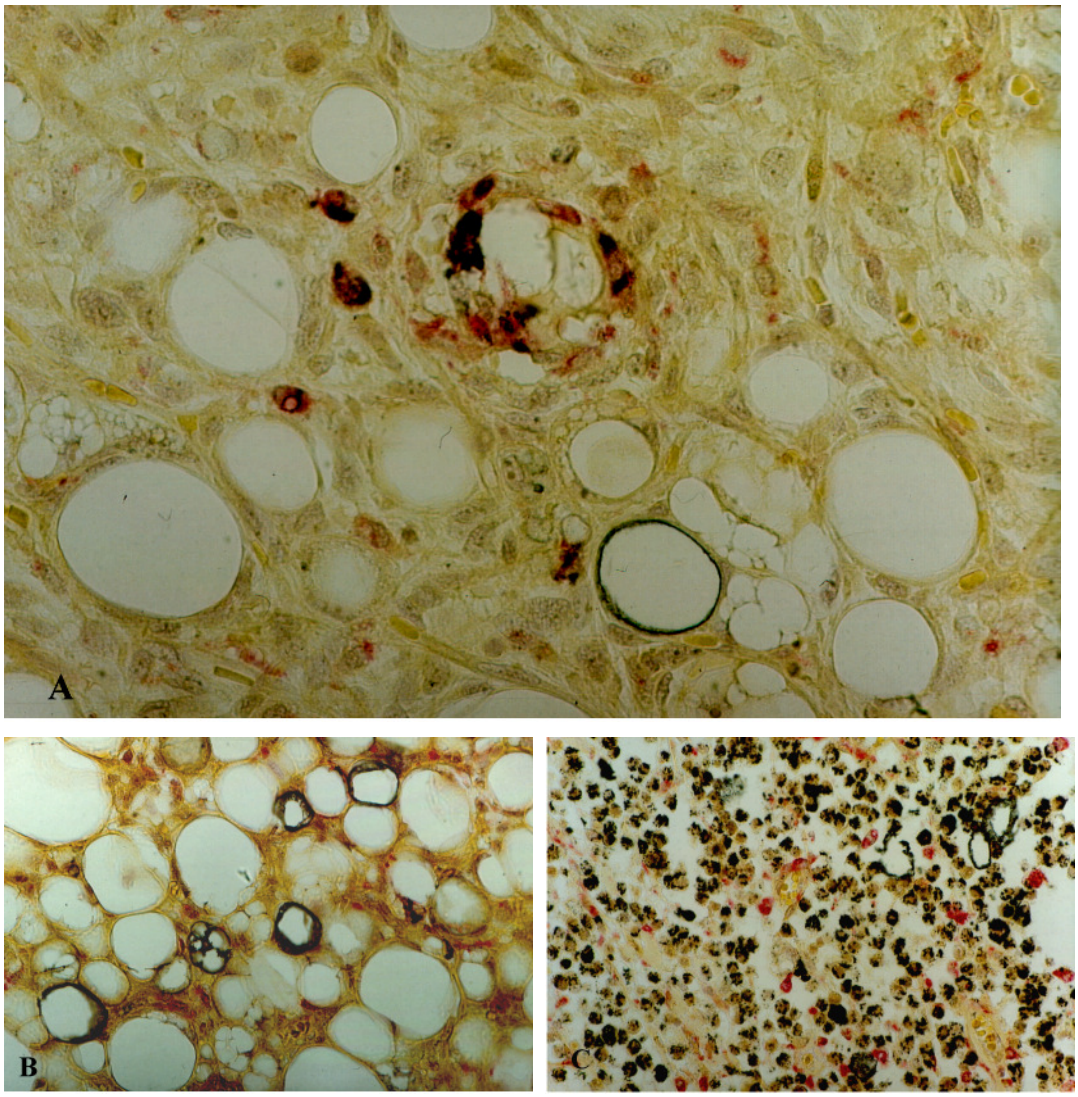

Abbildung 5: Immunhistochemische Untersuchung mit Adipophilin und CD68 in der Doppelfärbung. Adipophilin stellt sich schwarz, CD68 rot dar. *Bild A*: Hochdifferenziertes Liposarkom mit Adipophilin-positiven Makrophagen (gleichzeitig schwarze und rote Färbung); im unteren Bildabschnitt findet sich eine Adipophilin-positive Tumorzelle mit großer Lipidvakuole. *Bild B*: Hochdifferenziertes Liposarkom mit Adipophilin - reagierenden Lipidvakuolen (schwarz) in monovakuolären Tumorzellen und einer plurivakuolären Tumorzelle (Lipoblast), nur CD68-positiven Makrophagen (rot) und Makrophagen, die Adipophilin-positiv erscheinen (rot und schwarz). *Bild C*: Rundzelliges Liposarkom mit zahlreichen Adipophilin-positiven kleinen runden Tumorzellen mit mikrovakuolären Einschlüssen (schwarz) und dazwischen gelegenen rot dargestellten Makrophagen.

3.2. Ergebnisse der Perilipinfärbung

3.2.1. Vorkommen in Normalgeweben und pathologischen veränderten Geweben

In den immunhistochemischen Analysen der Normalgewebe wurden Haut, reifes Fettgewebe, braunes Fettgewebe, Hoden, Plazenta, Nebenniere, Niere und laktierende Mamma untersucht (Tabelle 4). Die Analyse reifen Fettgewebes ergab, dass sich alle Zellen mit dem Perilipinantikörper darstellen ließen, wobei sich die Kontur der Fettvakuolen kräftig markierte (Abb. 6A). Ebenso verhielt es sich im braunen Fettgewebe, wo nahezu alle Vakuolen ein positives Ergebnis zeigten. Im Hautpräparat konnten neben dem subkutanen reifen Fettgewebe auch die Talgdrüsen mit dem Antikörper gegen Perilipin dargestellt werden. Die Untersuchung von Hodengewebe ergab nur eine schwache Reaktion in den Leydig-Zellen. Die Sertoli-Zellen konnten mit Perilipin nicht angefärbt werden. Ein negatives Ergebnis wurde in der Untersuchung von Nebenniere (Abb. 6B), Plazenta, Niere und laktierendem Mammagewebe dokumentiert.

Untersucht wurde die Perilipinexpression in verschiedenen pathologisch veränderten Geweben, und zwar in arteriosklerotischen Gefäßen, in Rektumschleimhaut mit Muziphagen, in hyperplastischer Nebenschilddrüse und in mehreren Präparaten mit xanthogranulomatöser Cholezystitis (Tabelle 4). Ein positives Färbeergebnis fand sich allein in den arteriosklerotisch veränderten Gefäßen, mit einer geringen Expression in Form von mikrovakuolären und kleinen Vesikeln in Zellen der verbreiterten Intima und in Schaumzellen. In den anderen aufgeführten Geweben konnte mit Perilipin keine pathologische Struktur dargestellt werden (Abb. 7A). Das regelrechte Fettgewebe in den jeweiligen Organen war jedoch immer vollständig positiv.

Immunhistochemisch wurde ebenfalls ein Talgdrüsenkarzinom untersucht. Dieses zeigte nur eine geringe Expression (Abb. 7B). Die Ergebnisse sind in Tabelle 4 zusammengefasst.

Positive Perilipinreaktion	Negative Perilipinreaktion
Talgdrüsen	Haut mit Anhangsgebilden (außer Talgdrüsen)
Braunes Fettgewebe	Laktierendes Mammagewebe
Reifes Fettgewebe	Nebenniere
Leydig-Zellen	Sertoli-Zellen
Vereinzelt in arteriosklerotischen Gefäßen	Plazenta
	Niere
	Rektumschleimhaut mit Muziphagen
	Xanthogranulomatöse Cholezystitis

Tabelle 4: Vorkommen von Perilipin in Normalgeweben und pathologisch veränderten Geweben

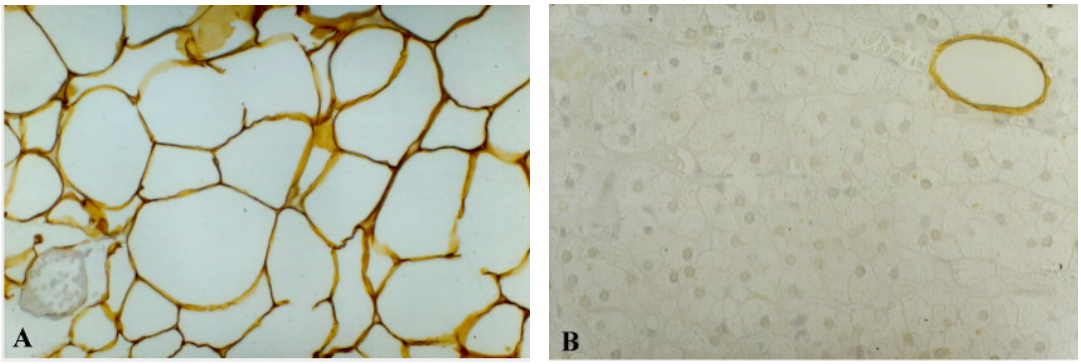

Abbildung 6: *Bild A*: Reifes Fettgewebe, alle Fettzellen stellen sich mit Perilipin positiv dar. *Bild B*: Perilipin-negatives Nebennierengewebe mit einer eingeschlossenen Fettvakuole eines Adipozyten, die sich positiv darstellt.

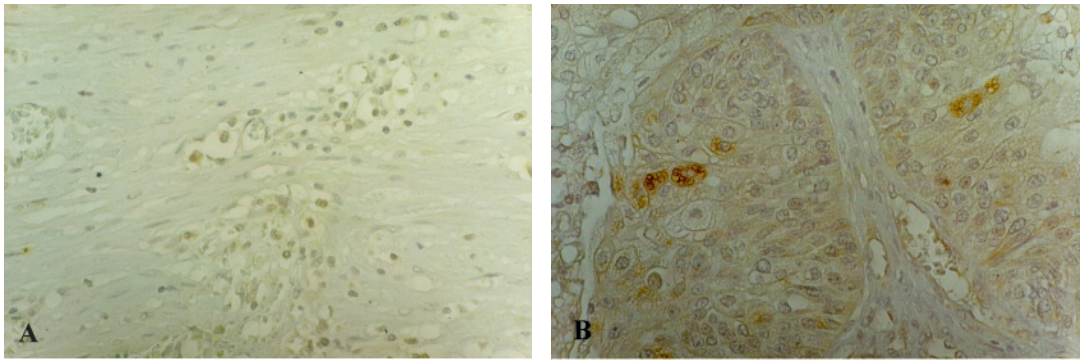

Abbildung 7: *Bild A*: Xanthogranulomatöse Cholezystitis ohne Perilipinreaktion. *Bild B*: Talgdrüsenkarzinom mit wenigen kleinen Perilipin-positiven Lipidvakuolen in einzelnen Tumorzellen.

3.2.2. Vorkommen in Liposarkomen und nicht-lipomatösen Weichteiltumoren

Die immunhistochemische Untersuchung von Perilipin in 87 Liposarkomen von 65 Patienten und in 16 Fällen von anderen nicht-lipomatösen Weichteilsarkomen von ebenso vielen Patienten ergab einen deutlichen Unterschied im Färberesultat (Diagramm 5). In 39 Präparaten (45 %) der Liposarkome waren bis zu 50 % der Zellen Perilipin-positiv, mehr als 50 % positiver Zellen fanden sich in 23 Fällen (25 %). Ein negatives Ergebnis wurde in 25 Präparaten (29 %) der untersuchten Liposarkome dokumentiert.

Im Vergleich dazu konnte in allen 16 nicht-lipomatösen Weichteilsarkomen nur ein negatives Resultat ermittelt werden (Abb. 8A-D).

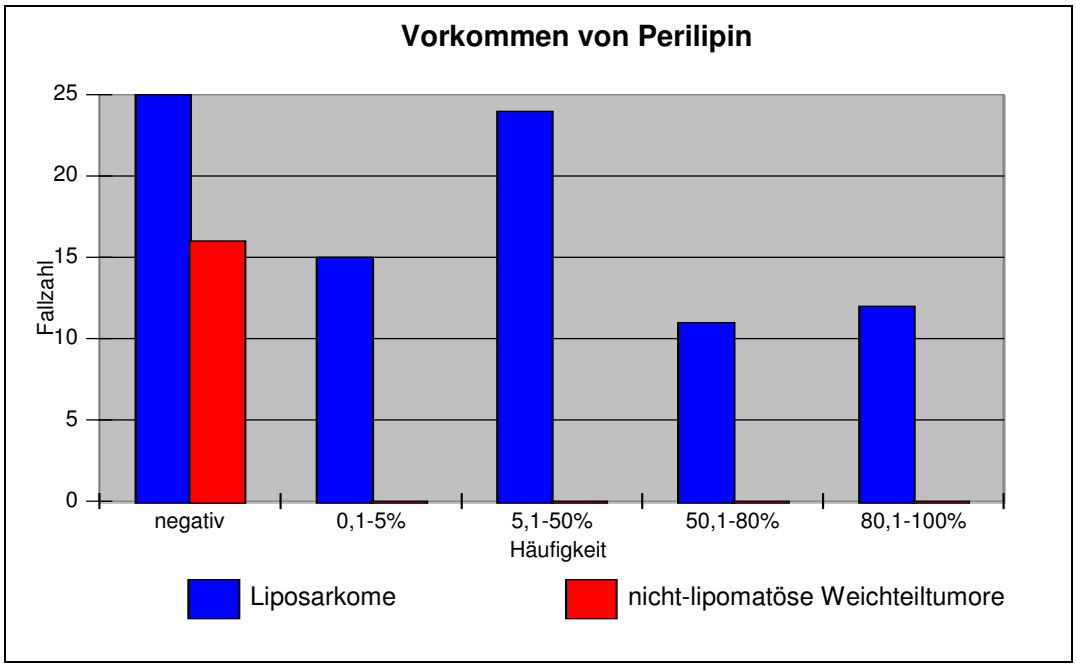

	negativ	0,1-5%	5,1-50%	50,1-80%	80,1-100%
Liposarkome n=87	25 (29%)	15 (17%)	24 (28%)	11 (12%)	12 (13%)
nicht-lipomatösen Weichteiltumoren n=16	16 (100%)	0	0	0	0

Diagramm 5: Vorkommen von Perilipin in Liposarkomen und nicht-lipomatösen Weichteilsarkomen

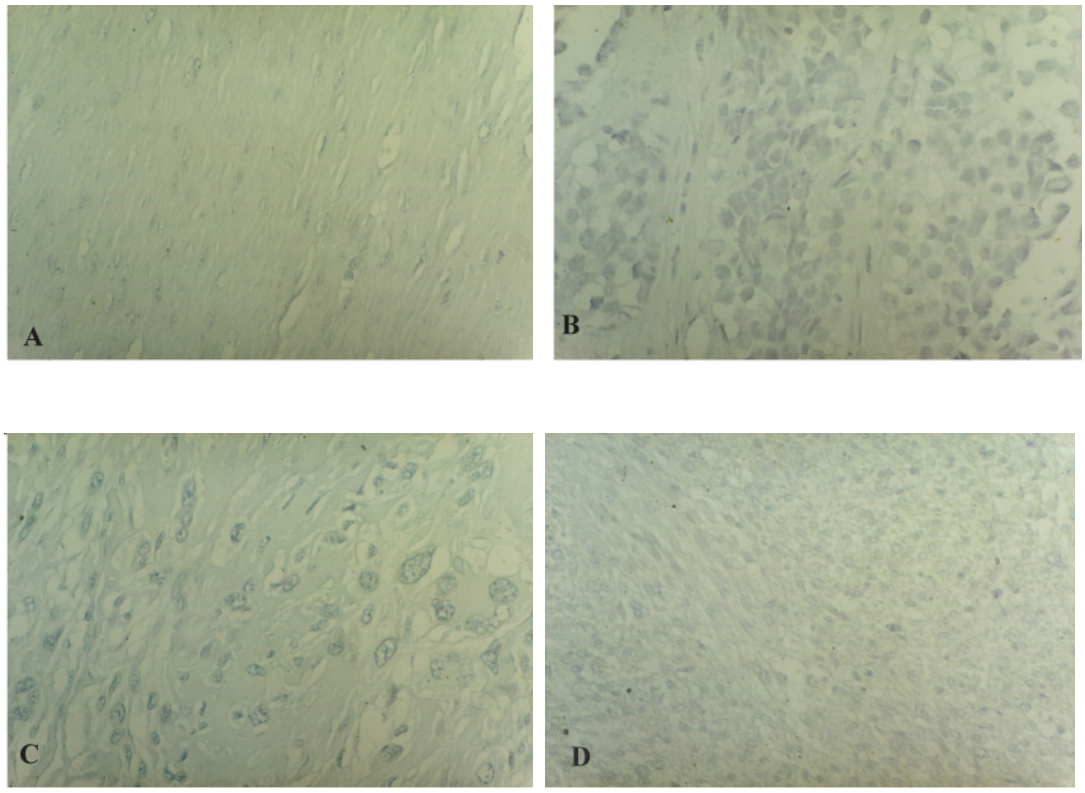

Abbildung 8: *Bild A*: Fibrosarkom, die Perilipinreaktion fiel negativ aus. *Bild B*: Rhabdomyosarkom ohne eine Perilipinreaktion in den Tumorzellen. *Bild C*: Malignes fibröses Histiozytom, es findet sich keine Perilipinreaktion im Tumorgewebe. *Bild D*: Leiomyosarkom, in dem sich ebenfalls keine Perilipinreaktion findet.

Die Gruppe der immunhistochemisch untersuchten Liposarkome gliederte sich in 44 myxoide, 3 rundzellige, 20 hochdifferenzierte, 16 pleomorphe und 4 dedifferenzierte Liposarkome auf (Diagramm 6).

Die Analyse der myxoiden Liposarkome mit Perilipin (Abb. 9A-E) ergab eine positive Färbung in 29 Fällen, wobei in 23 Präparaten (52 %) bis zu 50 % der Zellen positiv waren, darunter als häufigster Reaktionsausfall mit 18 Fällen (41 %) die Gruppe mit 5,1-50 % Häufigkeit. In 6 Präparaten (14 %) wurden bis zu 80 % positive Zellen ermittelt, in 15 Fällen (34 %) ließ sich ein negatives Ergebnis dokumentieren. Die rundzelligen Liposarkome zeigten in allen drei Fällen ein negatives Färberesultat (Abb. 10A). Das Färbeergebnis in den hochdifferenzierten Liposarkomen sah wie folgt aus: Hier dominierte interessanterweise - im Gegensatz zu Adipophilin - eine ausgedehnte positive Reaktion (Abb. 10B). In 16 Präparaten

(80 %) waren über 50 % der Zellen positiv dargestellt. Von diesen wiederum zeigten 12 Fälle (60 %) mehr als 80 % dargestellte Zellen. In 3 Fällen (15 %) waren weniger als 50 % aller Zellen positiv. Ein negatives Resultat konnte nur in einem Fall (5 %) ermittelt werden. Die Darstellung von Perilipin in dedifferenzierten Liposarkomen fiel in 2 Fällen (50 %) positiv aus, mit bis zu 50 % dargestellter Zellen. In 2 weiteren Präparaten ergab sich ein negatives Ergebnis. Die Untersuchung der pleomorphen Liposarkome ergab eine positive Färbung mit bis zu 50 % positiver Zellen in 11 Fällen (69 %) (Abb. 10D), wobei spärlich fokale Reaktionen (≤ 5 % positive Zellen) im Vordergrund standen (9 Fälle = 56 %). Die positiven Zellen konnten, auch wenn sie spärlich waren, aufgrund morphologischer Kriterien eindeutig als Tumorzellen identifiziert werden. 1 Fall (6 %) zeigte eine stark positive Reaktion mit mehr als 50 % positiver Zellen. In vier Fällen pleomorpher Liposarkome (25 %) ergab sich eine negative Reaktion (Abb. 10C).

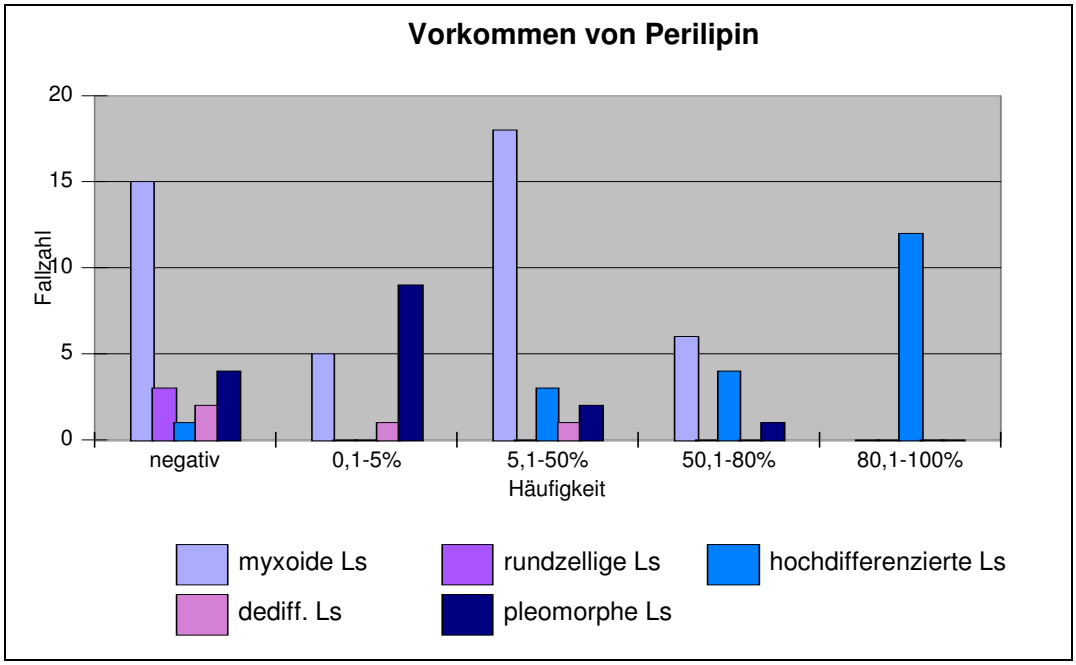

		negativ	0,1-5%	5,1-50%	50,1-80%	80,1-100%
myxoide Ls	n=44	15 (34%)	5 (11%)	18 (41%)	6 (14%)	0
rundzellige Ls	n=3	3 (100%)	0	0	0	0
hochdifferenzierte Ls	n=20	1 (5%)	0	3 (15%)	4 (20%)	12 (60%)
dediff. Ls	n=4	2 (50%)	1 (25%)	1 (25%)	0	0
pleomorphe Ls	n=16	4 (25%)	9 (56%)	2 (13%)	1 (6%)	0

Diagramm 6: Vorkommen von Perilipin in Liposarkomen

Ls=Liposarkome, dediff. Ls= dedifferenzierte Liposarkome

Statistische Ergebnisse :

KRUSKAL-WALLIS TEST [Die 5 Reihen zeigen eine identische Verteilung]
Die Statistik beruht auf beobachteten Daten:
Die beobachtete Statistik = 31.29

Asymptotischer p-Wert: (basierend auf Chi-Quadrat Verteilung mit 4 df)
Pr { Statistik .GE. 31.29 } = 0.0000

Monte Carlo Schätzung für den p-Wert:
Pr { Statistik .GE. 31.29 } = 0.0000
99.00% Konfidenzintervall = (0.0000, 0.0005)

Ergebnis: Die 5 Untergruppen der Liposarkome verhalten sich deutlich („signifikant“) unterschiedlich.

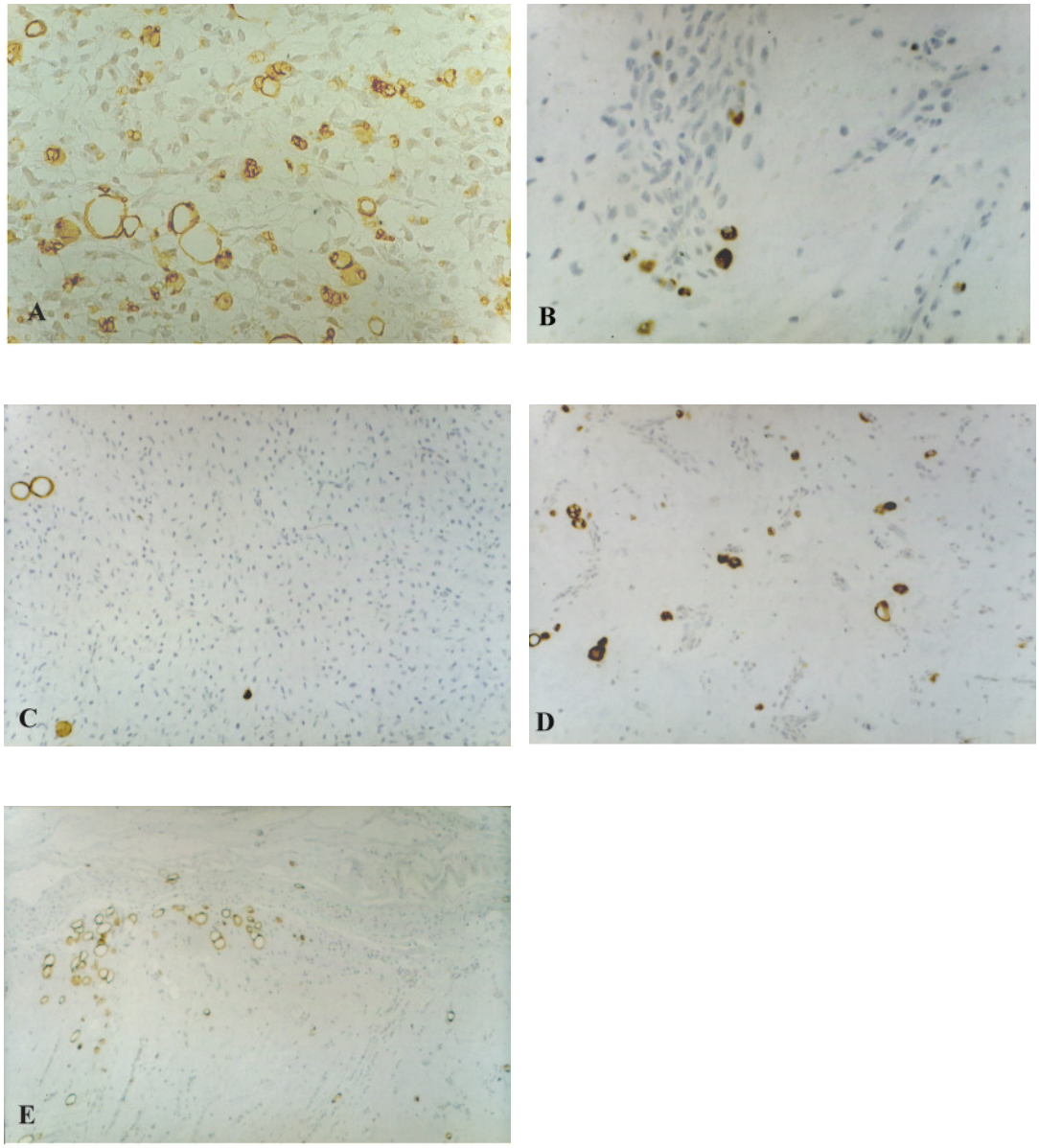

Abbildung 9: Myxoide Liposarkome. *Bild A*: Es findet sich eine Perilipinreaktion

in 50 bis 80 % der Tumorzellen in kleinen und großen Vakuolen, die Lipoblasten entsprechen. *Bild B*: Perilipin-positive mikrovakuoläre Einschlüsse in einigen Tumorzellen. *Bild C*: Eingeschlossene Perilipin-positive normale Fettzelle in Perilipin-negativem myxoiden Tumorgewebe. *Bild D*: Mikrovakuoläre Einschlüsse, kleine und große Vakuolen, die sich mit Perilipin darstellen, in bis zu 50 % der Tumorzellen. *Bild E:* Randbetont eingelagerte Perilipin-positive normale Fettzellen in myxoidem Tumorgewebe, das keine Reaktion mit Perilipin zeigt.

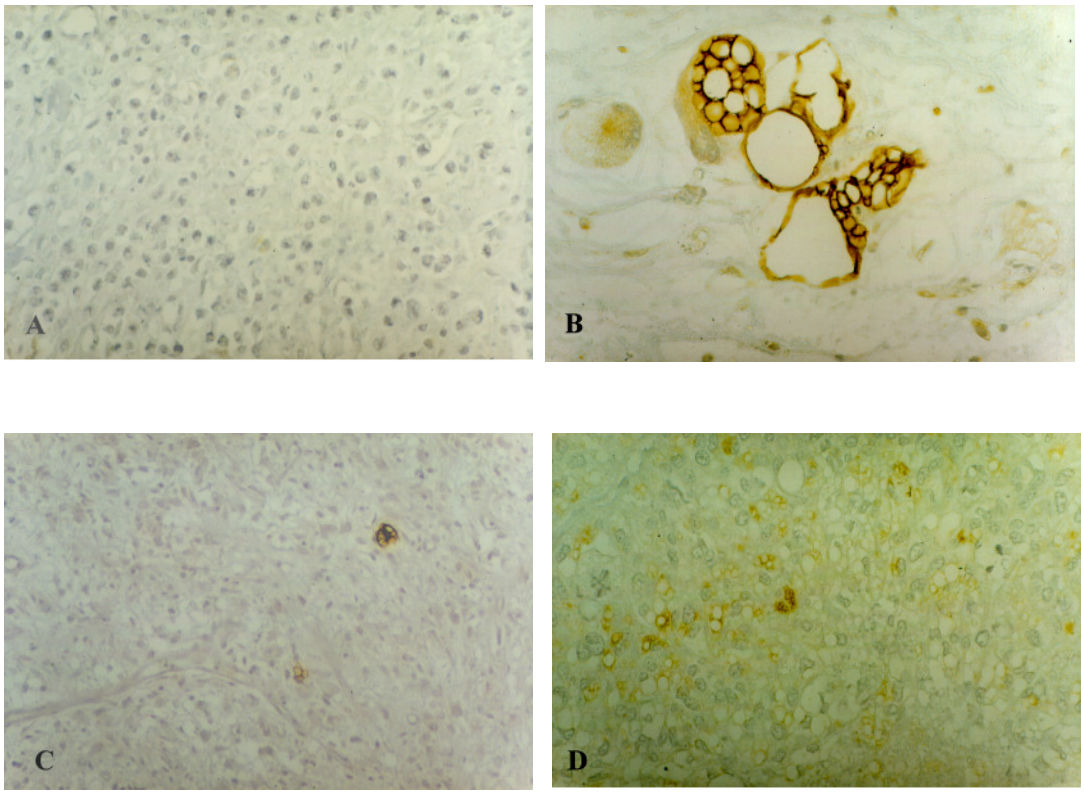

Abbildung 10: *Bild A*: Rundzelliges Liposarkom ohne eine Perilipinreaktion in den Tumorzellen. *Bild B*: Hochdifferenziertes Liposarkom, kräftige Darstellung mit Perilipin in Lipoblasten mit kleinen und großen Vakuolen. *Bild C*: Pleomorphes Liposarkom mit zwei kleinen eingeschlossenen Lipidvakuolen in Perilipin-negativem pleomorphem Tumorgewebe. *Bild D*: Pleomorphes Liposarkom mit einer positiven Perilipinreaktion in bis zu 50 % der Tumorzellen mit mikro-vakuolären Einschlüssen, kleinen und großen Vakuolen.

Wenn man die hochdifferenzierten Liposarkome in ihre Subtypen auftrennt, ergab die Untersuchung der 8 hochdifferenzierten lipom-ähnlichen Liposarkome nur positive Resultate, mit einem Maximum im Bereich über 80 % dargestellter Zellen.

In der Auswertung der 12 hochdifferenzierten sklerosierenden Liposarkome zeigte sich ebenfalls ein Maximum in diesem Bereich. Allerdings wurden hier auch 3 Fälle mit weniger als 50 % positiver Zellen und ein negativer Fall ermittelt (Diagramm 7).

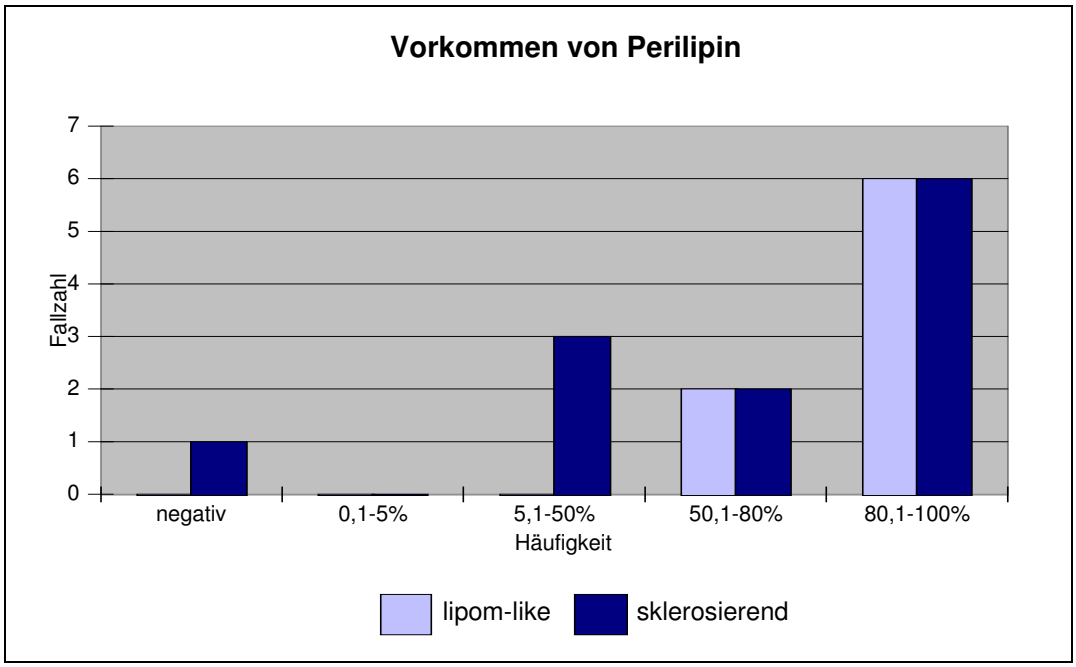

	negativ	0,1-5%	5,1-50%	50,1-80%	80,1-100%
lipom-ähnlich n=8	0	0	0	2 (25%)	6 (75%)
sklerosierend n=12	1 (8%)	0	3 (25%)	2 (17%)	6 (50%)

Diagramm 7: Vorkommen von Perilipin in lipom-ähnlichen und sklerosierenden hochdifferenzierten Liposarkomen

Die statistische Untersuchung ergab:

KRUSKAL-WALLIS TEST [Die 2 Reihen zeigen eine identische Verteilung]
Die Statistik beruht auf beobachteten Daten:
Die beobachtete Statistik = 3.137

Asymptotischer p-Wert: (basierend auf Chi-Quadrat Verteilung mit 1 df)
Pr { Statistik .GE. 3.137 } = 0.0765

Ergebnis: Obwohl die Anteile „negativ“ und „<= 50%“ verschieden sind, ergibt sich wegen der geringen Fallzahl keine signifikantes Ergebnis.

Daher wurde die
Monte Carlo Schätzung des p-Wertes:
Pr { Statistik .GE. 3.137 } = 0.1216
99.00% Konfidenzintervall = (0.1132, 0.1300)
berechnet, die ein signifikantes Konfidenzintervall ergibt.

Das **Ergebnis** kann aufgrund der geringen Fallzahl kaum eindeutig genannt werden.

3.2.3. Das morphologische Bild der Perilipinfärbung

Das morphologische Bild der Perilipinfärbung wurde anhand der Vakuolengröße und der Vakuolenzahl charakterisiert. Je nach Differenzierungsgrad der einzelnen Tumoren unterscheidet sich auch der Differenzierungsgrad der Lipoblasten und damit die Größe und die Anzahl der enthaltenen Lipidvakuolen.

3.2.3.1. Vakuolengröße in der Perilipinfärbung

Es wurden 7 verschiedene Kategorien im Bezug auf die Größe der in den Tumorzellen vorhanden Perilipin-positiven Vakuolen erstellt:

1. Tumorgewebe mit Zellen, die nur großen Vakuolen enthalten,
2. Tumorgewebe, in denen Zellen mit großen Vakuolen und Zellen mit kleinen Vakuolen vorhanden waren,
3. Tumorzellen mit großen Vakuolen und Tumorzellen mit mikrovakuolären Einschlüssen,
4. Tumorzellen mit großen Vakuolen, Tumorzellen mit kleinen Vakuolen und Tumorzellen mit mikrovakuolären Einschlüssen,
5. nur Tumorzellen mit kleinen Vakuolen,
6. Tumorzellen mit kleinen Vakuolen und Tumorzellen mit mikrovakuolären Einschlüssen und
7. nur Tumorzellen mit mikrovakuolären Einschlüssen.

Die Auswertung der Perilipinfärbung ergab, dass sich alle Vakuolengrößen mit Perilipin darstellten (Tabelle 5). Im Gegensatz zur Adipophilinfärbung zeigte sich eine überwiegende Anzahl positiver Perilipinreaktionen in Tumorarealen mit Zellen, die große und Zellen, die kleine Vakuolen enthielten (Lipoblasten), während Perilipin-positive mikrovakuläre Einschlüsse weniger vorkamen. In den 29 dargestellten myxoiden Liposarkomen konnten überwiegend Präparate mit allen

Vakuolengrößen dokumentiert werden (Kategorie 4), gefolgt von Präparaten mit großen und kleinen Vakuolen (Kategorie 2). In den rundzelligen Liposarkomen konnte kein positives Färbeergebnis für Perilipin erzielt werden. Dagegen zeigten die hochdifferenzierten Liposarkome vorwiegend Präparate mit Zellen, die nur große Vakuolen (Kategorie 1) oder große und kleine Vakuolen enthielten (Kategorie 2). Das gleiche Ergebnis wurde für die dedifferenzierten Liposarkome ermittelt (Kategorie 1, 2), ebenso für die pleomorphen Liposarkome (Kategorie 1, 2), die allerdings auch gleich viele Präparate mit allen Vakuolengrößen zeigten (Kategorie 4). Präparate, die nur kleine Vakuolen, nur mikrovakuoläre Einschlüsse oder nur große Vakuolen und mikrovakuoläre Einschlüsse enthielten, konnten nicht ermittelt werden.

	Kat.1	Kat.2	Kat.3	Kat.4	Kat.5	Kat.6	Kat.7
myxoide Ls n=29	1	8		19		1	
rundzellige Ls n=3							
hochdifferenzierte Ls n=19	9	10					
dedifferenzierte Ls n=2	1	1					
pleomorphe Ls n=12	4	4		4			

Tabelle 5: Vakuolengröße in der Perilipinfärbung

Ls=Liposarkome, Kat.=Kategorie, 1=nur große, 2=große und kleine, 3=große und mikrovakuoläre Einschlüsse, 4=große, kleine und mikrovakuoläre Einschlüsse, 5=nur kleine, 6=kleine und mikrovakuoläre Einschlüsse, 7=nur mikrovakuoläre Einschlüsse

3.2.3.2. Vakuolenzahl in der Perilipinfärbung

In der Auswertung der Vakuolenzahl wurden 3 Kategorien erstellt (Tabelle 6):

1. Präparate mit nur monovakuolären Zellen, 2. Präparate mit nur plurivakuolären Zellen und 3. Präparate mit mono- und plurivakuolären Zellen. Die Untersuchung der einzelnen Untergruppen der Liposarkome ergab vorwiegend Präparate mit mono- und plurivakuolären Zellen (Kategorie 3). Als zweithäufigste Kategorie wurden Fälle mit nur monovakuolären Zellen registriert (Kategorie 1).

		Kat.1	Kat.2	Kat.3
myxoide Ls	n=29	2	1	26
rundzellige Ls	n=3			
hochdifferenzierte Ls	n=19	5		14
dedifferenzierte Ls	n=2			2
pleomorphe Ls	n=12	3		9

Tabelle 6: Vakuolenzahl in der Perilipinfärbung
Ls=Liposarkome, Kat.=Kategorie, 1=nur monovakuolär, 2=nur plurivakuolär, 3=mono- und plurivakuoläre Einschlüsse

3.2.4. Ergebnis der Doppelfärbung mit Perilipin und dem Makrophagenantikörper CD68 in Liposarkomen

Die für Adipophilin beschriebene Situation (siehe Kapitel 3.1.4.) fand sich nicht in der Untersuchung mit Perilipin. Hier wurde weder in der Einzel- noch in der Doppelfärbung eine Überlappung zwischen der Perilipin- und der CD 68-Reaktion nachgewiesen. Somit ergab sich kein Hinweis auf eine Perilipinexpression in Makrophagen.

3.3. Ergebnisse der TIP47-Färbung

3.3.1. Vorkommen in Normalgeweben und pathologisch veränderten Geweben

In die immunhistochemische Untersuchung wurden reifes Fettgewebe, Dünndarm, Pankreasgewebe, Hirn, Nebenschilddrüse, Hoden, Haut, Nebenniere, Plazenta und laktierendes Mammagewebe einbezogen (Tabelle 7). Mit dem Antikörper TIP47 konnte keine Farbreaktion in reifem Fettgewebe, Dünndarm und Pankreas erzielt werden. Im Hodengewebe waren die Leydig-Zellen sehr variabel positiv, die Sertoli-Zellen teils gering positiv dargestellt. Die Talgdrüsen der Haut reagierten positiv mit dem Antikörper, ebenso einzelne Keratinozyten mit feingranulären Einschlüssen. Im Nebennierenpräparat zeigte sich in der Rinde eine positive Reaktion, mit Betonung der Zona fasciculata und Zona reticularis. Das Nebennierenmark war dagegen nicht dargestellt. Die Untersuchung der laktierenden Mamma ergab ein positives Resultat, ebenso wie die Amnionzellen einer reifen Plazenta. Im Hirngewebe fand sich eine unklare Reaktion.

Untersucht wurde das Färbeverhalten des Antikörpers TIP47 in arteriosklerotisch veränderten Gefäßen, in Rektumschleimhaut mit Muziphagen, in normaler und hyperplastischer Nebenschilddrüse und in Präparaten mit xanthogranulomatöser Cholezystitis. Die Auswertung der arteriosklerotisch veränderten Gefäße ergab nur eine geringe mikrovakuoläre Reaktion in den Intimazellen. Die in die Rektumschleimhaut eingewanderten Muziphagen konnten mit TIP47 nicht dargestellt werden. Die Analyse der normalen bzw. hyperplastischen Nebenschilddrüse ergab eine mäßig starke bzw. homogen starke Reaktion. In den entzündlich-xanthogranulomatös veränderten Arealen der Cholezystitispräparate stellten sich Granulozyten, Makrophagen und besonders Xanthomzellen (Schaumzellen) positiv dar (Abb. 11A; Tabelle 7).

Immunhistochemisch wurde ebenfalls ein Talgdrüsenkarzinom untersucht (Tabelle 7). Die Auswertung des Talgdrüsenkarzinoms ergab eine positive Reaktion in peripher gelegenen Tumorzellen (Abb.11B).

Positive TIP47-Reaktion	Negative TIP47-Reaktion
Talgdrüsen der Haut	Übrige Anhangsgebilde der Haut
Acinöse Zellen laktierender Mamma	Braunes Fettgewebe
Duktale Epithelzellen laktierender Mamma	Reifes Fettgewebe, subkutanes Fettgewebe
Nebennierenrinde	Nebennierenmark
Sertoli-Zellen	Dünndarm
Leydig-Zellen	Pankreas
Plazentare Amnionepithelzellen	Muziphagen der Rektumschleimhaut
Normale und hyperplastische Nebenschilddrüse	
Makrophagen, Schaumzellen	
Granulozyten	

Tabelle 7: Vorkommen von TIP47 in Normalgeweben und pathologisch veränderten Geweben

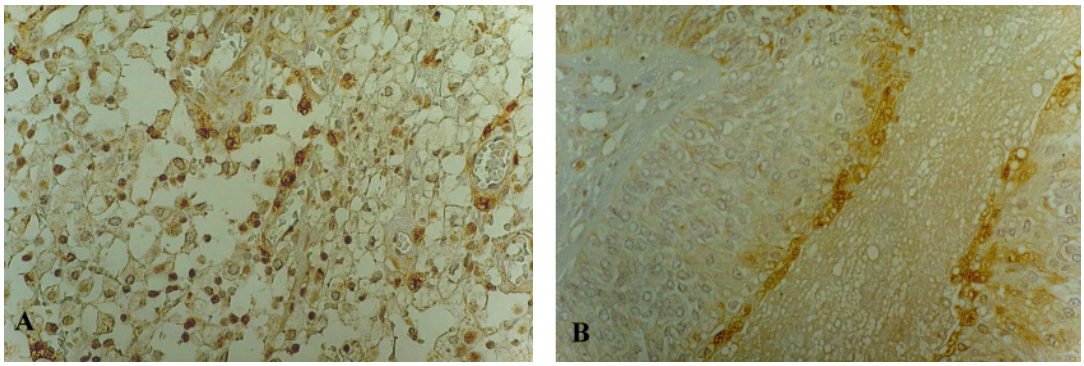

Abbildung 11: *Bild A*: Xanthogranulomatöse Cholezystitis mit diffuser TIP47-Reaktion. *Bild B*: Talgdrüsenkarzinom mit einer kleinvakuoligen TIP47-Reaktion peripher in den lobulären Tumorzellnestern lokalisierten Tumorzellen.

3.3.2. Vorkommen in Liposarkomen

Die Auswertung der 87 Liposarkome zeigte, dass in 45 Präparaten (52 %) bis zu 50 % der Zellen mit dem Antikörper reagierten. Dabei dominierte aber eine spärliche fokale Reaktion in bis zu 5 % der Tumorzellen. In 6 Fällen (7 %) fand sich eine Expression in über 50 % der Zellen eines Präparates. Negative Ergebnisse wurden in 36 Liposarkomen (41 %) ermittelt (Diagramm 8).

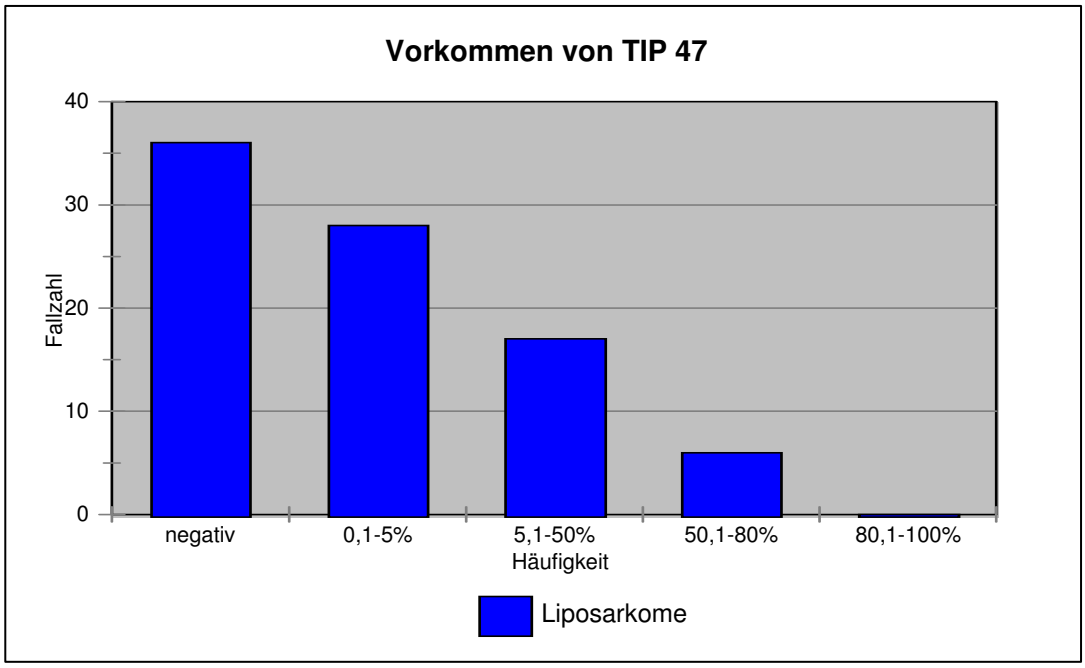

	negativ	0,1-5%	5,1-50%	50,1-80%	80,1-100%
Liposarkome n=87	36 (41%)	28 (32%)	17 (20%)	6 (7%)	0

Diagramm 8: Vorkommen von TIP47 in Liposarkomen

Die immunhistochemische Analyse mit dem Antikörper TIP47 ergab in den 44 untersuchten myxoiden Liposarkomen in 26 Fällen (59 %) ein Färbeergebnis mit bis zu 50 % positiver Zellen je Präparat (Abb.12) mit Überwiegen der spärlicheren Reaktion (0,1-5%). In 4 Fällen (9 %) wurden mehr als 50 % positiver Zellen verzeichnet. Ein negatives Ergebnis wurde in 14 Präparaten (32 %) ermittelt. Die Auswertung der rundzelligen Liposarkome ergab ein unterschiedliches Bild. Ein Fall (33 %) war negativ, 2 Fälle waren positiv, einer mit bis zu 50 %, der andere mit mehr als 50% dargestellter Tumorzellen. Das Färbeergebnis der 20 untersuchten hochdifferenzierten Liposarkome bestand aus 15 Fällen (75 %) mit einer negativen Reaktion und 5 Fällen (25 %) mit bis zu 50 % dargestellter Zellen je Präparat. Die Untersuchung der 4 dedifferenzierten Liposarkome ergab in 3 Fällen ein Ergebnis mit bis zu 50 % positiver Zellen. In einem Fall konnte keine Färbung festgestellt werden. In der Färbung der pleomorphen Liposarkome wurden 10 Fälle (63 %) mit bis zu 50 % positiver Zellen ermittelt, ein Fall (6 %) mit mehr als 50 % dargestellter Zellen. Keine Darstellung des Antikörpers wurde in 5 Präparaten (31 %) dokumentiert (Diagramm 9).

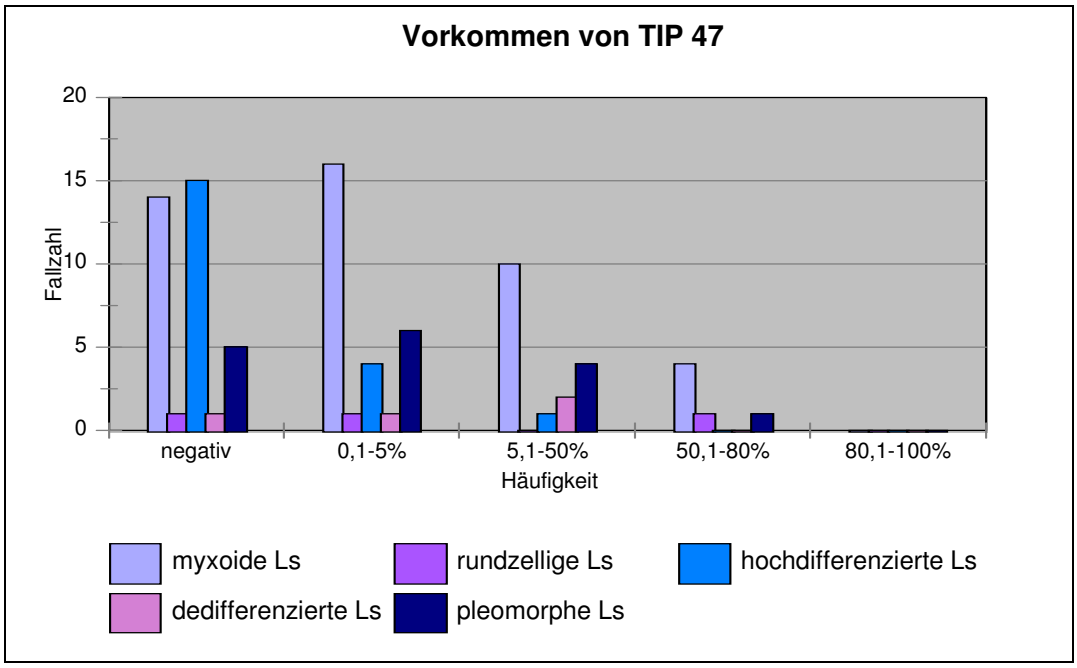

	negativ	0,1-5%	5,1-50%	50,1-80%	80,1-100%
myxoide Ls n=44	14 (32%)	16 (36%)	10 (23%)	4 (9%)	0
rundzellige Ls n=3	1 (33%)	1 (34%)	0	1 (33%)	0
hochdiffer. Ls n=20	15 (75%)	4 (20%)	1 (5%)	0	0
dedifferenzierte Ls n=4	1 (25%)	1 (25%)	2 (50%)	0	0
pleomorphe Ls n=16	5 (31%)	6 (38%)	4 (25%)	1 (6%)	0

Diagramm 9: Vorkommen von TIP47 in den Untergruppen der Liposarkome

Ls=Liposarkome

Die statistische Analyse ergab:

KRUSKAL-WALLIS TEST [Die 5 Reihen zeigen eine identische Verteilung]
Die Statistik beruht auf beobachteten Daten:
Die beobachtete Statistik = 12.36

Asymptotischer p-Wert: (basierend auf Chi-Quadrat Verteilung mit 4 df)
Pr { Statistik .GE. 12.36 } = 0.0149

Monte Carlo Schätzung des p-Wertes:
Pr { Statistik .GE. 12.36 } = 0.0095
99.00% Konfidenzintervall = (0.0070, 0.0120)

Ergebnis: Die 5 Untergruppen der Liposarkome unterscheiden sich in der TIP47-Färbung deutlich.

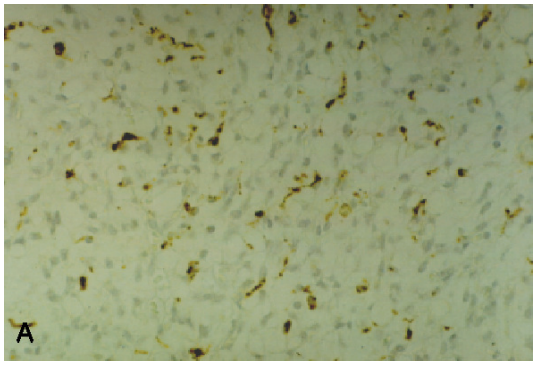

Abbildung 12: Myxoides Liposarkom mit TIP47-positiven mikrovakuolären Einschlüssen in bis zu 50 % der Tumorzellen.

In den 8 untersuchten hochdifferenzierten lipom-ähnlichen Liposarkomen wurden 7 (87 %) mit einem negativen und ein Fall (13 %) mit bis zu 50 % positiver Zellen dokumentiert. Ebenfalls eine überwiegend negative Reaktion wurde bei den 12 untersuchten hochdifferenzierten sklerosierenden Liposarkomen ermittelt, wobei allerdings 4 Fälle (33 %) eine spärliche positive Reaktion zeigten (Diagramm 10).

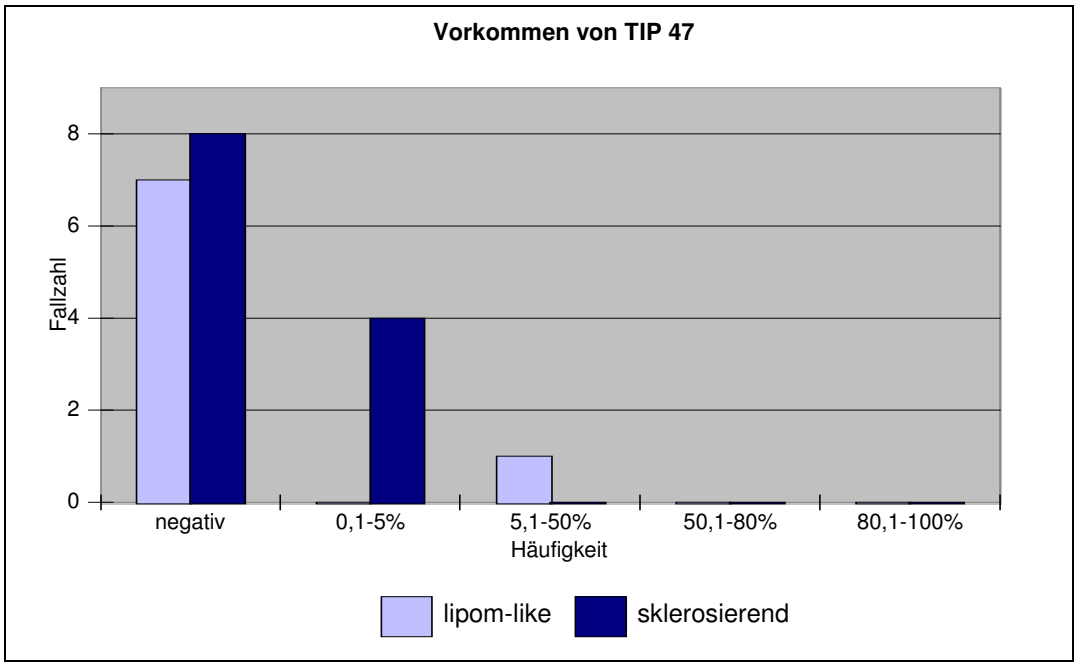

	negativ	0,1-5%	5,1-50%	50,1-80%	80,1-100%
lipom-ähnlich n=8	7 (88%)	0	1 (12%)	0	0
sklerosierend n=12	8 (67%)	4 (33%)	0	0	0

Diagramm 10: Vorkommen von TIP47 in lipom-ähnlichen und sklerosierenden hochdifferenzierten Liposarkomen

Die statistische Analyse ergab:

FISHER'S EXAKTER TEST
Die Statistik beruht auf der beobachteten 2 mal 2 Tabelle (x):
P(X) = Hypergeometrische Probe der Tabelle = 0.2554
FI(X) = Fisher Statistik = 0.9972

Asymptotischer p-Wert: (basierend auf Chi-Quadrat Verteilung mit 1 df)
Zweiseitig: Pr{FI(X) .GE. 0.9972} = 0.3180
Einseitig: 0.5 * Zweiseitig = 0.1590

Exakter p-Wert und Punktwahrscheinlichkeit:
Zweiseitig: Pr{FI(X) .GE. 0.9972} = Pr{P(X) .LE. 0.2554}= 0.6027
Pr{FI(X) .EQ. 0.9972} = Pr{P(X) .EQ. 0.2554}= 0.2554

Einseitig: Der Wert in Reihe 1 und Spalte 1
y =7 min(Y) =3 max(Y) =8 mean(Y) = 6.000 std(Y) = 0.9733
Pr { Y .GE. 7 } = 0.3065
Pr { Y .EQ. 7 } = 0.2554

Ergebnis: Hier können nur die Angaben „negativ“ gegen „positiv“ berücksichtigt werden. Der Test erlaubt nicht, die Nullhypothese H0 zu verwerfen.

3.3.3. Das morphologische Bild der TIP47-Färbung

Je nach Differenzierungsgrad der einzelnen Tumoren unterscheidet sich auch der Differenzierungsgrad der Tumorzellen und damit die Größe und die Anzahl der enthaltenen Lipidvakuolen.

3.3.3.1. Vakuolengröße in der TIP47- Färbung

Es wurden 7 verschiedene Kategorien mit Bezug auf die Größe der in den Lipoblasten vorhandenen TIP47-positiven Vakuolen erstellt:

1. Tumorgewebe mit Zellen, die nur großen Vakuolen enthalten,
2. Tumorgewebe, in denen Zellen mit großen Vakuolen und Zellen mit kleinen Vakuolen vorhanden waren,
3. Tumorzellen mit großen Vakuolen und Tumorzellen mit mikrovakuolären Einschlüssen,
4. Tumorzellen mit großen Vakuolen, Tumorzellen mit kleinen Vakuolen und Tumorzellen mit mikrovakuolären Einschlüssen,
5. nur Tumorzellen mit kleinen Vakuolen,
6. Tumorzellen mit kleinen Vakuolen und Tumorzellen mit mikrovakuolären Einschlüssen und
7. nur Tumorzellen mit mikrovakuolären Einschlüssen.

Die Auswertung ergab, dass sich mit TIP47 alle Vakuolengrößen darstellen (Tabelle 8). Die überwiegende Mehrheit der mit TIP47 positiv reagierenden Vakuolen fand sich in Tumorarealen mit Zellen, die kleine Vakuolen und mit Zellen, die mikrovakuoläre Einschlüsse enthielten (Kategorie 6). Die Analyse der TIP47-positiven myxoiden Liposarkome ergab eine große Anzahl von Präparaten mit kleinen Vakuolen und mikrovakuolären Einschlüssen (Kategorie 6). Viele Präparate ließen sich mit allen Vakuolengrößen dokumentieren (Kategorie 4), gefolgt von Präparaten mit großen und kleinen Vakuolen (Kategorie 2). In rundzelligen Liposarkomen waren TIP-positven Reaktionen in kleinen und mikrovakulären (Kategorie 6), bzw. nur in mikrovakulären Einschlüssen festzustellen (Kategorie 7).

In der Gruppe der hochdifferenzierten Liposarkome waren vorwiegend Präparate mit allen Vakuolengrößen (Kategorie 4) und mit großen und kleinen Vakuolen anzutreffen (Kategorie 2). Die Auswertung der dedifferenzierten Liposarkome zeigte Präparate mit kleinen Vakuolen und mikrovakuolären Einschlüssen (Kategorie 6) oder nur mit mikrovakuolären Einschlüssen (Kategorie 7). Die Präparate der pleomorphen Liposarkome ergab ein ähnliches Ergebnis (Kategorie 6, 7).

	Kat.1	Kat.2	Kat.3	Kat.4	Kat.5	Kat.6	Kat.7
myxoide Ls n=30	1	5		8		13	2
rundzellige Ls n=2						1	1
hochdifferenzierte Ls n=5		3		2			
dedifferenzierte Ls n=3						2	1
pleomorphe Ls n=11			1	2		5	3

Tabelle 8: Vakuolengrößen in der TIP47-Färbung
Ls=Liposarkome, Kat.=Kategorie, 1=nur große, 2=große und kleine, 3=große und mikrovakuoläre Einschlüsse, 4=große, kleine und mikrovakuoläre Einschlüsse, 5=nur kleine, 6=kleine und mikrovakuoläre Einschlüsse, 7=nur mikrovakuoläre Einschlüsse

3.3.3.2. Vakuolenzahl in der TIP47-Färbung

Die Vakuolenzahl konnte in 3 Kategorien eingeteilt werden: 1. Präparate mit nur monovakuolären Zellen, 2. Präparate mit nur plurivakuolären Zellen und 3. Präparate mit mono- und plurivakuolären Zellen (Tabelle 9). Die Untersuchung zeigte vorrangig Präparate mit nur plurivakuolären Zellen oder mit mono- und plurivakuolären Zellen. In der Auswertung der myxoiden, rundzelligen, dedifferenzierten und pleomorphen Liposarkome überwogen Präparate mit nur plurivakuolären Zellen (Kategorie 2). Allein in den hochdifferenzierten Liposarkomen konnten mehr Präparate mit mono- und plurivakuolären Zellen ermittelt werden (Kategorie 3).

	Kat.1	Kat.2	Kat.3
myxoide Ls n=30	1	17	12
rundzellige Ls n=2		2	
hochdifferenzierte Ls n=5		2	3
dedifferenzierte Ls n=3		3	
pleomorphe Ls n=11		6	5

Tabelle 9: Vakuolenzahl in der TIP47-Färbung
Ls=Liposarkome, Kat.=Kategorie,1=nur monovakuolär, 2=nur plurivakuolär, 3=mono-und plurivakuoläre Einschlüsse

3.4. Vergleich von Adipophilin mit Perilipin

3.4.1. Vergleich von Adipophilin mit Perilipin in Normalgeweben und pathologisch veränderten Geweben

In Normalgeweben zeigten Adipophilin und Perilipin überwiegend komplementäre Verteilungsmuster, wobei Perilipin vorwiegend im Fettgewebe, Adipophilin vorwiegend in anderen Geweben exprimiert wurden. Nur wenige Gewebe wiesen eine Koexpression beider Marker auf, insbesondere die Sebozyten der Talgdrüsen, die durch Antikörper gegen beide Proteine kräftig markiert wurden. Auch in den Leydig-Zellen des Hodens wurden beide Moleküle nachgewiesen, Adipophilin jedoch nur schwach. Stark unterschiedlich reagierte dagegen das Fettgewebe: Sowohl das braune als auch das reife subkutane Fettgewebe war deutlich positiv für Perilipin, jedoch negativ für Adipophilin. Lediglich in reifem Fettgewebe bestimmter Organe, wie der Brust, konnte auch Adipophilin nachgewiesen werden. Laktierendes Mammagewebe dagegen zeigte eine positive Färbung der sekretorischen Azinuszellen für Adipophilin, aber keine Reaktion in der Perilipinfärbung. Gleiches gilt für eine Reihe anderer Zellen und Gewebe, wie Sertoli-Zellen des Hodens, der Plazenta, Skelettmuskulatur, Niere und Nebenniere, Basalschicht der Epidermis und der äußeren Haarwurzelscheide: Alle diese Gewebearten zeigten eine Reaktion für Adipophilin, aber keine für Perilipin.

Untersuchung von arteriosklerotischen Gefäßen ergab für beide Antikörper ein positives Resultat, wobei die Reaktion für Adipophilin wesentlich stärker ausgefallen war. Ebenfalls Adipophilin-positiv waren Muziphagen, Makrophagen und Schaumzellen; in der Perilipinfärbung fielen diese Zellen jedoch negativ aus.

Das untersuchte Talgdrüsenkarzinom zeigte eine Reaktion mit Adipophilin, eine Expression für Perilipin konnte nur vereinzelt dokumentiert werden.

3.4.2. Vergleich von Adipophilin mit Perilipin in myxoiden Liposarkomen

Das mit dem Antikörper gegen Adipophilin dargestellte Antigen konnte in 39 Präparaten (89 %) von 44 der myxoiden Liposarkome ermittelt werden. Von diesen 39 Fällen zeigten 23 (53 %) ein positives Ergebnis im Intervall über 50 % dargestellter Zellen. Das Verhalten des Antikörpers gegen Perilipin unterschied sich erheblich von dem des Adipophilins. Es konnten nur 29 positive Präparate (66 %) dokumentiert werden, wobei sich 22 Fälle (52 %) im Intervall bis 50 % positiver Zellen befanden. 15 Fälle (34 %) waren dagegen negativ für Perilipin. Adipophilin zeigt damit einen eher kontinuierlichen Anstieg vom negativen in den positiven Bereich, mit einem Maximum im stark positiven Intervall. Perilipin hat dagegen eine deutliche Häufigkeitskonzentration im negativen Bereich und einen zweiten Konzentrationspunkt im Intervall von 5,1 bis 50 % dargestellter Zellen (Diagramm 11). Das morphologische Bild der Färbungen ähnelt sich dagegen. Es finden sich vorwiegend alle drei Vakuolengrößen, in der Adipophilinfärbung kommen zudem noch kleine und mikrovakuoläre Einschlüsse und in der Perilipinfärbung große und kleine Vakuolen gehäuft vor. Der größte Anteil der Zellen zeigt mono- und plurivakuoläre Einschlüsse.

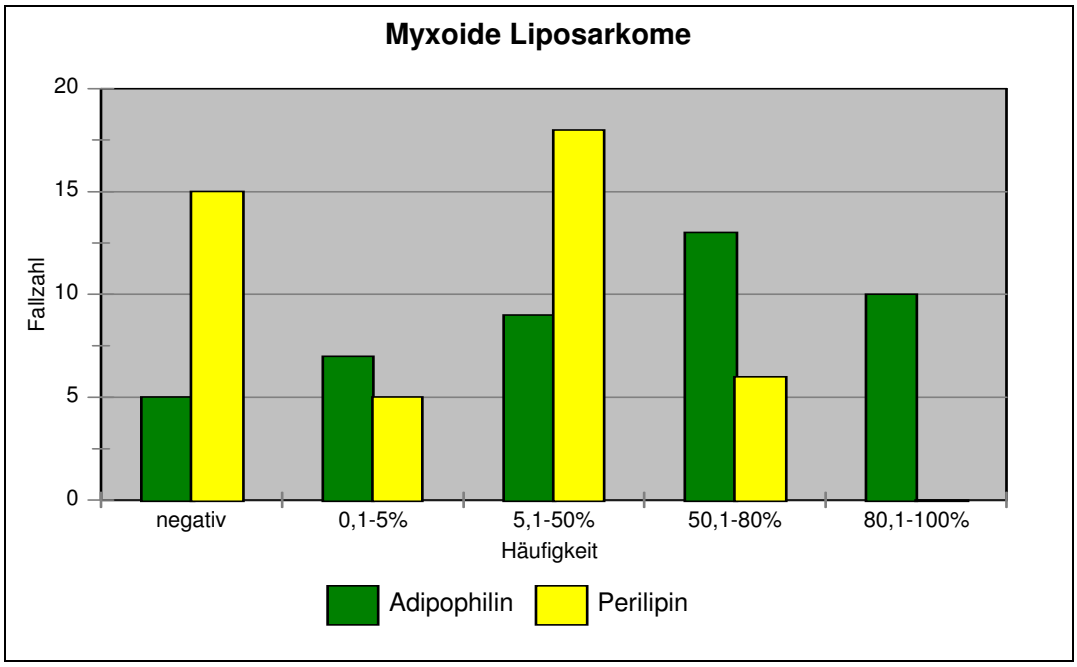

	negativ	0,1-5%	5,1-50%	50,1-80%	80,1-100%
Adipophilin n=44	5 (11%)	7 (16%)	9 (20%)	13 (30%)	10 (23%)
Perilipin n=44	15 (34%)	5 (11%)	18 (41%)	6 (14%)	0

Diagramm 11: Vergleich von Adipophilin mit Perilipin in myxoiden Liposarkomen

Die statistische Untersuchung ergab:

KRUSKAL-WALLIS TEST [Die 2 Reihen zeigen eine identische Verteilung]
Die Statistik beruht auf beobachteten Daten:
Die beobachtete Statistik = 15.33

Asymptotischer p-Wert: (basierend auf Chi-Quadrat Verteilung mit 1 df)
Pr { Statistik .GE. 15.33 } = 0.0001

Monte Carlo Schätzung des p-Wertes:
Pr { Statistik .GE. 15.33 } = 0.0004
99.00% Konfidenzintervall = (0.0000, 0.0009)

Ergebnis: Beide Reihen unterscheiden sich deutlich.

3.4.3. Vergleich von Adipophilin und Perilipin in rundzelligen Liposarkomen

Die Auswertung der Adipophilinfärbung ergab in allen 3 Präparaten ein positives Ergebnis (Diagramm 12). Das morphologische Bild zeigte mono- und plurivakuoläre Zellen mit allen Vakuolengrößen, großen und mikrovakuolären Ein-

schlüssen oder nur mikrovakuolären Einschlüssen. Dagegen wurde in der Untersuchung von Perilipin in allen 3 Präparaten ein negatives Resultat dokumentiert.

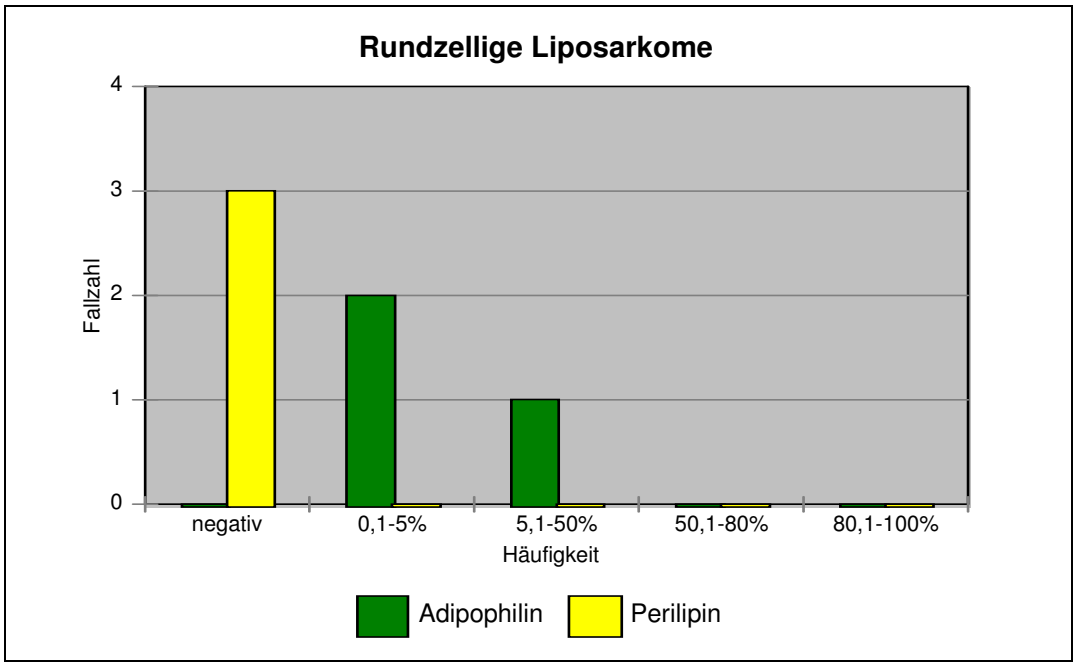

	negativ	0,1-5%	5,1-50%	50,1-80%	80,1-100%
Adipophilin n=3	0	2 (75%)	1 (25%)	0	0
Perilipin n=3	3 (100%)	0	0	0	0

Diagramm 12: Vergleich von Adipophilin mit Perilipin in rundzelligen Liposarkomen

Eine statistische Untersuchung wurde aufgrund der geringen Fallzahl nicht durchgeführt.

3.4.3. Vergleich von Adipophilin mit Perilipin in hochdifferenzierten Liposarkomen

Die Ergebnisse der Adipophilinfärbung fielen alle positiv aus, wobei sich alle Präparate im Intervall bis 50 % dargestellter Zellen konzentrieren (Diagramm 13). Der Antikörper gegen Perilipin zeigt ebenfalls in den meisten Präparaten (19 Fälle, 95 %) ein positives Färbeergebnis, das jedoch weitaus ausgeprägter war und ein Maximum im Bereich über 50 % positiver Zellen zeigte. Damit ergibt sich auch bei der Untersuchung der hochdifferenzierten Liposarkome mit diesen Antikörpern eine

deutliche Differenz in dem Färbeergebnis. Die morphologische Analyse der Adipophilinfärbung ergab ein Vorkommen sowohl von nur großen Vakuolen in einigen Präparaten, als auch von allen drei Vakuolengrößen in einer ähnlichen Anzahl von Fällen. Mit Perilipin wurden dagegen nur große oder große und kleine Vakuolen dargestellt. Die überwiegende Anzahl der Tumorzellen zeigte in beiden Färbungen sowohl mono-, als auch plurivakuoläre Einschlüsse.

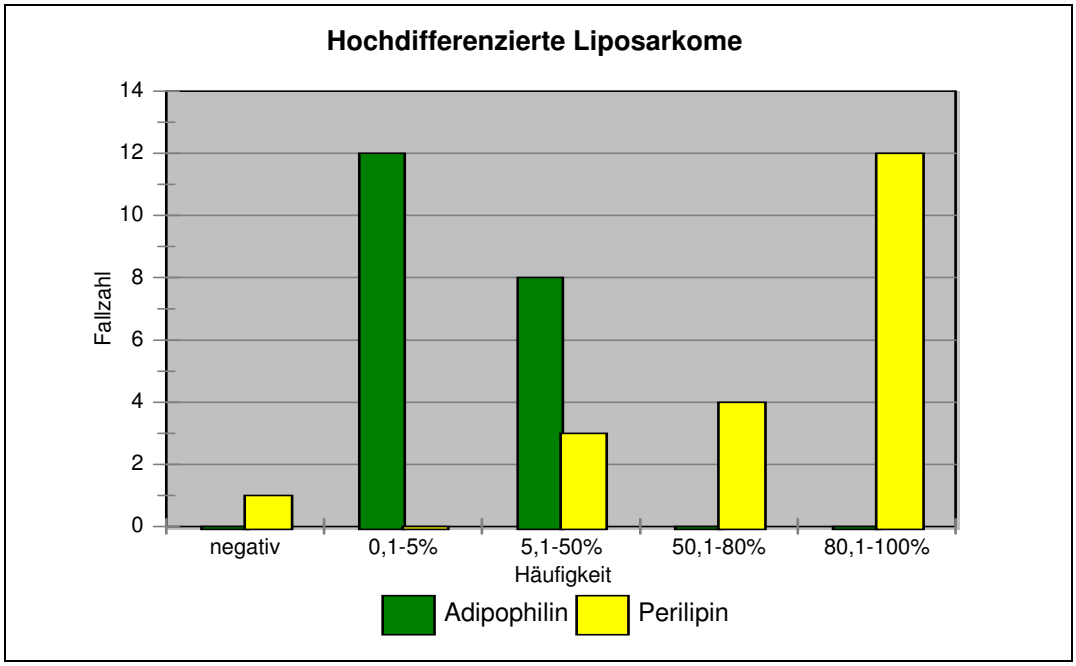

	negativ	0,1-5%	5,1-50%	50,1-80%	80,1-100%
Adipophilin n=20	0	12 (60%)	8 (40%)	0	0
Perilipin n=20	1 (5%)	0	3 (15%)	4 (20%)	12 (60%)

Diagramm 13: Vergleich von Adipophilin und Perilipin in hochdifferenzierten Liposarkomen

Die statistischen Ergebnisse lauten:

KRUSKAL-WALLIS TEST [Die 2 Reihen zeigen eine identische Verteilung]
Die Statistik beruht auf beobachteten Daten:
Die beobachtete Statistik = 22.06

Asymptotischer p-Wert: (basierend auf Chi-Quadrat Verteilung mit 1 df)
Pr { Statistik .GE. 22.06 } = 0.0000

Monte Carlo Schätzung des p-Wertes :
Pr { Statistik .GE. 22.06 } = 0.0000
99.00% Konfidenzintervall = (0.0000, 0.0005)

Ergebnis: Beide Reihen unterscheiden sich.

3.4.5. Vergleich von Adipophilin mit Perilipin in dedifferenzierten Liposarkomen

Die Untersuchung der Adipophilinfärbung ergab in allen vier Präparaten ein positives Ergebnis im Intervall bis 50 % dargestellter Zellen mit allen Vakuolengrößen und sowohl mono-, als auch plurivakuoläre Zellen. In der Auswertung der Perilipinfärbung wurden 2 Fälle im negativen Bereich und jeweils zwei Präparate im positiven Intervall dokumentiert (Diagramm 14). Positiv dargestellt waren große und kleine Vakuolen in mono- und plurivakuolären Zellen.

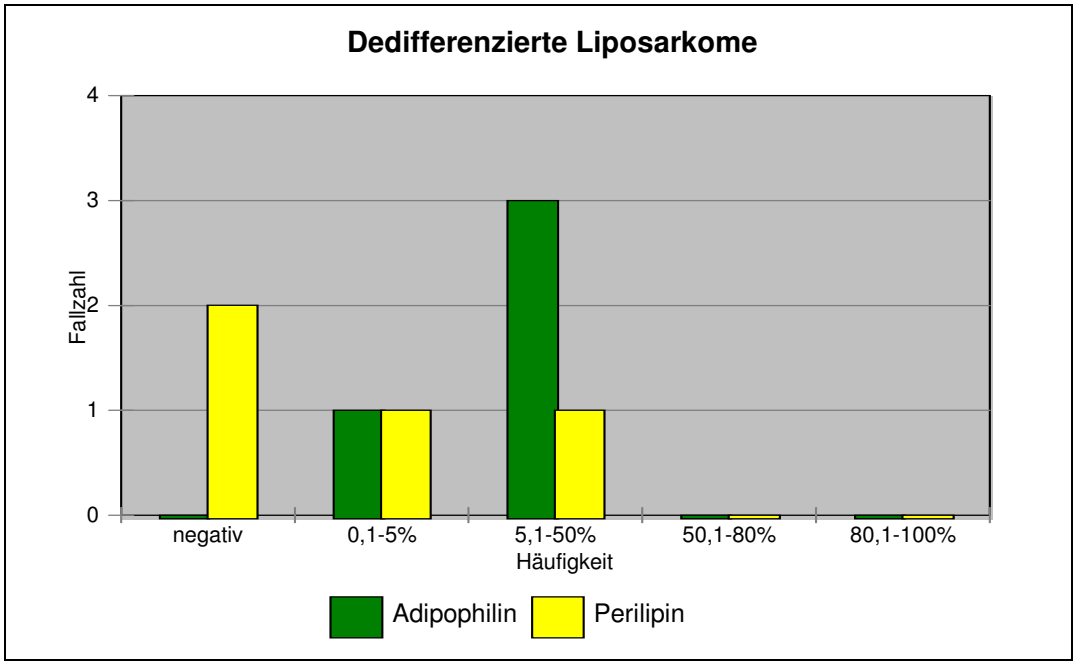

	negativ	0,1-5%	5,1-50%	50,1-80%	80,1-100%
Adipophilin n=4	0	1 (25%)	3 (75%)	0	0
Perilipin n=4	2 (50%)	1 (25%)	1 (25%)	0	0

Diagramm 14: Vergleich von Adipophilin und Perilipin in dedifferenzierten Liposarkomen

Aufgrund der geringen Fallzahl wurde auf eine statistische Untersuchung verzichtet.

3.4.6. Vergleich von Adipophilin mit Perilipin in pleomorphen Liposarkomen

Das mit dem Antikörper Adipophilin darzustellende Antigen konnte in allen 16 Präparaten ermittelt werden (Diagramm 15), wobei das Maximum mit 15 Fällen (94%) im Intervall bis 50 % dargestellter Zellen lag. Im Vergleich dazu ergab die Perilipinfärbung nur 12 positiv dargestellte Präparate (75 %) mit einem Maximum im gleichen Intervall wie Adipophilin. Adipophilin-positiv dargestellt sind entweder alle Vakuolengrößen oder kleine und mikrovakuoläre Einschlüsse in plurivakuolären Zellen bzw. in mono- und plurivakuolären Zellen. Mit Perilipin wurden vorwiegend mono- und plurivakuoläre Zellen dargestellt, die sowohl alle Vakuolengrößen aufwiesen, als auch nur große oder große und kleine Vakuolen.

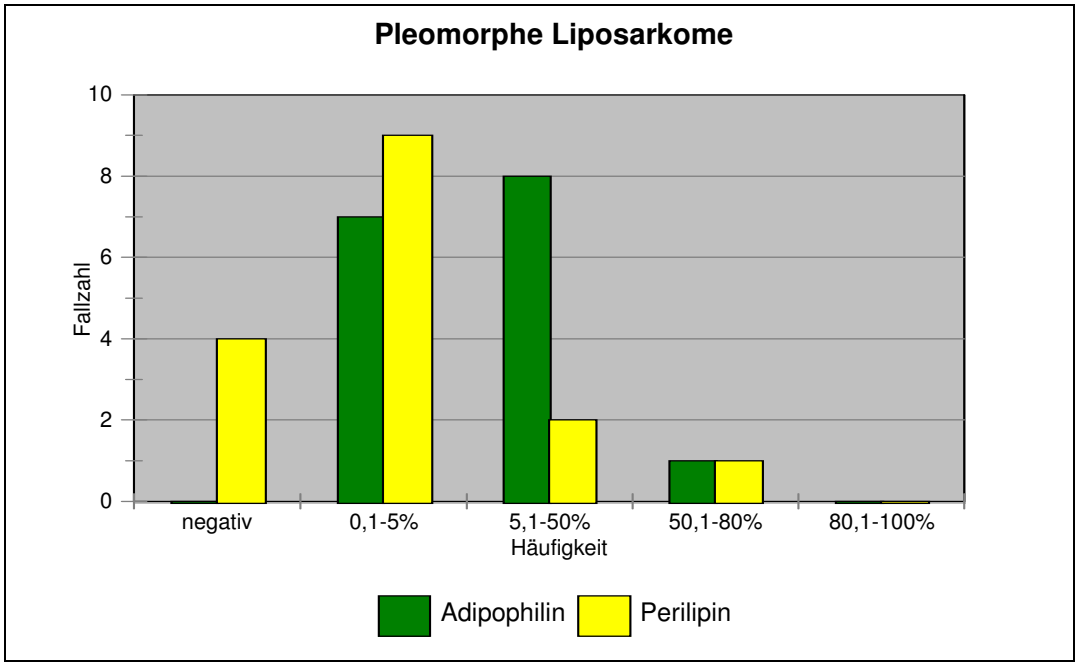

	negativ	0,1-5%	5,1-50%	50,1-80%	80,1-100%
Adipophilin n=16	0	7 (44%)	8 (50%)	1 (6%)	0
Perilipin n=16	4 (25%)	9 (56%)	2 (13%)	1 (6%)	0

Diagramm 15: Vergleich von Adipophilin mit Perilipin in pleomorphen Liposarkomen

In der statistischen Untersuchung wurde ermittelt:

KRUSKAL-WALLIS TEST [Die 2 Reihen zeigen eine identische Verteilung]
Die Statistik beruht auf beobachteten Daten:
Die beobachtete Statistik = 2.768

Asymptotischer p-Wert: (basierend auf Chi-Quadrat Verteilung mit1 df)
Pr { Statistik .GE. 2.768 } = 0.0962

Ergebnis: Es konnte kein Unterschied zwischen den einzelnen pleomorphen Liposarkomen ermittelt werden, zum Teil bedingt durch die geringe Fallzahl.

3.4.7. Zweidimensionale Auswertung der Adipophilin- und Perilipinexpression in myxoiden, hochdifferenzierten und pleomorphen Liposarkomen

In Diagramm 16 wird eine zweidimensionale Auswertung der Adipophilin- und der Perilipinexpression für verschiedene Liposarkome dargestellt. Es wurde jedem einzelnen Fall der Liposarkomsubtypen der entsprechende Adipophilinwert und Perilipinwert zugeordnet. Jeder Fall entspricht einem Punkt. Die so erhaltenen Profile der myxoiden, hochdifferenzierten und pleomorphen Liposarkome unterscheiden sich deutlich voneinander. Die Subklasse der myxoiden Liposarkome kann in 2 größere Untergruppen unterteilt werden. In der ersten Untergruppe finden sich 9 Fälle (20 %), die eine Adipophilinexpression in bis zu 50 % der Tumorzellen, aber keine Perilipinexpression in dem entsprechenden Tumorgewebe zeigt. Die zweite Untergruppe besteht aus 14 Fällen (32 %), in den sowohl für Adipophilin als auch für Perilipin positive Reaktionen zu verzeichnen sind. Dabei findet sich eine Adipophilinexpression in mehr als 50 % der Tumorzellen. Die mit Perilipin positiv reagierenden Zellen liegen dagegen im Bereich zwischen 5,1 und 50 % aller Zellen des Tumorgewebes. In der Gruppe der hochdifferenzierten Liposarkome findet sich die überwiegende Mehrheit der untersuchten Fälle im Bereich mit 80,1-100 % positiv dargestellten Zellen für Perilipin (12 Fälle, 60 %) und einer positiven Adipophilinreaktion in bis zu 50% der Tumorzellen, wobei die Fraktion mit bis zu 5 % positiv dargestellter Zellen überwog. Die pleomorphen Liposarkome unterteilen sich in eine Gruppe, in der eine geringe Expression für Adipophilin und Perilipin (0,1-5 % positive Zellen in 6 Fällen, 37 %) dokumentiert wurde und in eine weitere Gruppe, die sich durch eine negative Perilipinexpression, aber eine positive Reaktion für Adipophilin (4 Fälle, 25 %) in 5,1-50 % der Zellen auszeichnet.

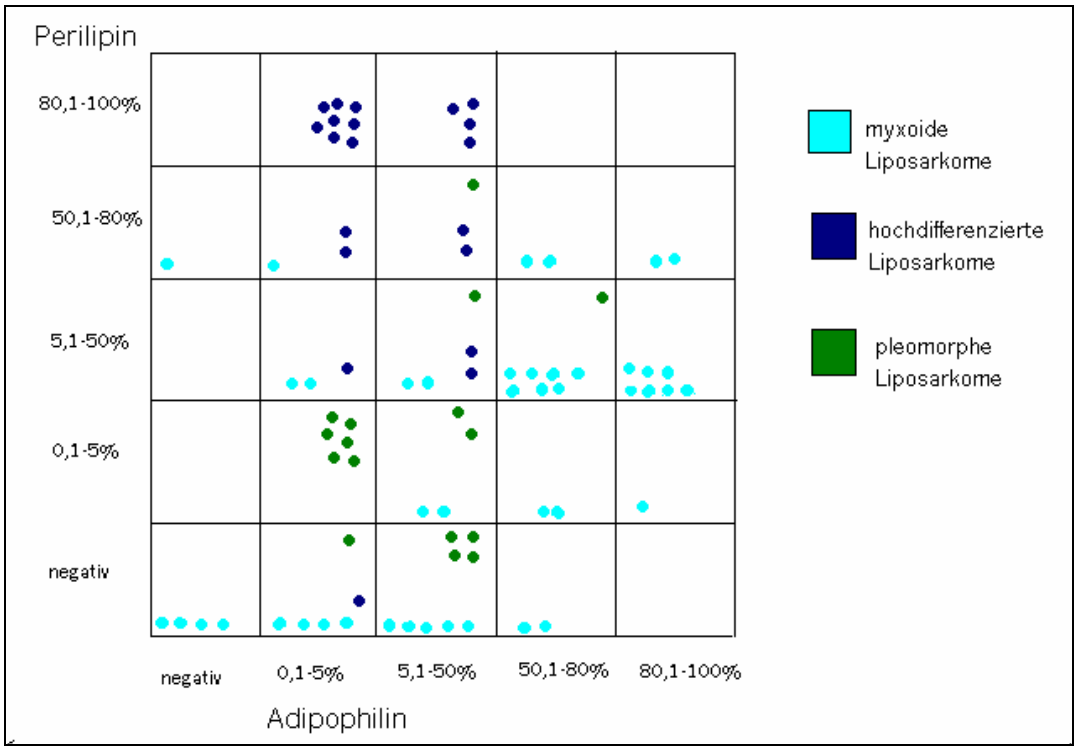

Diagramm 16: Zweidimensionale Auswertung der Adipophilin- und Perilipin-expression in myxoiden, hochdifferenzierten und pleomorphen Liposarkomen

3.4.7. Vergleich von Adipophilin mit Perilipin in nicht-lipomatösen Weichteil-tumoren

Es fanden sich in der Auswertung der Ergebnisse deutliche Unterschiede zwischen Adipophilin und Perilipin (Diagramm 17). Bei den malignen fibrösen Histiozytomen, den Rhabdomyosarkomen und dem Leiomyosarkom wurde in allen Präparaten eine positive Adipophilinreaktion ermittelt. Allein in der Gruppe der Fibrosarkome waren 2 Fälle mit einem negativen Ergebnis zu verzeichnen. Die Untersuchung der Perilipinfärbung ergab in allen 16 Präparaten ein negatives Ergebnis.

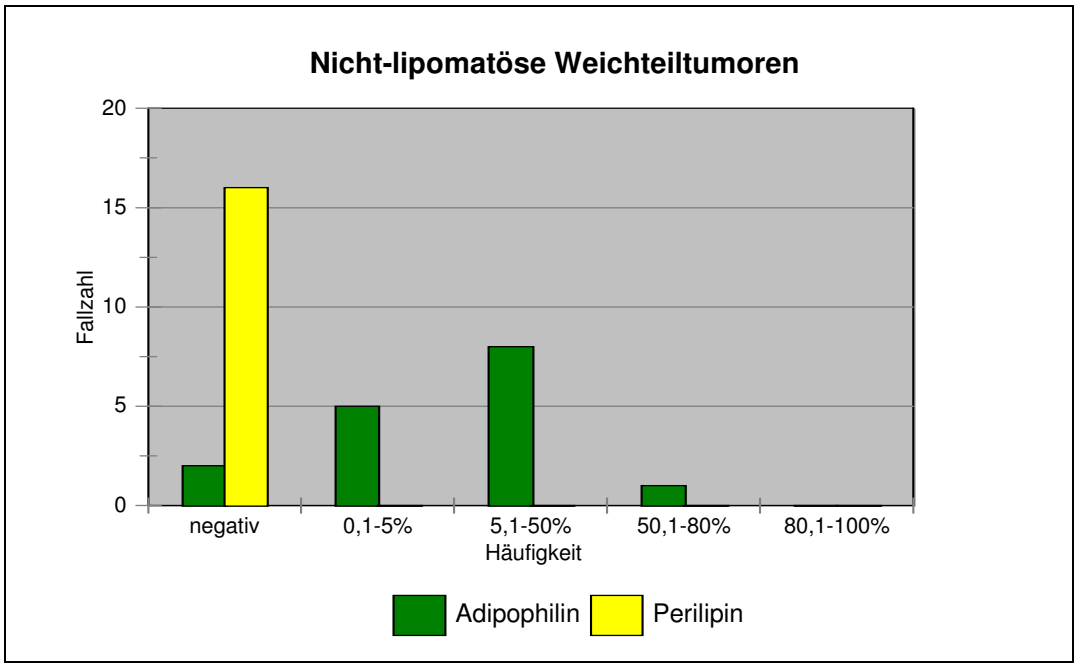

	negativ	0,1-5%	5,1-50%	50,1-80%	80,1-100%
Adipophilin n=16	2	5	8	1	0
Perilipin n=16	16	0	0	0	0

Diagramm 17: Vergleich von Adipophilin mit Perilipin in nicht-lipomatösen Weichteiltumoren

4. Diskussion

Zur pathologischen Identifikation der Liposarkome können neben dem morphologischen Bild, also der histopathologischen Untersuchung mit Routinefärbungen, weitere Untersuchungen herangezogen werden. Als einfachste Methode gilt dabei die histochemische Lipidfärbung mit einem Sudanfarbstoff zur Demonstration vorhandener Lipide. Da das Gewebe dabei nicht in Paraffin eingebettet werden darf, kommt es bei dieser Methode zu Einschränkungen. Proteingebundene Glykosamine, die eine mucoide Matrix bilden, sind für viele Liposarkome charakterisiert und lassen sich zum Beispiel mit Alcianblau darstellen. Intrazelluläres Glykogen ist ein PAS-positives Material, welches in einigen Liposarkomen vorkommt. Jedoch ergeben weder die Alcianblau- noch die PAS-Färbung für Liposarkome spezifische Befunde.

Zur immunhistochemischen Differenzierung tragen Antikörper gegen Vimentin und S-100-Protein[10] bei, allerdings zeigen sich unterschiedlich intensive Färbeergebnisse, und schlecht differenzierte Liposarkome exprimieren S-100-Protein nicht. Darüber hinaus kommt Vimentin als mesenchymales Intermediärfilamentprotein in nahezu allen anderen Weichteilsarkomen vor[12] und zeigt daher keinerlei Spezifität für Liposarkome. Das in Liposarkomzellen oft exprimierte S-100-Protein zeigt zwar ein eingeschränkteres Verteilungsmuster und damit eine höhere Spezifität, die aber nicht auf Liposarkome beschränkt ist, sondern auch unter anderem Nervenscheidentumoren, maligne Melanome, Klarzellsarkome, synoviale Sarkome und Chondrosarkome umfasst.[40] Ein neues lipidassoziierendes Protein ist aP2, das in Präadipozyten in der späten Adipozytenentwicklung exprimiert wird. Es wird auch in Lipoblasten und fetalen Fettzellen gefunden. Untersuchungen an Weichteiltumoren ergaben positive aP2-Reaktionen in den Lipoblasten aller Liposarkomsubtypen, in Lipoblastomen und in Hibernomen. Alle anderen nicht-lipomatösen Weichteiltumoren zeigten keine Reaktion. Eine mögliche immunhistochemische Identifizierung der Liposarkome gegenüber nicht-lipomatösen Weichteilsarkome anhand der aP2-Expression sollte in Zukunft berücksichtigt werden.[2, 17] Kürzlich wurde eine starke konstitutive Expression von Stanniocalcin-1, einem Regulator der Kalzium- und Phosphathomöostase, in Fettgewebe beschrieben, welches in hochdifferenzierten Liposarkomen ausgedehnt, in

schlecht differenzierten Liposarkomen jedoch nur spärlich nachweisbar war (der histologische Typ der Liposarkome wurde nicht spezifiziert). Dieses Protein ist allerdings nicht adipozytenspezifisch.[32]

Im Vergleich zu den histochemischen Methoden und der immunhistochemischen Bestimmung von Vimentin und S-100-Protein geht die immunhistochemische Untersuchung auf die lipidassozierten Proteine Adipophilin und Perilipin einen wesentlichen Schritt weiter, da es sich hier um in der Standardimmunhistochemie und mit optimaler morphologischer Qualität nachweisbare Proteinantigene handelt, welche spezifisch mit Lipidbildung verbunden sind. In Weichteiltumoren wurden Adipophilin und Perilipin im Rahmen der vorliegenden Arbeit erstmals analysiert. Adipophilin akkumuliert vorwiegend mit Lipidtropfen in undifferenzierten Adipozyten und anderen Zelltypen, während Perilipin das dominante Protein an der Oberfläche der Lipidvakuolen differenzierten Adipozyten und steroidalen Zellen ist.[26]

4.1. Adipophilin

Die Ergebnisse der hier untersuchten Normalgewebe stimmen mit den Ergebnissen von früheren Untersuchungen[14] überein. In anderen, von uns untersuchten Normalgeweben, wie braunem Fettgewebe, Skelettmuskulatur, Nebenschilddrüse, Darmepithel und Amnionepithel der Plazenta konnten wir in der vorliegenden Arbeit ebenfalls eine Adipophilinexpression aufzeigen. In den Untersuchungen an pathologisch veränderten nicht-tumorösen Geweben, zum Beispiel xanthogranulomatöse Cholezystitis und Rektumschleimhaut mit Muziphagen, konnte eine Adipophilinexpression dokumentiert werden. Bestätigt werden konnte das Vorkommen von Adipophilin in arteriosklerotisch veränderten Blutgefäßen.[39] Kleine und mikrovakuoläre Einschlüsse in den Intimazellen und in die Intima eingelagerte Schaumzellen zeigten eine positive Adipophilinreaktion. Übereinstimmend mit Wang et al., 1999 [39] stützen unsere Ergebnisse die These, dass Adipophilin eine Schlüsselrolle im Lipidmetabolismus der Schaumzellen und

in der Entwicklung von lipidreichen Arealen in arteriosklerotischen Gefäßwänden spielt.

In der Untersuchung mit dem Adipophilinantikörper zur Differenzierung zwischen Liposarkomen und anderen Weichteiltumoren zeigte sich, dass der überwiegende Anteil der Fälle in beiden Gruppen positiv reagiert und sich im Bereich bis zu 50% positiver Zellen befand. Mit Hilfe der statistischen Untersuchung konnte kein Unterschied zwischen den beiden Gruppen ermittelt werden. Somit kann mit Hilfe der Adipophilinfärbung keine Differenzierung zwischen Liposarkomen und anderen Weichteiltumoren vorgenommen werden. Aufgrund der ermittelten Ergebnisse kann man aber die Vermutung aufstellen, dass, wenn mehr als 50 % der Zellen positiv sind, es sich eher um ein (myxoides) Liposarkom handelt als um einen anderen Weichteiltumor.
Die Auswertung der einzelnen Untergruppen der Liposarkome ergab einen deutlichen Unterschied bezüglich ihrer Adipophilinexpression. Der Großteil der untersuchten Fälle wurde im Bereich mit bis zu 50 % positiven Zellen dokumentiert. Eine Ausnahme bilden die myxoiden Liposarkome, die zum einen auch negative Ergebnisse zeigten, insgesamt aber eine stärkere Adipophilinexpression aufweisen: 13 Fälle (53 %) lagen im Bereich mit mehr als 50 % positiver Zellen. Damit grenzen sie sich deutlich von den anderen Liposarkomtypen ab. Auch die Gruppe der pleomorphen Liposarkome zeigte einen Fall (6 %) mit über 50 % positiver Zellen. Diese Ergebnisse eignen sich besonders als Differenzierungshilfe bei morphologisch verwandten Typen. So kann unterschieden werden zwischen myxoiden und rundzelligen Liposarkomen, wobei die rundzelligen Liposarkome als schlechter differenzierte Form der myxoiden Liposarkome gelten.[34] Es kann die Aussage getroffen werden, dass bei mehr als 50 % positiver Zellen es sich eher um ein myxoides als um ein rundzelliges Liposarkom handelt. Allerdings sollte aufgrund der geringen Fallzahl der rundzelligen Liposarkome (3 Fälle) diese Aussage durch eine höhere Anzahl an rundzelligen Liposarkomen überprüft werden. Noch allgemeiner lässt sich aus den Ergebnissen ableiten, dass eine Adipophilinexpression in mehr als 50 % der Tumorzellen für ein myxoides Liposarkom und gegen alle anderen Liposarkomtypen spricht (siehe Diagramm 2). Die hochdifferenzierten Liposarkome lassen sich in lipom-ähnliche- und sklero-

sierende hochdifferenzierte Liposarkome unterteilen. Mit Hilfe der Adipophilinfärbung ließen sich jedoch keine Unterschiede zwischen den beiden Gruppen herausarbeiten. Gleiches gilt für einen Vergleich von hochdifferenzierten und dedifferenzierten Liposarkomen, die nur einen geringen Unterschied bezüglich Adipophilin zeigen. Dedifferenzierte Liposarkome können gehäuft im Rahmen von Rezidiven hochdifferenzierter Liposarkome vorkommen.

Die Mehrheit der nicht-lipomatösen Weichteiltumoren zeigte bis zu 50 % positive Zellen in der Adipophilinfärbung. Die Adipophilinfärbung zeigt im Allgemeinen keine Differenzierungsmöglichkeit zwischen den untersuchten Rhabdomyosarkomen, Leiomyosarkomen, Fibrosarkomen und malignen fibrösen Histiozytomen. Unterschiede ergaben sich in der Auswertung der Fibrosarkome und Rhabdomyosarkome. So konnten zwei Fälle (40 %) der Fibrosarkome mit einem negativen Ergebnis ermittelt werden. Dies könnte ein mögliches Unterscheidungskriterium zu den anderen Untergruppen darstellen. Bei den Rhabdomyosarkomen zeigte ein Fall (25 %) mehr als 50 % positive Zellen. Auch dieses Ergebnis könnte zu einer möglichen Differenzierung beitragen. Aufgrund der geringen Fallzahl können diese Aussagen nur unter Vorbehalt angenommen werden und sollten in einer größer angelegten Studie überprüft werden.

Die Auswertung des morphologischen Bildes der Adipophilinfärbung ergab keine Möglichkeit zur Differenzierung. Allerdings konnten die Erkenntnisse von Murphy und Vance[28] untermauert werden, die zeigten, dass in der Frühphase der Adipozytendifferenzierung entstehende Lipidtropfen von einem Adipophilinmantel umgeben sind. Dazu passt, dass in Liposarkomen vor allem mikrovakuoläre Einschlüsse und kleine Vakuolen, jedoch nur selten große Vakuolen dargestellt werden. Die zellulären Einschlüsse sind pluri- und monovakuolär oder nur plurivakuolär. Eine Ausnahme bilden die hochdifferenzierten Liposarkome, diese zeigen viele große Adipophilin-positive Vakuolen und auch monovakuoläre Einschlüsse. Hier können auch typische plurivakuoläre Lipoblasten positiv sein. Eine Erklärungsmöglichkeit wäre, dass die mit Adipophilin dargestellte Vakuolengröße ein Maß für die Differenzierung ist.

Abschließend kann gesagt werden, dass sich Adipophilin nur sehr begrenzt zur Unterscheidung von Weichteilsarkomen eignet. Differentialdiagnostische Möglichkeiten beziehen sich vorwiegend auf die myxoiden Liposarkome bei über 50% dargestellter Zellen, ein Befund, der zur Abgrenzung sowohl gegen andere Liposarkomsubtypen als auch gegen nicht-lipomatöse Weichteilsarkome unterstützend herangezogen werden könnte.

Die hier durchgeführten Serienfärbungen und Doppelfärbungen mit dem Makrophagenantikörper CD68 und dem Antikörper gegen Adipophilin konnten die Ergebnisse von Wang et al., 1999 [39] untermauern und ergänzen. Adipophilin findet sich nicht nur in Makrophagen und Schaumzellen von arteriosklerotischen Blutgefäßen, sondern auch im Bereich nekrotischer Tumoranteile. Besonders der Randsaum dieser Areale war demarkiert von Adipophilin-positiven Makrophagen, aber auch Tumorzellen in diesem Bereich zeigten eine verstärkte Adipophilinexpression. Dies war unabhängig vom Tumortyp, traf also sowohl für Liposarkome als auch für nicht-lipomatöse Weichteilsarkome zu. Viele der hier untersuchten Tumoren zeigten eine überraschend große Anzahl von Makrophagen auch in ihren vitalen Tumoranteilen, die sich mit Adipophilin darstellten. Kürzlich wurde beschrieben, dass Adipophilin ein sensitiver Marker für den Lipidgehalt in humanen Blutmonozyten ist,[9] was mit dem vorliegenden Befund gut übereinstimmt. Diese Eigenschaft von Adipophilin sollte bei jeder Untersuchung stets Berücksichtigung finden. Bei der vorliegenden Studie wurde versucht, in der Auswertung möglichst nur die Adipophilin-positiven Tumorzellen, nicht aber die Adipophilin-positiven Makrophagen zu werten, was in Einzelfällen zu Ungenauigkeiten führen könnte.

Aus den Ergebnissen lässt sich in biologischer Hinsicht ableiten, dass es in Weichteiltumoren prinzipiell zwei Möglichkeiten einer Adipophilinexpression gibt. Die erste ist mit der lipomatösen Zelldifferenzierung assoziiert und könnte somit ein diagnostisches Kriterium für Liposarkome darstellen. Diese Form der Adipophilinexpression wurde in myxoiden Liposarkomen besonders augenfällig, von denen einige Fälle Adipophilin-positive Vesikel in nahezu diffuser Verteilung aufwiesen. Hieraus kann sich, wie oben aufgeführt, eine diagnostische Relevanz

ergeben. In biologischer Hinsicht würde dies der Adipophilinexpression in undifferenzierten Adipozyten entsprechen,[28] die durch multiple kleine bzw. Mikrovakuolen charakterisiert ist, im Gegensatz zu reifen univakuolären Adipozyten. In Bezug auf die Tumorpathologie sollte beachtet werden, dass sich der Begriff „undifferenziert“ hier nicht auf den Malignitätsgrad, sondern lediglich auf die adipozytäre Zellausreifung bezieht; myxoide Liposarkome weisen trotz oft niedriger adipozytärer Zellreife (Armut an Lipidvakuolen) einen niedrigen Malignitätsgrad (also einen hohen Differenzierungsgrad, entsprechend Grad 1) auf.[40]

Die zweite Möglichkeit einer Expression von Adipophilin in Weichteilsarkomzellen ist vom Zell- und Tumortyp offenbar unabhängig. Die topographische Beziehung zu regressiven Tumorarealen und zur Umgebung von Nekrosen spricht dafür, dass es sich hier um ein allgemeinpathologisches Phänomen einer degenerativen Zellverfettung handelt, wie es in zahlreichen epithelialen und mesenchymalen Zelltypen als Antwort auf unspezifische Schädigungen beispielsweise hypoxischer oder toxischer Natur beobachtet wird. Exemplarisch ist hier die Leberzellverfettung zu nennen, welche ebenfalls mit einer Adipophilinexpression einhergeht.[14]

Da sich hier also zwei völlig verschiedene biologische Phänomene überlagern, ist der potentielle diagnostische Wert einer Adipophilinfärbung bei Weichteiltumoren auf die wenigen oben aufgeführten Beispiele beschränkt. Komplizierend tritt noch die Adipophilinexpression in tumorinfiltrierenden Makrophagen hinzu, welche manchmal nur schwer von Tumorzellen zu unterscheiden sind.

4.2. Perilipin

Das Perilipinvorkommen beschränkt sich – im Gegensatz zum Vorkommen von Adipophilin - auf Adipozyten und steroidhaltige Zellen.[20] Diese Erkenntnis konnte hier mit der Untersuchung von verschiedenen normalen Geweben bestätigt werden. Die immunhistochemischen Untersuchungen zeigten aber, dass Perilipin auch in den Intimazellen arteriosklerotischer Blutgefäße und in die Intima ein-

gelagerten Schaumzellen exprimiert wird. In Übereinstimmung damit wurde in Zellen um Cholesterinansammlungen und in Schaumzellen aufgebrochener arteriosklerotischer Beete eine relevante Expression sowohl von Perilipin-mRNA als auch von Perilipinproteinen beschrieben.[11]

Bislang sind in der Literatur keine Daten zur Perilipinexpression in Tumoren verfügbar. Wir konnten hier erstmals zeigen, dass mit der Perilipinfärbung eine Differenzierung zwischen Liposarkomen und anderen Weichteiltumoren möglich ist. Liposarkome zeigen sowohl negative als auch positive Ergebnisse. Die anderen Weichteiltumoren sind alle negativ. Folgende Aussage kann getroffen werden: Bei einer positiven Perilipinreaktion handelt es sich um ein Liposarkom. Bei einem negativen Ergebnis kann ein Liposarkom nicht ausgeschlossen werden.

Auch die Analyse der einzelnen Liposarkomtypen zeigt deutliche Unterschiede. Die myxoiden Liposarkome zeigen positive und negative Ergebnisse, die rundzelligen Liposarkome nur negative Ergebnisse. Geschlußfolgert werden kann, dass hinsichtlich dieser Differentialdiagnose bei einer positiven Reaktion ein myxoides Liposarkom vorliegt, allerdings mit der Einschränkung der geringen Fallzahl der rundzelligen Liposarkome. Im Vergleich von hochdifferenzierten zu allen anderen Liposarkomtypen kann bei über 80 % positiver Zellen ein hochdifferenziertes Liposarkom angenommen werden. In der Untersuchung der Untertypen der hochdifferenzierten Liposarkome, der lipom-ähnlichen und der sklerosierenden, konnte die Vermutung aufgestellt werden, dass bei einem negativen Ergebnis oder bei weniger als 50 % dargestellter Zellen eher ein sklerosierendes Liposarkom angenommen werden kann.

Die ermittelten Ergebnisse lassen folgende Schlußfolgerungen zu: Eine negative Perilipinfärbung ist unwahrscheinlich bei einem hochdifferenzierten Liposarkom. Ein positives Ergebnis findet sich nicht bei rundzelligen Liposarkomen. Aufgrund der geringen Fallzahl sollte dieses Ergebnis jedoch überprüft werden. Bei mehr als 50 % positiven Zellen handelt es sich wahrscheinlich um ein hochdifferenziertes oder myxoides Liposarkom, mit nur geringer Wahrscheinlichkeit um ein pleo-

morphes Liposarkom. Sind mehr als 80 % der Zellen dargestellt, handelt es sich um ein hochdifferenziertes Liposarkom.

Anlass zu Spekulationen gibt das Verhalten von dedifferenzierten, pleomorphen und myxoiden Liposarkomen, die für Perilipin sowohl negativ als auch in unterschiedlichem Ausmaß positiv sein können. Da Perilipin das vorherrschende Protein in differenzierten Adipozyten ist [6, 7, 28] und diese weniger häufig in dedifferenzierten und pleomorphen Liposarkomen vorkommen, könnte es in besagten Liposarkomtypen besser differenzierte Untertypen, die Perilipin-positiv sind, geben. Diese könnten aufgrund ihrer besser ausdifferenzierten Adipozyten andere Eigenschaften haben und sich in ihrem klinischen Bild unterscheiden. Auch die myxoiden Liposarkome zeigen ein unerwartetes breites Spektrum von negativ bis stark positiven Reaktionen, dessen Ursache nicht deutlich zu erkennen ist.
Das morphologische Bild von Perilipin zeigt vorwiegend große und kleine, mono- und plurivakuoläre Einschlüsse und schließt damit auch die die histopathologisch charakteristischen plurivakuolären Lipoblasten ein. Etwas anders sind die myxoiden Liposarkome gelagert, in denen überwiegend alle drei Vakuolengrößen (also auch mikrovakuoläre Einschlüsse) dargestellt sind. Das Vorkommen dieser Perilipin-positiven mikrovakuolären Einschlüsse besonders in myxoiden Liposarkomen gibt Anlass zu weiteren Untersuchungen.

Zusammenfassend zeigt die Perilipinexpression eine höchste Spezifität für Liposarkome, die auch durch die durchgeführten statistischen Untersuchungen untermauert wird. Die Zahl von 16 untersuchten nicht-lipomatösen Weichteiltumoren, die ausnahmslos Perilipin-negativ waren, müsste vor einem praktischen diagnostischen Einsatz dieser Marker allerdings noch in einer zukünftigen umfangreichen Studie erhöht und dort der konstante negative Befund verifiziert werden. Die hohe Spezifität von Perilipin in Liposarkomen ist allerdings mit einer im Vergleich zu Adipophilin geringeren Sensitivität verbunden. Ein negatives Ergebnis schließt somit ein Liposarkom keineswegs aus.

Besonders relevant erscheint dieser neue Liposarkommarker bei den diagnostisch oft problematischen pleomorphen Liposarkomen. Der häufigste Reaktionsausfall in diesen Tumoren war ein spärlicher Expressionsgrad (0,1 % bis 5 % der Tumorzellen). Aufgrund der hohen Spezifität von Perilipin können aber auch derartige spärliche und fokale Expressionen diagnostisch relevant sein. Für einen möglichen Einsatz in der pathologischen Routinediagnostik wäre sehr wünschenswert, wenn ein monoklonaler Antikörper gegen Perilipin zur Verfügung stehen würde, was bislang noch nicht der Fall ist. Ein mit Perilipin vergleichbarer Differenzierungsmarker höchster Spezifität, aber eingeschränkter Sensitivität ist das für urotheliale Differenzierung spezifische Uroplakin III.[27, 31] Auch hier kann bereits ein spärlicher und fokaler Nachweis als ein starkes Argument für urotheliale Differenzierung, also ein primäres oder metastatisches Urothelkarzinom, gewertet werden.

4.3. TIP47

Das von Pfeffer et al., 1998 [30] entdeckte Protein TIP47 mit einer starken Sequenzhomologie zu Adipophilin wurde von Wolins et al., 2001 [42] ebenfalls als lipid-assoziiertes Protein postuliert. In Anlehnung an diese Erkenntnisse konnte in den durchgeführten Untersuchungen ein ähnliches Ergebnis mit TIP47 in verschiedenen normalen und nicht-tumorösen Geweben ermittelt werden wie in der Adipophilinfärbung.

Mit dem Antikörper gegen TIP47 wurden nur die Liposarkome und nicht die anderen nicht-lipomatösen Weichteilsarkome untersucht. Insgesamt zeichnen sich die TIP47-Reaktionen in den Liposarkomen überwiegend durch eine negative oder nur spärlich positive Reaktion aus; im Vergleich zu den beiden anderen lipid-assoziierten Proteinen, Adipophilin und Perilipin, zeigt TIP47 die geringste Immunreaktivität in Liposarkomen.

Zwischen den 5 Typen der Liposarkome gibt es Unterschiede. Das Ergebnis der hochdifferenzierten Liposarkome hebt sich hervor. In 15 Fällen (75 %) wurde ein

negatives Ergebnis ermittelt. Alle anderen Liposarkome zeigten auch negative Ergebnisse, die aber nicht 33 % der jeweiligen Fallzahl überschritten. Die dedifferenzierten Liposarkome verhalten sich entgegengesetzt zu den hochdifferenzierten. Hier zeigen 75 % der Fälle eine positive Reaktion, zwei Drittel dieser sogar 5,1- 50 % positive Zellen. Aufgrund der geringen Fallzahl konnte bei den rundzelligen Liposarkomen keine Tendenz ausgemacht werden. Der Vergleich des prozentualen Anteils von myxoiden und pleomorphen Liposarkomen ergab ein ähnlich verteiltes Bild. Um eine Bestätigung zu erhalten, sollte die Anzahl der pleomorphen Liposarkome der der myxoiden angeglichen werden. Der Vergleich zwischen lipom-ähnlichen und sklerosierenden hochdifferenzierten Liposarkomen ergab keinen Unterschied.

Das morphologische Bild der TIP47-Färbung zeigte Ähnlichkeit mit der Adipophilinfärbung, welches aufgrund der molekularen Verwandtschaft nicht überrascht. Vorherrschendes Erscheinungsbild sind mikrovakuoläre Einschlüsse und kleine Vakuolen, die Ausnahme bilden die hochdifferenzierten Liposarkome mit großen und kleinen Vakuolen. Die Vakuolen zeigen vorwiegend einen plurivakuolären Charakter; Ausnahmen sind hochdifferenzierte Liposarkome mit mono- und plurivakuolären Einschlüssen.

Der hier verwendete Antikörper ist ein polyklonaler Meerschweinchen-Antikörper, dessen Reaktionen nicht immer eindeutig und klar ausfielen. Die Qualität der Immunreaktion am Paraffinmaterial war bei TIP47 im Vergleich zu Adipophilin und Perilipin weniger stark und prägnant bei vergleichsweise höherer Hintergrundreaktion. Daher waren einige Präparate schwieriger auswertbar, obwohl es auch Präparate gab, die klar und eindeutig auszuwerten waren. Die Etablierung eines monoklonalen Antikörpers gegen TIP47 mit einer höheren Affinität an paraffineingebettetem Material könnte in der Zukunft zu besseren Ergebnissen führen.

Zudem wurde von Barbero et al., 2001[1] postuliert, dass TIP47 doch kein Bestandteil von Lipidtropfen sei. Die starke Ähnlichkeit zwischen Adipophilin und TIP47 bewirke demzufolge eine Kreuzreaktion, auf der die bisherigen Forschungs-

ergebnisse wahrscheinlich beruhen. Barbero et al., 2001[1] beschreiben TIP47 als ein Protein, dass den Mannose-6-Phosphat-Rezeptorweg in Mammazellen vermittelt. Zwischenzeitlich konnte die Assoziation von TIP47 mit Lipidtropfen aber zweifelsfrei bewiesen werden, wobei aber auch eine lösliche Form von TIP47 existiert.[23]

4.4. Vergleich von Adipophilin und Perilipin

In der statistischen Analyse zeigte sich, dass Adipophilin und Perilipin sich in ihrem Expressionsverhalten bei den myxoiden, rundzelligen und hochdifferenzierten Liposarkomen unterscheiden. Bei den rundzelligen Liposarkomen kann aufgrund der geringen Fallzahl nicht von einem aussagekräftigen Ergebnis ausgegangen werden. Bei den pleomorphen und dedifferenzierten Liposarkomen konnte kein Unterschied im Adipophilin- und Perilipinverhalten festgestellt werden, jedoch könnte sich dieses Ergebnis bei einer höheren Fallzahl ändern.

Generell lässt sich hier aussagen, dass in Liposarkomen Adipophilin meist positiv ausfällt, wobei eine besonders starke Expression in den myxoiden Liposarkomen vorliegt. Bei Perilipin fällt dagegen ein signifikanter negativer Anteil von Liposarkomen auf. Dennoch ist die Mehrzahl der Liposarkome positiv für Perilipin. Die Gruppe der hochdifferenzierten Liposarkome zeichnet sich dabei durch eine besonders starke Expression von Perilipin aus. Die hochdifferenzierten Liposarkome stellen den einzigen Liposarkomsubtyp dar, bei dem die Expression von Perilipin gegenüber der von Adipophilin überwiegt. Die übrigen Liposarkomsubtypen zeigen eine stärkere Expression von Adipophilin im Vergleich zu Perilipin. Bei der zweidimensionalen Auswertung deuten sich eine Cluster-Bildungen in Bezug auf die myxoiden und pleomorphen Liposarkome an. Die nicht-lipomatösen Weichteiltumoren sind für Adipophilin überwiegend positiv, für Perilipin durchwegs negativ. Letzteres Protein könnte sich daher als histopathologischer Marker zur differentialdiagnostischen Abgrenzung von Liposarkomen gegenüber den nicht-lipomatösen Weichteiltumoren eignen.

5. Zusammenfassung

Die Weichgewebstumoren leiten sich von nichtepithelialen, extraskeletalen, mesenchymalen oder neuroektodermalen Strukturen ab. Dementsprechend zeichnen sie sich durch ein vielfältiges morphologisches Zellbild aus. Die größte Gruppe der Weichteilsarkome bilden die Liposarkome. Sie treten vorwiegend im Erwachsenenalter auf mit einem häufigen Vorkommen im Retroperitoneum und an den unteren Extremitäten. Histologisch klassifiziert man die Liposarkome in myxoide, rundzellige, hochdifferenzierte, dedifferenzierte und pleomorphe Liposarkome. Entscheidend für die Diagnose und die Abgrenzung zu anderen Weichteiltumoren ist die Identifizierung von Lipoblasten. Die konventionelle Mikroskopie erlaubt häufig eine eindeutige Diagnose, stößt in manchen Fällen jedoch an Grenzen. Dazu zählen Liposarkome mit nur geringer Lipidbildung, kleine (z.B. Stanz-) Biopsien oder Biopsien mit nur spärlichen oder überwiegend nekrotischen Liposarkomformationen. Spezielle Untersuchungsmethoden, wie histochemische Lipidfärbungen oder immunhistochemische Untersuchungen mit etablierten positiven Markern, wie S-100-Protein, oder mit muskelzelltypischen Antigenen als negative Marker sind hier auch nicht immer erfolgreich, zumal S-100-Protein nicht liposarkomspezifisch ist. Daher wäre eine Etablierung neuer immunhistochemischer Marker, die spezifisch für eine lipomatöse Zelldifferenzierung sind, von großem Interesse und potentieller Bedeutung für die Identifikation von Liposarkomen und ihre Abgrenzung von anderen Weichteilsarkomen.

Die vorliegende Arbeit beschäftigt sich mit den immunhistochemischen Reaktionsmustern von neuen Antikörpern gegen drei lipid-assoziierte Proteine der PAT-Familie. Adipophilin (auch ADRP genannt) ist ein Protein (52kD), das in unreifen Adipozyten, aber auch in zahlreichen anderen Zelltypen zu finden ist. TIP47 ist ein dem Adipophilin sehr nahe stehendes Protein (47kD), das ebenfalls in verschiedenen Zellen angetroffen wird. Perilipin (42-62kD) lässt sich dagegen nur in Adipozyten und steroidhaltigen Zellen finden. Es gilt als das dominante Protein an der Oberfläche von Lipidvakuolen in reifen Adipozyten. Untersucht wurden in der vorliegenden Arbeit das Vorkommen und Verhalten von Adipophilin, Perilipin und TIP47 in menschlichen Normalgeweben und in

bestimmten pathologisch veränderten Geweben. Schwerpunkt der Arbeit ist das Verhalten der genannten Antikörper in Liposarkomen und nicht-lipomatösen Weichteiltumoren.

Untersucht wurden 87 Liposarkome und 16 andere nicht-lipomatöse Weichteiltumoren. Die Gruppe der Liposarkome unterteilte sich in 44 myxoide, 3 rundzellige, 20 hochdifferenzierte, 16 pleomorphe und 4 dedifferenzierte Liposarkome. Die anderen Weichteiltumoren gliederten sich in 6 maligne fibröse Histiozytome, 5 Rhabdomyosarkome, 4 Fibrosarkome und ein Leiomyosarkom. Ziel war es, Informationen über das Vorkommen der Antigene sowie mögliche Unterschiede in den einzelnen Geweben zu erhalten, die möglicherweise diagnostisch relevant sind. Die immunhistochemische Untersuchung erfolgte mit der ABC-Methode an formalinfixiertem, paraffineingebettetem Material. Weiterhin wurden Doppelfärbungen mit dem Makrophagenantikörper CD68 und Adipophilin durchgeführt.

Die Ergebnisse der Adipophilinfärbung in Normalgeweben bestätigen und erweitern frühere Untersuchungen. Es findet sich in zahlreichen Zelltypen, besonders ausgeprägt in laktierendem Mammagewebe, in Talgdrüsen und Nebennierenrindenzellen sowie in Makrophagen und Schaumzellen, im Allgemeinen aber nicht im Fettgewebe. Liposarkome waren meist (94 %) - wenngleich in unterschiedlichem Ausmaß - positiv für Adipophilin, wobei die myxoiden Liposarkome eine besonders starke Expression zeigten. Auf zellulärer Ebene stellten sich in Liposarkomen mit dem Antikörper gegen Adipophilin vorwiegend mikrovakuoläre Einschlüsse und kleine Vakuolen dar. Da auch nicht-lipomatöse Weichteiltumoren überwiegend (mittelstark) Adipophilin-positiv waren (87 %), war ein Unterschied zwischen Liposarkomen und anderen nicht-lipomatösen Weichteiltumoren hinsichtlich Adipophilin nicht ermittelbar. Eine ausgedehnte Adipophilinexpression in mehr als 50 % der Tumorzellen spricht jedoch für ein (myxoides) Liposarkom.

Perilipin zeigte im Normalgewebe ein zu Adipophilin weitgehend komplementäres Färbemuster und war in Übereinstimmung mit der Literatur vorwiegend in reifen Adipozyten (sowie in Talgdrüsen und bestimmten steroidalen Zellen)

nachweisbar. Unter den Liposarkomen waren 62 Fälle (71 %) Perilipin-positiv, sämtliche nicht-lipomatösen Weichteilsarkome waren jedoch negativ. Es liegt also eine sehr hohe, statistisch untermauerte Spezifität der Perilipinexpression für Liposarkome vor, bei einer allerdings nur mittelhohen Sensitivität. Perilipin könnte sich somit als histopathologischer Marker zur differentialdiagnostischen Abgrenzung von Liposarkomen gegenüber nicht-lipomatösen Weichteilsarkomen eignen. Zwischen den einzelnen Liposarkomtypen fanden sich deutliche Unterschiede; die hochdifferenzierten Liposarkome zeigten den stärksten Expressionsgrad. Das zytomorphologische Bild zeigte vorwiegend kleine und große Vakuolen. In der zweidimensionalen Auswertung mit Adipophilin und Perilipin deutete sich bei den myxoiden und pleomorphen Liposarkomen eine Abgrenzung von Untergruppen an.

In der Untersuchung mit TIP47 konnten ähnliche Ergebnisse in Normalgeweben und pathologisch veränderten nicht-tumorösen Geweben ermittelt werden wie in der Adipophilinfärbung. Bei den Liposarkomen fand sich mit TIP47 im Vergleich zu den beiden anderen Proteinen eine deutlich geringere Reaktion mit Überwiegen eines negativen oder spärlich positiven Reaktionsausfalles. Die Reaktivität des verfügbaren polyklonalen TIP47-Antikörpers an Paraffinschnitten war im Vergleich zu den Antikörpern gegen Adipophilin und Perilipin weniger gut.

Somit konnte in der vorliegenden Studie erstmals das Vorkommen von drei neuen lipidassozierten Antigenen in Liposarkomen und anderen nicht-lipomatösen Weichgewebstumoren charakterisiert werden. Besonders für Perilipin deuten die Ergebnisse auf interessante diagnostische Perspektiven zur besseren histopathologischen Identifikation von Liposarkomen hin, die in weiterführenden Untersuchungen zu validisieren sind. Besonders erstrebenswert wäre die Etablierung eines spezifischen und für die Immunhistochemie geeigneten monoklonalen Antikörpers gegen Perilipin.

6. Literaturverzeichnis

1. Barbero P., Buell E., Zulley S., Pfeffer S. R., **TIP47 is not a component of lipid droplets**. J Biol Chem, 2001, 276: 24348-24351

2. Bennett J. H., Shousha S., Puddle B., Athanasou N. A**., Immunohistochemical identification of tumours of adipocytic differentiation using an antibody to aP2 protein.** J Clin Pathol, 1995, 48: 950-954

3. Blanchette-Mackie E. J., Dwyer N. K., Barber T., Coxey R. A., Takeda T., Rondinone C. M., Theodorakis J. L., Greenberg A. S., Londos C., **Perilipin is located on the surface layer of intracellular lipid droplets in adipocytes.** J Lipid Res, 1995, 36:1211-1226

4. Bloom and Fawcett, **A textbook of histology**, 12 th edition, 1994, Chapman & Hall, New York, Kap. 6, pp170-181

5. Böcker W., Denk H., Heitz Ph. U., **Pathologie.** Urban & Schwarzenberg, 1997, München, pp 907-908

6. Brasaemle D. L., Barber T., Kimmel A. R., Londos C., **Post-translational regulation of perilipin expression. Stabilization by stored intracellular neutral lipids.** J Biol Chem, 1997, 272: 9378-9387

7. Brasaemle D. L., Barber T., Wolins N. E., Serrero G., Blanchette-Mackie E. J., Londos C., **Adipose differentiation-related protein is an ubiquitously expressed lipid storage droplet-associated protein**. J Lipid Res, 1997, 38: 2249-2263

8. Brasaemle D. L., Rubin B., Harten I. A., Gruia-Gray J., Kimmel A. R., Londos C., **Perilipin A increases triacylglycerol storage by decreasing rate of triacylglycerol hydrolysis**. J Biol Chem, 2000, 275: 38486-38493

9. Buechler Ch., Ritter M., Duong Ch. Q., Orso E., Kapinsky M., Schmitz G., **Adipophilin is a sensitive marker for lipid loading in human blood monocytes**. Biochim Biophys Acta, 2001,1532: 97-104

10. Cerilli L. A., Wick M. R., **Immunohistology of soft tissue and osseous neoplasms.** In: Dabbs DJ: Diagnostic immunohistochemistry, Elsevier, Philadelphia, 2002, pp 59-112

11. Faber B. C., Cleutjens K. B., Niessen R. L., Aarts P. L., Boon W., Greenberg A. S., Kitslaar P. J., Tordoir J. H., Daemen M. J., **Identification of genes potentially involved in rupture of human atherosclerotic plaques.** Circ Res, 2001, 89: 547-554

12. Franke W. W., Hergt M., Grund C., **Rearrangement of the vimentin cytoskeleton during adipose conversion: formation of an intermediate filament cage around lipid globules.** Cell, 1987, 49: 131-141

13. Greenberg A. S., Egan J. J., Wek S. A., Moos M. C. Jr., Londos C., Kimmel A. R., **Isolation of cDNAs for perilipin A and B: sequence and expression of lipid droplet-associated proteins of adipocytes.** Proc Natl Acad Sci USA, 1993, 90: 12035-12039

14. Heid H. W., Moll R., Schwetlick I., Rackwitz H.-R., Keenan Th. W., **Adipophilin is a specific marker of lipid accumulation in diverse cell types and diseases**. Cell Tissue Res, 1998, 294: 309-321

15. Holzhausen H. J., Kügler D., **Graduierung von malignen Weichgewebs-tumoren.Historische Entwicklung und aktueller Stand.** Pathologe, 1999, 20: 217-223

16. Jiang H. P., Serrero G., **Isolation and characterization of a full-length cDNA for an adipose differentiation-related protein**. Proc Natl Acad Sci USA, 1992, 89: 7856-7860

17. Joyner C. J., Triffitt J., Puddle B., Athanasou N. A., **Development of a monoclonal antibody to the aP2 protein to identify adipocyte precursors in tumours of adipose differentiation**. Pathol Res Pract, 1999, 195: 461-466

17. Junqueira L. C., Carneiro J., **Histologie, Zytologie, Histologie und mikroskopische Anatomie des Menschen, unter Berücksichtigung der Histophysiologie.** Springer-Verlag, Berlin, 4. Auflage, 1996, pp 172-180

19. Kruskal W. H. and Wallis W. A., **Use of ranks in one-criterion variance analysis.** J Am Stat Assoc, 1952, 47: 583-621

20. Londos C., Brasaemle D. L., Gruia-Gray J., Servetnick D. A., Schultz C. J., Levin D. M., Kimmel A. R., **Perilipin: unique proteins associated with intra-cellular neutral lipid droplets in adipocytes and steroidogenic cells.** Biochem Soc Trans, 1995, 23: 611-615

21. Londos C., Brasaemle D. L., Schultz C. J., Adler-Wailes D. C., Levin D. M., Kimmel A. R., Rondinone C. M., **On the control of lipolysis in adipocytes**. Ann NY Acad Sci, 1999, 892: 155-168

22. Londos C., Brasaemle D. L., Schultz C. J., Segrest J. P., Kimmel A. R., **Perilipin, ADRP, and other proteins that associate with intracellular neutral lipid droplets in animal cells.** Semin Cell Dev Biol, 1999, 10: 51-58

23. Londos C., Sztalryd C., Tansey J. T., Kimmel A. R., **Role of PAT proteins in lipid metabolism.** Biochimie 87, 2005, 45-49

24. Lu X., Gruia-Gray J., Copeland N. G., Gilbert D. J., Jenkins N. A., Londos C., Kimmel A. R., **The murine perilipin gene: the lipid droplet-associated perilipins derive from tissue-specific, mRNA splice variants and define a gene family of ancient origin.** Mamm Genome, 2001, 12: 741-749

25. Martin S., Parton R. G., **Lipid droplets: a unified view of a dynamic organelle.** Mol Cell Biol, 2006, 373-378

26. Martinez-Botas J., Anderson J. B., Tessier D., Lapillonne A., Chang B. H., Quast M. J., Gorenstein D., Chen K. H., Chan L., **Absence of perilipin results in leanness and reverses obesity in Lepr(db/db) mice**. Nat Genet, 2000, 26: 474-479

27. Moll R., Wu X. R., Lin J. H., Sun T. T., **Uroplakins, specific membrane proteins of urothelial umbrella cells, as histological markers of metastatic transitional cell carcinomas.** Am J Pathol, 1995, 147: 1383-1397

28. Murphy D. J., Vance J., **Mechanisms of lipid-body formation**. Trends Biochem Sci, 1999, 24: 109-115

29. Nielsen R. L., Andersen M. H., Mabhout P., Berglund L., Petersen T. E., Rasmussen J. T., **Isolation of adipophilin and butyrophilin from bovine milk and characterization of a cDNA encoding adipophilin.** J Dairy Sci, 1999, 82: 2543-2549

30. Pfeffer S. R., Diaz E., **TIP 47: a cargo selection device for mannose 6-phosphate receptor trafficking.** Cell, 1998, 93: 433-443

31. Riedel I., Czernobilsky B., Lifschitz-Mercer B., Roth L. M., Wu X. R., Sun T. T., Moll R., **Brenner tumors but not transitional cell carcinomas of the ovary show urothelial differentiation: immunohistochemical staining of urothelial markers, incuding cytokeratins and uroplakins.** Virchows Arch, 2001, 438: 181-191

32. Serlachius M., Andersson L. C., **Upregulated expression of stanniocalcin-1 during adipogenesis.** Exp Cell Res, 2004, 296: 256-264

33. Servetnick D. A., Brasaemle D. L., Gruia-Gray J., Kimmel A. R., Wolff J., Londos C., **Perilipins are associated with cholesteryl ester droplets in steroidogenic adrenal cortical and Leydig cells.** J Biol Chem, 1995, 270: 16970-16973

34. Smith T. A., Easley K. A., Goldblum J. R., **Myxoid/round cell liposarcoma of the extremities. A clinicopathologic study of 29 cases with particular attention to extent of round cell liposarcoma.** Am J Surg Pathol, 1996, 20: 171-180

35. Souza S. C., de Vargas L. M., Yamamoto M. T., Lien P., Franciosa M. D., Moss L. G., Greenberg A. S., **Overexpression of perilipin A and B blocks the ability of tumor necrosis factor alpha to increase lipolysis in 3T3-L1 adipocytes**. J Biol Chem, 1998, 273: 24665-24669

36. Sztalryd C., Bell M., Lu X., Mertz P., Hickenbottom S., Chang B. H., Chan L., Kimmel A. R., Londos C., **Functional compensation for adipose differentiation-related protein (ADFP) by Tip-47 in an ADFP null embryonic cell line.** J Biol Chem, 2006, 281: 34341-34348

37. Tansey J. T., Sztalryd C., Gruia-Gray J., Roush D. L., Zee J. V., Gavrilova O., Reitman M. L., Deng C. X., Li C., Kimmel A. R., Londos C., **Perilipin ablation results in a lean mouse with aberrant adipocyte lipolysis, enhanced leptin production, and resistance to diet-induced obesity.** Proc Natl Acad Sci USA, 2001, 98: 6494-6499

38. Taubert H., Würl P., Meye A., Berger D., Thamm B., Neumann K., Hinze R., Schmidt H., Rath F. W., **Molecular and immunohistochenical p53 status in liposarcoma and malignant fibrous histiocytoma. Identification of seven new mutations for soft tissue sarcomas.** Cancer, 1995, 76: 1187-1196

39. Wang X., Reape Th. J., Li W., Rayner K., Webb Ch. L., Burnand K. G., Lysko P. G., **Induced expression of adipophilin mRNA in human macrophages stimulated with oxidized low-density lipoprotein and in atherosclerotic lesion**. FEBS Lett, 1999, 462: 145-150

40. Weiss S. W., Goldblum J. R., **Enzinger and Weiss`s Soft Tissue Tumors**, Mosby, 4 th edition, 2001, pp 1-1622

41. Willeke F., Ridder R., Mechtersheimer G., Schwarzbach M., Duwe A., Weitz J., Lehnert T., Herfarth C., von Knebel Doeberitz M., **Analysis of FUS-CHOP fusion transcripts in different types of soft tissue liposarcoma and their diagnostic implications**. Clin Cancer Res, 1998, 4: 1779-1784

42. Wolins N. E., Rubin B., Brasaemle D. L., **TIP 47 associates with lipid droplets**. J Biol Chem, 2001, 276: 5101-5108

44. Ye H., Serrero G., **Stimulation of adipose differentiation related protein (ADRP) expression by ibuprofen and indomethacin in adipocyte precursors and in adipocytes.** Biochem J, 1998, 330: 803-809

7. Anhang

7.1. Herstellung der Paraffinschnitte

HE-Färbung

Hämatoxylin-Eosin-Färbung (HE): Schnitte in absteigender Alkoholreihe
Entparaffinieren
Hämatoxylin 1 min
gut in H_2O spülen
Eosin 30 sek.
Spülen in H_2O
Aufsteigende Alkoholreihe zum Entwässern
Spülen in Xylol
Eindecken mit Entellan

Färbelösungen: Mayer-Hämalaun á 1:5 verdünnt mit Aqua dest.

Eosin 1 % Stammlösung Eosin in Aqua dest., zur Gebrauchslösung wird sie pro Küvette mit 1-2 Tropfen Eisessig versetzt

7.2. Ansätze der ABC-Methode am Paraffinschnitt

PBS (Phosphate buffered saline):

Herstellung von 1000 ml:

8 g	NaCl
0,2 g	KCl
1,16 g	Na_2HPO_4
0,2 g	K_2HPO_4

Mit Magnetrührer in 1000 ml Aqua dest. auflösen und pH-Wert von 7,4 mit 1N NaOH oder 1-2N HCl einstellen.

Tris-HCl-Puffer:
Herstellung der Stammlösung 0,5 m: 60,57 g Tris werden in 500 ml Aqua dest. aufgelöst und mit 1N HCl auf pH 7,4 eingestellt. Mit Aqua dest. wird dann auf 1 Liter aufgefüllt. Herstellung der Ge-brauchslösung 0,05 m: Die Stammlösung wird 1:10 mit Aqua dest. verdünnt.

10 mM Tri-Na-citrat-Dihydrat Puffer:
2,9410 g/l werden mit HCl auf pH 6 eingestellt.

Trypsinlösung (0,1 %)
300 mg Trypsin
300 mg $CaCl_2$
Die Substanzen werden in 300 ml 0,05 m Tris-HCl-Puffer gelöst und mit 1n NaOH auf pH 7,8 eingestellt. Für die Mikrowellenbehandlung muss diese Stammlösung noch 1:100 mit Tris-HCl Puffer verdünnt werden auf eine 0,001 % Lösung.

Blockierung der endogenen Peroxidase
200 ml Methanol werden mit 6 ml 30 % H_2O_2 versetzt.

ABC-Komplex
1000 µl PBS
20 µl Komponente A
20 µl Komponente B
Der ABC-Komplex muß spätestes 30 min vor Gebrauch angesetzt werden.

DAB (3,3-Diaminobenzidin)

50 mg DAB in 50 ml 0,05 m Tris-HCl-Puffer lösen (pH 7,4). Durch einen Papierfilter filtrieren. Kurz vor Gebrauch 50 µl 10 % H_2O_2 zusetzen.

7.3. Ansätze der Doppelfärbung mit Goldmarkierung und Alkalischer Phosphatase

Substratansatz:
1. 75 ml Tris-Puffer
2. 200 mg Natriumnitrat werden in 3,75 ml Aqua dest. gelöst. Hinzu kommen 300 µl Neufuchsin.
3. 40 mg Naphtol-AS-BI-phosphat wird in 1ml Dimethylformamid gelöst.
4. Hinzugegeben werden 90 mg Levamisol.

Es werden Ansatz 1. und 2. gemischt, 3. hinzugegeben und gemischt und 4. hinzugegeben.

7.4. Einzelergebnisse der Adipophilinfärbung

7.4.1. Myxoide Liposarkome

Nr.	Tumortyp	Häufigkeit	Verteilung hom fok nek	Zellform kug sp /den	Vakuolengröße groß klein mikro	Vakuolenzahl mono pluri
1	myx. Ls	1	0 1 0	1 2	0 1 2	0 2
2	myx. Ls	0				
3	myx. Ls	3	0 1 0	1 2	1 1 2	1 2
4	myx. Ls, G3	3	0 1 0	2 2	1 2 1	1 2
5	myx. Ls	1	0 1 0	2 0	0 2 1	0 2
6	myx. Ls	3	0 1 0	1 2	1 2 1	1 2
7	myx. Ls	2	0 1 0	0 2	0 1 2	0 2
8	myx. Ls	2	0 1 0	1 2	1 2 2	1 2
9	myx. Ls, Rez	1	0 1 0	0 2	1 0 2	1 2
10	myx. Ls	2	0 1 0	1 1	1 2 2	1 2
11	myx. Ls, G1	0				
12	myx. Ls	0				
13	myx. Ls, G1	0				

Nr.	Tumortyp	Häufigkeit	Verteilung			Zellform		Vakuolengröße			Vakuolenzahl	
			hom	fok	nek	kug	sp /den	groß	klein	mikro	mono	pluri
14	myx. Ls, Rez.	2	1	0	0	2	0	2	1	1	2	2
15	myx. Ls , G1	2	0	1	0	1	2	0	0	2	0	2
16	myx. Ls, Rez	2	1	0	0	1	2	0	1	2	1	2
17	myx. Ls, Rez	3	0	1	0	1	2	1	2	2	0	2
18	diff. myx. Ls	4	0	1	0	2	1	2	2	2	0	2
19	myx. Ls, Rez	3	0	1	0	1	2	0	1	2	0	2
20	myx. Ls, Meta.	2	0	1	0	2	2	0	2	2	0	2
21	myx. Ls, Meta.	4	0	1	0	1	2	2	2	2	1	2
22	myx. Ls, Meta.	3	0	1	0	1	2	2	2	2	1	2
23	myx. Ls	4	0	1	0	2	1	2	2	1	1	2
24	myx. Ls	3	1	0	0	1	2	1	1	2	0	2
25	myx. Ls, G1	0										
26	myx. Ls	4	0	1	0	2	2	1	2	2	1	2
27	myx. Ls	4	1	0	1	1	2	0	1	2	0	2
28	myx. Ls, Rez.	4	1	0	0	1	2	1	2	2	1	2
29	myx. Rez. G2	4	0	1	1	2	2	1	2	2	1	2
30	myx. Ls, G1	4	1	0	1	1	2	1	2	2	1	2
31	myx. Ls	3	0	1	1	2	1	1	2	2	1	2
32	myx. Ls, Rez.	2	0	1	0	1	2	0	1	2	0	2
33	myx. Ls	3	0	1	0	2	2	1	2	2	1	2
34	myx. Ls	3	0	1	0	1	2	1	1	2	1	2
35	myx. Ls	1	0	1	0	1	2	1	0	2	1	2
36	myx. Ls, Rez.	1	0	1	0	2	2	0	1	2	0	2
37	myx. Ls	4	0	1	0	1	2	1	2	1	1	1
38	myx-rundz. Ls	3	0	1	0	2	2	0	1	2	0	2
39	myx-rundz. Ls	1	0	1	0	0	2	0	0	2	0	2
40	myx-rundz. Ls	1	0	1	0	1	0	0	0	1	0	2
41	myx-rundz. Ls	2	1	0	0	1	1	0	1	2	0	2
42	myx-rundz. Ls	3	0	1	0	1	2	2	2	1	1	2
43	myx-rundz. Ls	4	0	1	0	2	2	1	2	1	0	2
44	myx-rundz. Ls	3	0	1	1	1	2	1	1	2	1	2

Tab. 10: Einzelergebnisse der Adipophilinfärbung in myxoiden Liposarkomen

myx. Ls=myxoide Liposarkome, myx- rundz. Ls=myxoid-rundzellige Liposarkome, diff. myx. Ls=differenziertes myxoides Liposarkom Rez.= Rezidiv, Meta=Metastase, G1=Grading 1, G2=Grading 2, G3=Grading 3, hom=homogen, fok= fokal, nek=nekrotisch, kug=kugelförmig, sp/den=spindelförmig/dendritisch, mikro=mikrovakuolär, mono=monovakuolär, pluri=plurivakuolär, Häufigkeit: 0=negativ, 1=0,1-5% positive Zellen, 2=5,1-50% positive Zellen, 3=50,1-80% positive Zellen, 4=80, 1-100% positive Zellen, Verteilung, Vakuolenzahl, Vakuolengröße: 0=keine, 1=wenige, 2=viele

7.4.2. Rundzellige Liposarkome

Nr.	Tumortyp	Häufigkeit	Verteilung hom fok nek	Zellform kug sp/den	Vakuolengröße groß klein mikro	Vakuolenzahl mono pluri
45	rundzelliges Ls	1	0 1 0	2 1	0 0 2	0 2
46	rundzelliges Ls	1	0 1 0	2 0	1 0 2	1 2
47	rundzelliges Ls	2	0 1 0	2 1	1 1 2	1 2

Tab.11: Einzelergebnisse der Adipophilinfärbung in rundzelligen Liposarkomen, Ls=Liposarkome, hom=homogen, fok=fokal, nek=nekrotisch, kug=kugelförmig, sp/den=spindelförmig/dendritisch, mikro=mikrovakuolär, mono=monovakuolär, pluri=plurivakuolär, Häufigkeit: 0=negativ, 1=0,1-5% positive Zellen, 2=5,1-50% positive Zellen, 3=50,1-80% positive Zellen, 4=80,1-100% positive Zellen, Verteilung, Vakuolenzahl, Vakuolengröße: 0=keine, 1=wenige, 2=viele

7.4.3. Hochdifferenzierte Liposarkome

Nr.	Tumortyp	Häufigkeit	Verteilung homo fok nek	Zellform kug sp/den	Vakuolengröße groß klein mikro	Vakuolenzahl mono pluri
48	hochdiff. Ls, G1	1	0 1 0	0 1	0 0 2	0 2
49	gut diff., Rez.	2	0 1 0	1 2	1 0 2	1 2
50	hochdiff. Ls, G1	1	0 1 0	2 0	2 0 0	2 0
51	hochdiff. skl. Ls	1	0 1 0	2 0	2 0 0	2 0
52	gut diff., fibros. Ls	1	0 1 0	2 1	2 1 2	1 1
53	gut diff., Ls, G1	1	0 1 0	2 0	2 0 0	2 0
54	hochdiff. Ls, G1	1	0 1 0	2 1	2 1 0	2 1
55	hochdiff. Ls, G1	2	0 1 0	1 2	1 1 2	1 2
56	hochdiff. skl.Ls	1	0 1 0	2 1	2 1 0	2 0
57	hochdiff. Ls, G1	2	0 1 0	2 0	2 1 1	2 1
58	gut diff. Ls, G1	2	0 1 0	2 1	2 2 0	1 2
59	reifes Ls	2	0 1 0	2 0	2 1 1	1 1
60	hochdiff.Ls,G2, Rez	2	0 1 0	2 2	1 1 2	1 2
61	hochdiff. Ls, G1	2	0 1 0	1 2	1 2 2	1 2
62	gut diff. Ls	1	0 1 0	2 1	1 1 1	1 2
63	hochdiff. Ls	1	0 1 0	2 0	2 0 0	1 1
64	hochdiff. Ls	1	0 1 0	2 1	2 0 0	2 0
65	hochdiff. Ls	1	0 1 0	2 0	1 0 0	2 0
66	hochdiff. Ls	1	0 1 0	1 0	1 0 0	1 0
67	hochdiff. Ls, G1	2	0 1 0	1 2	1 2 1	1 2

Tab. 12: Einzelergebnisse der Adipophilinfärbung in hochdifferenzierten Liposarkomen hochdiff. Ls=hochdifferenzierte Liposarkome, diff. Ls=differenziertes Liposarkom, hochdiff. skl. Ls=hochdifferenziertes sklerosierendes Liposarkom, diff. fibros. Ls=differenziertes fibrosierende Liposarkom, G1=Grading 1, hom=homogen, fok=fokal, nek=nekrotisch, kug=kugelförmig, sp/den=spindelförmig/dendritisch, mikro=mikrovakuolär, mono=monovakuolär, pluri=plurivakuolär, Häufigkeit: 0=negativ, 1=0,1-5% positive Zellen, 2=5,1-50% positive Zellen,

3=50,1-80% positive Zellen, 4=80,1-100% positive Zellen, Verteilung, Vakuolenzahl, Vakuolengröße: 0=keine, 1=wenige, 2=viele

7.4.4. Dedifferenzierte Liposarkome

Nr.	Tumortyp	Häufigkeit	Verteilung hom fok nek	Zellform kug sp/den	Vakuolengröße groß klein mikro	Vakuolenzahl mono pluri
68	dediffer. Ls	1	0 1 0	0 1	0 0 2	0 2
69	dediffer. Ls	2	0 1 0	1 2	1 2 2	0 2
70	dediffer. Ls	2	1 0 0	1 2	1 1 2	1 2
71	dediffer. Ls	2	0 1 0	1 2	1 1 2	1 2

Tab. 13: Einzelergebnisse der Adipophilinfärbung in dedifferenzierten Liposarkomen, dediffer. Ls=dedifferenziertes Liposarkom, hom=homogen, fok=fokal, nek=nekrotisch, kug=kugelförmig, sp/den=spindelförmig/dendritisch, mikro=mikrovakuolär, mono=monovakuolär, pluri=plurivakuolär, Häufigkeit: 0=negativ, 1=0,1-5% positive Zellen, 2=5,1-50% positive Zellen, 3=50,1-80% positive Zellen, 4=80,1-100% positive Zellen, Verteilung, Vakuolenzahl, Vakuolengröße: 0=keine, 1=wenige, 2=viele

7.4.5. Pleomorphe Liposarkome

Nr.	Tumortyp	Häufigkeit	Verteilung hom fok nek	Zelleform kug sp/den	Vakuolengröße groß klein mikro	Vakuolenzahl mono pluri
72	pleo. Ls	2	0 1 0	2 0	2 2 0	2 1
73	pleo. Ls	1	0 1 0	2 1	1 1 2	1 2
74	pleo. Ls	2	0 1 0	2 1	1 2 2	1 2
75	pleo. Ls	3	0 1 0	0 2	1 1 2	0 2
76	pleo. Ls	2	0 1 0	2 1	1 2 2	0 2
77	pleo. Ls, Rez	1	0 1 0	1 2	1 2 2	0 2
78	pleo. Ls, Rez	2	0 1 0	2 2	0 2 2	0 2
79	pleo. Ls	1	0 1 0	0 1	0 1 2	0 2
80	pleo. Ls	1	0 1 0	1 1	1 2 2	1 2
81	pleo. Ls	1	0 1 1	2 2	1 0 2	1 2
82	pleo. Ls	2	0 1 0	2 2	0 2 2	0 2
83	pleo. Ls	1	0 1 0	1 1	0 1 2	0 2
84	pleo. Ls	2	0 1 0	1 1	2 2 2	1 2
85	pleo. Ls	2	0 1 1	2 2	0 1 2	0 2
86	pleo. Ls	1	0 1 0	1 2	0 1 2	0 2
87	pleo. Ls	2	0 1 1	1 2	1 1 2	0 2

Tab. 14: Einzelergebnisse der Adipophilinfärbung in pleomorphen Liposarkomen pleo. Ls=pleomorphe Liposarkome, Rez.=Rezidiv, hom=homogen, fok=fokal, nek=nekrotisch, kug=kugelförmig, sp/den=spindelförmig/dendritisch, mikro=mikrovakuolär, mono=monovakuolär, pluri=plurivakuolär, Häufigkeit: 0=negativ, 1=0,1-5% positive Zellen, 2=5,1-50% positive Zellen, 3=50,1-80% positive Zellen, 4=80,1-100% positive Zellen, Verteilung, Vakuolenzahl, Vakuolengröße: 0=keine, 1=wenige, 2=viel

7.4.6. Nicht-lipomatöse Weichteiltumoren

Nr.	Tumortyp	Häufigkeit	Verteilung hom fok nek	Zellform kug sp/den	Vakuolengröße groß klein mikro	Vakuolenzahl mono pluri
1	Fibrosarkome	2	0 1 0	0 2	0 2 2	1 2
2	Fibrosarkome	1	0 1 0	1 2	0 2 2	1 2
3	Fibrosarkome	2	1 0 0	0 2	0 2 2	1 2
4	Fibrosarkome	0				
5	Fibrosarkome	0				
6	RMS	2	0 1 1	1 2	0 2 2	0 2
7	RMS	2	0 1 1	2 2	0 2 2	1 2
8	RMS	3	0 1 0	1 2	0 2 2	0 2
9	RMS	2	0 1 0	1 2	0 2 2	0 2
10	MFH	1	0 1 1	1 2	0 2 2	0 2
11	MFH	1	0 1 1	1 2	0 2 2	1 2
12	MFH	1	0 1 0	0 2	0 1 2	0 2
13	MFH	2	0 1 1	1 2	0 2 2	0 2
14	MFH	1	0 1 0	1 2	0 1 2	0 2
15	MFH	2	0 1 0	0 2	0 2 2	1 2
16	MFH	2	0 1 0	1 2	0 0 2	0 2
17	LMS	1	0 1 0	0 2	0 1 2	0 2

Tab. 15: Einzelergebnisse der Adipophilinfärbung in nicht-lipomatösen Weichteiltumoren MFH=Malignes fibröses Histiozytom, RMS=Rhabdomyosarkom, LMS=Leiomyosarkom, hom=homogen, fok=fokal, nek=nekrotisch, kug=kugelförmig, sp/den=spindel-förmig/dendritisch, mikro=mikrovakuolär, mono=monovakuolär, pluri=plurivakuolär, Häufigkeit: 0=negativ, 1=0,1-5% positive Zellen, 2=5,1-50% positive Zellen, 3=50,1-80% positive Zellen, 4=80,1-100% positive Zellen, Verteilung, Vakuolenzahl, Vakuolengröße: 0=kein, 1=wenige, 2=viele

7.5. Einzelergebnisse der Perilipinfärbung

7.5.1. Myxoide Liposarkome

Nr.	Tumortyp	Häufigkeit	Verteilung hom fok nek	Zellform kug sp/den	Vakuolengröße groß klein mikro	Vakuolenzahl mono pluri
1	myx. Ls	0				
2	myx. Ls	0				
3	myx. Ls	2	0 1 0	2 1	2 2 1	1 2
4	myx. Ls, G3	1	0 1 0	2 1	1 2 0	1 1
5	myx. Ls	0				
6	myx. Ls	2	0 1 0	2 1	2 2 0	2 1
7	myx. Ls	0				
8	myx. Ls	0				
9	myx. Ls, Rez.	2	0 1 0	2 1	2 2 1	2 2
10	myx. Ls	2	0 1 0	2 1	2 2 1	1 2
11	myx. Ls	3	1 0 0	0 2	1 2 2	1 2

Nr.	Tumortyp	Häufigkeit	Verteilung hom	fok	nek	Zellform kug	sp/den	Vakuolengröße groß	klein	mikro	Vakuolenzahl mono	pluri
12	myx. Ls	0										
13	myx. Ls , G1	0										
14	myx. Ls , Rez.	2	0	1	0	2	1	2	2	1	2	2
15	myx. Ls	0										
16	myx. Ls , Rez.	0										
17	myx. Ls , Rez.	2	0	1	0	2	0	2	2	0	2	2
18	diff. myx. Ls	2	0	1	0	2	0	2	2	1	1	2
19	myx. Ls , Rez.	0										
20	myx. Ls, Meta	1	0	1	0	2	0	2	1	0	1	2
21	myx. Ls, Meta	3	0	1	0	2	1	2	2	0	2	0
22	myx. Ls, Meta	3	0	1	0	2	1	2	2	0	1	2
23	myx. Ls	3	0	1	0	2	0	2	2	1	2	2
24	myx. Ls	1	0	1	0	2	0	2	2	1	1	2
25	myx. Ls, G1	0										
26	myx. Ls	2	0	1	1	2	0	2	2	1	1	2
27	myx. Ls	2	0	1	0	2	1	1	2	1	1	2
28	myx. Ls, Rez.	2	0	1	0	1	2	1	2	2	1	2
29	myx. rundz. Rez. G2	2	0	1	1	2	1	2	2	0	1	2
30	myx. Ls G1	2	0	1	1	2	1	2	2	1	1	2
31	myx. Ls	2	0	1	0	2	1	2	2	1	1	2
32	myx. polym. Rez.	0										
33	myx. Ls	3	0	1	1	2	2	2	2	1	1	2
34	myx. Ls	2	0	1	0	2	1	2	2	0	2	2
35	myx. Ls	3	0	1	0	1	2	1	1	2	1	2
36	myx. Ls , Rez.	2	1	0	0	0	2	0	1	2	0	2
37	myx. Ls	2	0	1	0	2	2	2	2	2	1	2
38	myxoid- rundz. Ls	0										
39	myxoid- rundz. Ls	0										
40	myxoid- rundz. Ls	0										
41	myxoid- rundz. Ls	1	0	1	0	1	1	1	2	1	1	2
42	myxoid- rundz. Ls	2	1	0	0	2	1	2	1	0	2	1
43	myxoid- rundz. Ls	1	0	1	0	2	0	2	0	0	2	0
44	myxoid- rundz. Ls	2	0	1	0	2	1	2	2	1	1	2

Tab. 16: Einzelergebnis der Perilipinfärbung in myxoiden Liposarkomen

myx. Ls=myxoide Liposarkome, myx-rundz. Ls=myxoid-rundzellige Liposarkome, diff. myx. Ls=differenziertes myxoides Liposarkom Rez.=Rezidiv, Meta=Metastase, G1=Grading 1, G2=Grading 2, G3=Grading 3, hom=homogen, fok=fokal, nek=nekrotisch, kug=kugelförmig, sp/den=spindelförmig/dendritisch, mikro=mikrovakuolär, mono=monovakuolär, pluri=plurivakuolär, Häufigkeit: 0=negativ, 1=0,1-5% positive Zellen, 2=5,1-50% positive Zellen, 3=50,1-80% positive Zellen, 4=80,1-100% positive Zellen, Verteilung, Vakuolenzahl, Vakuolengröße: 0=keine, 1=wenige, 2=viele

7.5.2. Rundzellige Liposarkome

Nr.	Tumortyp	Häufigkeit	Verteilung hom fok nek	Zellform kug sp/den	Vakuolengröße groß klein mikro	Vakuolenzahl mono pluri
45	rundzelliges Ls	0				
46	rundzelliges Ls	0				
47	rundzelliges Ls	0				

Tab. 17:Einzelergebnisse der Perilipinfärbung in rundzelligen Liposarkomen

Ls=Liposarkom, hom=homogen, fok=fokal, nek=nekrotisch, kug=kugelförmig, sp/den=spindelförmig/dendritisch, mikro=mikrovakuolär, mono=monovakuolär, pluri=plurivakuolär, Häufigkeit: 0=negativ, 1=0,1-5% positive Zellen, 2=5,1-50% positive Zellen, 3=50,1-80% positive Zellen, 4=80,1-100% positive Zellen, Verteilung, Vakuolenzahl, Vakuolengröße: 0=keine, 1=wenige, 2=viele

7.5.3. Hochdifferenzierte Liposarkome

Nr.	Tumortyp	Häufigkeit	Verteilung homo fok nek	Zellform kug sp/den	Vakuolengröße groß klein mikro	Vakuolenzahl mono pluri
48	hochdiff. Ls, G1	0				
49	gut diff., Rez.	4	1 0 0	2 1	2 0 0	2 1
50	hochdiff. Ls, G1	4	1 0 0	2 0	2 0 0	2 0
51	hochdiff., skleros. Ls	4	0 1 0	2 0	2 0 0	2 0
52	gut diff., fibros. Ls	2	0 1 0	2 0	2 0 0	2 0
53	gut diff., Ls, G1	3	0 1 0	2 0	2 1 0	2 1
54	hochdiff. Ls, G1	4	0 1 0	2 0	2 1 0	2 1
55	hochdiff. Ls, G1	2	0 1 0	2 0	2 2 0	2 2
56	hochdiff. skleros. Ls	4	0 1 0	2 0	2 1 0	2 1
57	hochdiff. Ls, G1	3	0 1 0	2 0	2 1 0	2 0
58	gut diff. Ls, G1	3	1 0 0	2 0	2 0 0	2 1
59	reifes Ls	4	1 0 0	2 0	2 1 0	2 1
60	hochdiff.Ls, G2, Rez	4	0 1 0	2 0	2 2 0	2 2
61	hochdiff.Ls, G1	2	0 1 0	2 0	2 2 0	2 1
62	gut diff. Ls	4	1 0 0	2 0	2 1 0	2 1
63	reifes hochdiff. Ls	4	1 0 0	2 0	2 0 0	2 1
64	hochdiff. Ls	3	0 1 0	2 0	2 1 0	2 1
65	hochdiff. Ls	4	0 1 0	2 0	2 0 0	2 1
66	hochdiff. Ls	4	1 0 0	2 0	2 0 0	2 0
67	hochdiff. Ls, G1	4	1 0 0	2 0	2 0 0	2 1

Tab. 18: Einzelergebnisse der Perilipinfärbung in hochdifferenzierten Liposarkomen, hochdiff. Ls=hochdifferenzierte Liposarkome, diff. Ls=differenziertes Liposarkom, hochdiff. skleros. Ls=hochdifferenziertes sklerosierendes Liposarkom, diff. fibros. Ls=differenziertes fibrosierendes Liposarkom, G1=Grading1, G2=Grading 2, G3=Grading 3, hom=homogen, fok=fokal, nek=nekrotisch, kug=kugelförmig, sp/den=spindelförmig/dendritisch, mikro=mikrovakuolär, mono=monovakuolär, pluri=plurivakuolär, Häufigkeit: 0=negativ, 1=0,1-5% positive

Zellen, 2=5,1-50% positive Zellen, 3=50,1-80% positive Zellen, 4=80,1-100% positive Zellen, Verteilung, Vakuolenzahl, Vakuolengröße: 0=keine, 1=wenige, 2=viele

7.5.4. Dedifferenzierte Liposarkome

Nr.	Tumortyp	Häufigkeit	Verteilung hom fok nek	Zellform kug sp/den	Vakuolengröße groß klein mikro	Vakuolenzahl mono pluri
68	dediffer Ls	0				
69	dediffer Ls	1	0 1 0	2 0	2 0 0	2 0
70	dediffer Ls	2	0 1 0	2 0	2 1 0	2 1
71	dediffer Ls	0				

Tab. 19: Einzelergebnisse der Perilipinfärbung in dedifferenzierten Liposarkomen, dediffer. Ls=dedifferenziertes Liposarkome, hom=homogen, fok=fokal, nek=nekrotisch, kug=kugelförmig, sp/den=spindelförmig/dendritisch, mikro=mikrovakuolär, mono=monovakuolär, pluri=plurivakuolär, Häufigkeit: 0=negativ, 1=0,1-5% positive Zellen, 2=5,1-50% positive Zellen, 3=50,1-80% positive Zellen, 4=80,1-100% positive Zellen, Verteilung, Vakuolenzahl, Vakuolengröße: 0=keine, 1=wenige, 2=viele

7.5.5. Pleomorphe Liposarkome

Nr.	Tumortyp	Häufigkeit	Verteilung hom fok nek	Zellform kug sp/den	Vakuolengröße groß klein mikro	Vakuolenzahl mono pluri
72	pleo. Ls	3	0 1 0	2 0	2 2 0	2 1
73	pleo. Ls	1	0 1 0	2 1	2 2 1	1 2
74	pleo. Ls	0				
75	pleo. Ls	2	0 1 0	1 2	1 1 2	1 2
76	pleo. Ls	0				
77	pleo. Ls, Rez	1	0 1 0	2 0	2 0 0	2 0
78	pleo. Ls, Rez	1	0 1 0	2 0	2 0 0	2 0
79	pleo. Ls	1	0 1 0	2 0	1 2 0	1 2
80	pleo. Ls	1	0 1 0	2 0	2 2 0	2 2
81	pleo. Ls	1	0 1 0	2 0	2 2 0	1 2
82	pleo. Ls	1	0 1 0	2 0	2 0 0	2 0
83	pleo. Ls	1	0 1 0	2 0	2 0 0	2 1
84	pleo. Ls	2	0 1 0	2 0	2 2 1	1 2
85	pleo. Ls	0				
86	pleo. Ls	1	0 1 0	2 1	1 1 1	1 1
87	pleo. Ls	0				

Tab. 20: Einzelergebnisse der Perilipinfärbung in pleomorphen Liposarkomen pleo. Ls=pleomorphe Liposarkome, Rez.=Rezidiv, hom=homogen, fok=fokal, nek=nekrotisch, kug=kugelförmig, sp/den=spindelförmig/dendritisch, mikro=mikrovakuolär, mono=monovakuolär, pluri=plurivakuolär, Häufigkeit: 0=negativ, 1=0,1-5% positive Zellen, 2=5,1-50% positive Zellen, 3=50,1-80% positive Zellen, 4=80, 1-100% positive Zellen, Verteilung, Vakuolenzahl, Vakuolengröße: 0=keine, 1=wenige, 2=viele

7.5.6 . Nicht-lipomatöse Weichteiltumoren

Nr.	Tumortyp	Häufigkeit	Verteilung hom fok nek	Zellform kug sp/den	Vakuolengröße groß klein mikro	Vakuolenzahl mono pluri
1	Fibrosarkom	0				
2	Fibrosarkom	0				
3	Fibrosarkom	0				
4	Fibrosarkom	0				
5	Fibrosarkom	0				
6	RMS	0				
7	RMS	0				
8	RMS	0				
9	RMS	0				
10	MFH	0				
11	MFH	0				
12	MFH	0				
13	MFH	0				
14	MFH	0				
15	MFH	0				
16	MFH	0				
17	LMS	0				

Tab. 21: Einzelergebnisse der Perilipinfärbung in nicht-lipomatösen Weichteiltumoren, MFH=Malignes fibröses Histiozytom, RMS=Rhabdomyosarkom, LMS=Leiomyosarkom, hom=homogen, fok=fokal, nek=nekrotisch, kug=kugelförmig, sp/den=spindelförmig/ dendritisch, mikro=mikrovakuolär, mono=monovakuolär, pluri=plurivakuolär, Häufigkeit: 0=negativ, 1=0,1-5% positive Zellen, 2=5,1-50% positive Zellen, 3=50,1-80% positive Zellen, 4=80,1-100% positive Zellen, Verteilung, Vakuolenzahl, Vakuolengröße: 0=keine, 1=wenige, 2=viele

7.6. Einzelergebnisse der TIP 47-Färbung

7.6.1. Myxoide Liposarkome

Nr.	Tumortyp	Häufigkeit	Verteilung hom fok nek	Zellform kug sp/den	Vakuolengröße groß klein mikro	Vakuolenzahl mono pluri
1	myx. Ls	1	0 1 0	1 1	0 0 1	0 2
2	myx. Ls	2	0 1 0	1 1	0 1 1	0 1
3	myx. Ls	2	0 1 0	1 0	1 1 0	1 1
4	myx. Ls, G3	2	0 1 0	0 2	0 2 1	0 2
5	myx. Ls	0				
6	myx. Ls	3	0 1 0	1 1	0 2 1	1 2
7	myx. Ls	0				
8	myx. Ls	1	0 1 0	1 0	0 0 1	0 1
9	myx. Ls, Rez	1	0 1 0	1 0	1 1 0	1 1
10	myx. Ls	1	0 1 0	1 0	1 1 0	0 1

Nr.	Tumortyp	Häufigkeit	Verteilung			Zellform		Vakuolengröße			Vakuolenzahl	
			hom	fok	nek	kug	sp/den	groß	klein	mikro	mono	pluri
11	myx. Ls	1	0	1	0	1	0	1	0	0	1	0
12	myx. Ls	0										
13	myx. Ls, G1	0										
14	myx. Ls, Rez	1	0	1	0	0	2	1	1	2	0	2
15	myx. Ls	0										
16	myx. Ls, Rez	0										
17	myx. Ls, Rez.	0										
18	diff. myx. Ls	0										
19	myx. Ls, Rez.	1	0	1	1	1	1	1	1	2	0	2
20	myx. Ls, Meta	0										
21	myx. Ls, Meta	2	0	1	0	1	0	1	1	0	1	2
22	myx. Ls, Meta	1	0	1	0	1	0	1	2	2	1	2
23	myx. Ls	1	0	1	0	2	0	1	1	0	1	1
24	myx. Ls	1	0	1	0	1	1	1	1	1	1	1
25	myx. Ls, G1	0										
26	myx. Ls	2	0	1	0	1	1	0	1	2	0	2
27	myx. Ls	0										
28	myx. Ls, Rez	1	0	1	0	1	1	0	1	1	0	2
29	myx. rundz. Rez.G2	3	0	1	0	1	2	0	2	2	0	2
30	myx. Ls G1	2	0	1	0	1	1	0	2	1	1	2
31	myx. Ls	2	0	1	0	0	2	0	1	2	0	2
32	myx. polym. Rez.	0										
33	myx. Ls	1	0	1	0	1	1	1	1	2	1	2
34	myx. Ls	3	1	0	0	1	2	1	1	2	1	2
35	myx. Ls	1	0	1	0	1	1	0	1	1	0	1
36	myx. Ls Rez.	2	0	1	0	1	1	1	2	1	1	2
37	myx. Ls	1	0	1	0	1	1	0	1	1	0	1
38	myxoid- rundz. Ls	1	0	1	0	1	1	0	1	2	0	2
39	myxoid- rundz. Ls	2	0	1	0	1	1	0	1	2	0	2
40	myxoid- rundz. Ls	0										
41	myxoid- rundz. Ls	2	0	1	0	2	0	0	1	2	0	2
42	myxoid- rundz. Ls	0										
43	myxoid- rundz. Ls	3	0	1	1	0	2	1	2	2	1	2
44	myxoid- rundz. Ls	1	0	1	0	1	1	0	0	2	0	2

Tab. 22: Einzelergebnisse der TIP 47-Färbung in myxoiden Liposarkomen

myx. Ls=myxoide Liposarkome, myx-rundz. Ls=myxoid-rundzellige Liposarkome, diff. myx. Ls=differenziertes myxoides Liposarkom Rez.=Rezidiv, Meta=Metastase, G1=Grading 1, G2=Grading 2, G3=Grading 3, hom=homogen, fok=fokal, nek=nekrotisch, kug=kugelförmig, sp/den=spindelförmig/dendritisch, mikro=mikrovakuolär, mono=monovakuolär, pluri=pluri-vakuolär, Häufigkeit: 0=negativ, 1=0,1-5% positive Zellen, 2=5,1-50% positive Zellen, 3=50,1-80% positive Zellen, 4=80,1-100% positive Zellen, Verteilung, Vakuolenzahl, Vakuolengröße: 0=keine, 1=wenige, 2=viele

7.6.2. Rundzellige Liposarkome

Nr.	Tumortyp	Häufigkeit	Verteilung hom fok nek	Zellform kug sp/den	Vakuolengröße groß klein mikro	Vakuolenzahl mono pluri
45	rundzelliges Ls	0				
46	rundzelliges Ls	1	0 1 0	1 1	0 1 2	0 2
47	rundzelliges Ls	3	0 1 0	2 0	0 0 2	0 2

Tab. 23: Einzelergebnisse der TIP47-Färbung in rundzelligen Liposarkomen

Ls=Liposarkome, hom=homogen, fok=fokal, nek=nekrotisch, kug=kugelförmig, sp/den=spindel-förmig/dendritisch, mikro=mikrovakuolär, mono=monovakuolär, pluri=plurivakuolär, Häufigkeit: 0=negativ, 1=0,1-5% positive Zellen, 2=5,1-50% positive Zellen, 3=50,1-80% positive Zellen, 4= 80,1-100% positive Zellen, Verteilung, Vakuolenzahl, Vakuolengröße: 0=keine, 1=wenige, 2=viele

7.6.3. Hochdifferenzierte Liposarkome

Nr.	Tumortyp	Häufigkeit	Verteilung hom fok nek	Zellform kug sp/den	Vakuolengröße groß klein mikro	Vakuolenzahl mono pluri
48	hochdiff. Ls, G1	0				
49	gut diff., Rez.	0				
50	hochdiff. Ls, G1	0				
51	hochdiff., Ls, G1	0				
52	gut diff., fibros. Ls	0				
53	gut diff., Ls, G1	0				
54	hochdiff. Ls, G1	0				
55	hochdiff. Ls, G1	1	0 1 0	1 0	1 1 0	1 1
56	hochdiff. skleros. Ls	0				
57	hochdiff. Ls, G1	0				
58	gut diff. Ls, G1	0				
59	reifes Ls	2	0 1 0	1 1	1 2 0	0 2
60	hochdiff.Ls, G2, Rez	1	0 1 0	1 2	1 2 1	1 2
61	hochdiff. Ls, G1	1	0 1 0	2 1	1 1 2	1 2
62	gut diff. Ls	0				
63	reifes hochdiff. Ls	0				
64	hochdiff. Ls	0				
65	hochdiff. Ls	0				
66	hochdiff. Ls	0				
67	hochdiff. Ls, G1	1	0 1 0	1 0	1 1 0	0 1

Tab. 24: Einzelergebnisse der TIP47-Färbung in hochdifferenzierten Lipo-sarkomen, hochdiff. Ls=hochdifferenzierte Liposarkome, diff. Ls=differenziertes Lipo-sarkom, hochdiff. skleros. Ls=hochdifferenziertes sklerosierendes Liposarkom, diff. fibros. Ls=diffe-renziertes fibrosierendes Liposarkom, G1=Grading 1, G2=Grading 2, G3=Grading 3, hom=homogen, fok=fokal, nek=nekrotisch, kug=kugel-förmig, sp/den=spindelförmig/dendritisch, mikro=mikrovakuolär, mono=monovakuolär, pluri=plurivakuolär, Häufigkeit: 0=negativ, 1=0,1-5%

positive Zellen, 2=5,1-50% positive Zellen, 3=50,1-80% positive Zellen, 4=80,1-100% positive Zellen, Verteilung, Vakuolenzahl, Vakuolengröße: 0=keine, 1=wenige, 2=viele

7.6.4. Dedifferenzierte Liposarkome

Nr.	Tumortyp	Häufigkeit	Verteilung			Zellform		Vakuolengröße			Vakuolenzahl	
			hom	fok	nek	kug	sp/den	groß	klein	mikro	mono	pluri
68	dediffer. Ls	2	0	1	0	0	2	0	1	2	0	2
69	dediffer. Ls	2	0	1	0	1	2	0	2	2	0	2
70	dediffer. Ls	0										
71	dediffer. Ls	1	0	1	0	1	2	0	0	2	0	2

Tab. 25: Einzelergebnisse der TIP47-Färbung in dedifferenzierten Liposarkomen, dediffer. Ls=dedifferenzierte Liposarkom, hom=homogen, fok=fokal, nek=nekrotisch, kug=kugelförmig, sp/den=spindelförmig/dendritisch, mikro=mikrovakuolär, mono=monovakuolär, pluri=plurivakuolär, Häufigkeit: 0=negativ, 1=0,1-5% positive Zellen, 2=5,1-50% positive Zellen, 3=50,1-80% positive Zellen, 4=80,1-100% positive Zellen, Verteilung, Vakuolenzahl, Vakuolengröße: 0=keine, 1=wenige, 2=viele

7.6.5. Pleomorphe Liposarkome

Nr.	Tumortyp	Häufigkeit	Verteilung			Zellform		Vakuolengröße			Vakuolenzahl	
			hom	fok	nek	kug	sp/den	groß	klein	mikro	mono	pluri
72	pleo. Ls	1	0	1	0	1	2	0	1	2	1	2
73	pleo. Ls	1	0	1	0	1	1	1	2	1	1	2
74	pleo. Ls	2	0	1	0	2	0	2	0	2	2	1
75	pleo. Ls	1	0	1	0	1	0	0	1	2	0	2
76	pleo. Ls	2	0	1	0	1	1	0	1	2	0	2
77	pleo. Ls, Rez.	0										
78	pleo. Ls, Rez.	1	0	1	0	1	1	0	1	1	0	2
79	pleo. Ls	2	0	1	0	1	1	0	1	1	1	2
80	pleo. Ls	0										
81	pleo. Ls	n.d.										
82	pleo. Ls	0										
83	pleo. Ls	0										
84	pleo. Ls	3	0	1	0	2	0	2	2	1	1	2
85	pleo. Ls	1	0	1	0	0	1	0	0	1	0	1
86	pleo. Ls	1	0	1	0	0	2	0	0	2	0	2
87	pleo. Ls	2	0	1	0	1	2	0	0	2	0	2

Tab. 26: Einzelergebnisse der TIP47-Färbung in pleomorphen Liposarkomen

pleo. Ls=pleomorphe Liposarkome, Rez.=Rezidiv, hom=homogen, fok=fokal, nek=nekrotisch, kug= kugelförmig, sp/den=spindelförmig/dendritisch, mikro=mikrovakuolär, mono=monovakuolär, pluri = plurivakuolär, Häufigkeit: 0=negativ, 1=0,1-5% positive Zellen, 2=5,1-50% positive Zellen, 3=50, 1-80% positive Zellen, 4=80,1-100% positive Zellen, Verteilung, Vakuolenzahl, Vakuolengrößen: 0=keine, 1=wenige, 2=viele

Dank

Mein ganz besonderer Dank gilt Herrn Prof. Dr. med. R. Moll für die Überlassung dieses äußerst interessanten Themas und für seine ständige Anregung und intensive Betreuung.

Ebenso möchte ich mich bei Frau Ina Riedel als meine Betreuerin für die große Hilfsbereitschaft und Unterstützung bedanken.

Mein besonderer Dank gilt den Medizinisch technischen Assistentinnen des Pathologischen Institutes der Universität Marburg, insbesondere Frau Anke Holzbach und Frau Sabine Koch für ihre Hilfe bei allen praktischen Problemen.

Darüber hinaus gilt mein besonderer Dank meinen Eltern, Großeltern und meinem Lebensgefährten Matthias Stanik für die ständige Motivation und seelische Unterstützung.