Aus der Klinik für Hals-, Nasen- und Ohrenheilkunde
der Philipps-Universität Marburg
(Geschäftsführender Direktor: Prof. Dr. J. A. Werner)
in Zusammenarbeit mit dem Universitätsklinikum Gießen und Marburg GmbH,
Standort Marburg

Wertigkeit der geplanten Neck dissection nach primärer Radiochemotherapie oro- und hypopharyngealer Karzinome im Stadium IV

Inaugural-Dissertation
zur
Erlangung des Doktorgrades
der Humanmedizin

dem Fachbereich Medizin der Philipps-Universität Marburg

vorgelegt von

Martin Bremke

aus Münster

Marburg 2007

Angenommen vom Fachbereichsrat Humanmedizin der Philipps-Universität Marburg am:

29.06.2007

Gedruckt mit Genehmigung des Fachbereichs

Dekan: Prof. Dr. B. Maisch

Referent: Prof. Dr. J.A. Werner

Korreferent: Prof. Dr. Dr. W. Hochban

Meinen Eltern gewidmet

Inhaltsverzeichnis

1. Einleitung 2

2. Fragestellungen 4

3. Patienten und Methoden 5

4. Ergebnisse 11
   4.1. Oropharynxkarzinome 12
   4.2. Hypopharynxkarzinome 25

5. Diskussion 33

6. Zusammenfassung 54

7. Literatur 59

8. Anhang 67

9. Curriculum vitae 72

10. Ehrenwörtliche Erklärung 74

11. Meine akademischen Lehrer 75

12. Danksagung 76

1. Einleitung

Die Therapie von Oro- und Hypopharynxkarzinomen hat im Laufe der letzten Jahrzehnte des vergangenen Jahrhunderts eine immense Wandlung erfahren. Bis zum Ende der achtziger Jahre wurde diese Neoplasien bei gegebener Resektabilität weit überwiegend mit kurativem Ansatz chirurgisch behandelt [50]. Mit Ausnahme begrenzter Karzinome, die bis heute laserchirurgisch ohne aufwändige rekonstruktive Maßnahmen mit hervorragenden funktionellen und onkologischen Ergebnissen behandelt werden können, gingen insbesondere die kaltschneidend vorgenommenen chirurgischen Eingriffe bei ausgedehnten Oro- und Hypopharynxkarzinomen mit teilweise erheblichen funktionellen Einbußen einher. Neben der Notwendigkeit zu oftmals ausgedehnten Lappenplastiken trat zudem die teilweise notwendige temporäre Unterkieferspaltung hinzu, um insbesondere ausgedehnte oropharyngeale Karzinome ausreichend sicher en bloc resezieren zu können. Mit zunehmender Optimierung insbesondere der Radiochemotherapieprotokolle hat sich aus vorgenannten Gründen in den letzten Jahren zunehmend ein primär radiochemotherapeutisches Behandlungsregime bei ausgedehnten Oro- und Hypopharynxkarzinomen etabliert, wobei die erzielten onkologischen Ergebnisse denjenigen konventionell chirurgischer Resektionstechniken entsprechen [33, 62, 67].

Während für den Primärtumorbereich in der überwiegenden Mehrzahl der Fälle eine Tumorfreiheit erreicht werden kann, ist die Wertigkeit der ausreichenden Behandlung des zervikalen Lymphabflusses durch eine Radiochemotherapie bis heute unklar. Die hierzu in der Literatur publizierte Datenlage lässt aufgrund der Heterogenität der veröffentlichten Einzelfallbeobachtungen keine grundsätzlichen Rückschlüsse auf die Notwendigkeit zur elektiv oder therapeutisch vorgenommenen Neck dissection nach primärer Radiochemotherapie bei ausgedehnten Oro- und Hypopharynxkarzinomen zu [16, 52].

Trotz intensiver Bemühungen bildmorphologische Kriterien in der Computertomografie, der Magnetresonanztomografie oder der B-Mode-Sonografie festzulegen, um postradiogen vitale Lymphknotenmetastasen identifizieren zu können, haben sich alle vorgenannten Verfahren insbesondere beim vorbestrahlten Hals als nicht aussage-

kräftig erwiesen. Ebenso ist mittlerweile bekannt, dass das klinische Ansprechen nicht mit dem Fehlen mitosefähiger Tumorzellrestverbände einhergeht, so dass bis heute der Goldstandard zur Beurteilung des zervikalen Lymphabflusses nach vorausgegangener Radiochemotherapie die histopathologische Begutachtung durch den Pathologen darstellt. Hierzu muss das Lymphabflussgebiet durch eine geplante Neck dissection chirurgisch behandelt werden.

Vor genanntem Hintergrund diente die vorgelegte Dissertationsschrift dazu, die in einem deutschlandweit multizentrisch durchgeführten, standardisierten neoadjuvanten Studiendesign an der Marburger Universitätsklinik für Hals-, Nasen- und Ohrenheilkunde behandelten Patienten mit oro- und hypopharyngealen Karzinomen hinsichtlich der Wertigkeit einer geplanten Neck dissection nach primärer Radiochemotherapie im Rahmen eines standardisierten Auswertungsprotokolls zu analysieren. Die an diesen Patienten erhobenen Daten sollen Ausgangspunkt zukünftiger Anstrengungen sein, um den mit der primären Radiochemotherapie verbundenen Fragenkatalog interdisziplinär abzuarbeiten.

2. Fragestellungen

Die prospektive Analyse der in der vorliegenden Dissertationsschrift analysierten Patienten diente der Beantwortung folgender Fragestellungen:

1. Welche exakte anatomische Tumorlokalisation wiesen die in das HART-Protokoll eingeschleusten Patienten mit oro- und hypopharyngealen Karzinomen an der Marburger Universitätsklinik für Hals-Nasen-Ohrenheilkunde, Kopf- und Halschirurgie auf?

2. Welches therapeutische Staging lag bei den eingeschleusten Patienten vor?

3. Wo und in welcher Anzahl waren prätherapeutisch suspekte Lymphknoten im Bereich der drainierenden Halsregionen lokalisiert?

4. Welche posttherapeutischen Befunde wurden bildmorphologisch im Bereich des zervikalen Lymphabflusses erhoben?

5. Bei wie vielen Patienten wurde eine lokale Tumorfreiheit im Bereich des Primärtumors erzielt?

6. Wie viele Patienten wiesen posttherapeutisch vergrößerte Halslymphknoten auf?

7. Welches Ausmaß hatte die posttherapeutisch vorgenommene Neck dissection?

8. Bei wie vielen Patienten ergab sich in der histopathologischen Untersuchung der Neck dissection Präparate ein Hinweis auf verbliebene vitale Tumorzellen?

9. Welcher Zusammenhang bestand zwischen prätherapeutischem und posttherapeutischem Endstatus sowie dem Nachweis noch vitaler Tumorzellen im späteren Neck dissection Präparat?

3. Patienten und Methoden

In der vorliegenden Dissertationsschrift wurden Patienten, welche von März 2004 bis September 2006 wegen eines fortgeschrittenen Karzinoms von Oro- und Hypopharynx mittels primärer Radiochemotherapie und konsekutiver Neck dissection in der Marburger Klinik für Hals-, Nasen- und Ohrenheilkunde behandelt worden sind, prospektiv analysiert. Es handelte sich ausschließlich um Patienten mit der Erstdiagnose eines Kopf-Hals-Malignomes. Zur Analyse wurden ein standardisierter Fragebogen und die Patientendokumentation der laufenden Krankenakte verwendet.

Es wurde bei jedem Patienten Alter bei Erstdiagnose, Geschlecht, Lokalisation des Primärtumors mit histologischen Grading sowie das Staging nach dem TNM-Klassifikation der UICC (Union Internationale Contre le Cancer) in der Fassung 1997 [27] angegeben. Das T-Stadium beschrieb hierbei die Ausdehnung des Primärtumors, das N-Stadium die lokoregionale Lymphknotenmetastasierung und das M-Stadium das Vorliegen von Fernmetastasen. Zur Festlegung des T-Stadiums dienten die Befunde der Panendoskopie. Die Tumorausdehnung wurde bei der initialen Panendoskopie bestimmt und Biopsien zur histologischen Diagnosesicherung entnommen. Die Grenzen des Tumors werden im Rahmen der Endoskopie meist tätowiert, um bei der postoperativen Kontrollendoskopie einen Vergleich zur Ausdehnung des Ausgangsbefundes ziehen zu können.

Zur Bestimmung des präoperativen N-Stadiums diente die B-Mode-Sonographie der Halsweichteile. Die Durchmesser auffälliger Lymphknoten wurden in allen drei Dimensionen bestimmt. Als metastasensuspekt wurden diejenigen Lymphknoten eingestuft, welche in der kurzen Achse weniger als sieben Millimeter maßen oder eine rundliche Form aufwiesen, von der Umgebung nicht scharf abgrenzbar waren sowie ein irreguläres Hiluszeichen oder ein inhomogenes Binnenecho aufwiesen. Die Morphologie der metastasensuspekten Lymphknoten wurde fotografisch dokumentiert. Ebenso erfolgte eine Dokumentation der Topographie entsprechend der Klassifikation der American Academy of Otolaryngology, Head and Neck Surgery.

Zudem erhielten alle Patienten eine computertomographische Untersuchung des Primärtumors und des Halses. Diese Untersuchungen dienten der weiteren Beurteilung von Tumorinfiltration und der regionalen Ausdehnung sowie der Bestrahlungsplanung.

Das Vorliegen von Fernmetastasen (M-Stadium) wurde mittels einer Computertomographie des Thorax, bei Bedarf einer sonographischen Untersuchung der Oberbauchorgane sowie einem Skelettszintigramm ausgeschlossen bzw. verifiziert.

Klassifikation des Oropharynxkarzinoms entsprechend des Tumordurchmessers in seiner größten Ausdehnung:

T1 Tumor 2 cm oder kleiner in seiner größten Ausdehnung

T2 Tumor größer als 2 cm, aber nicht größer als 4 cm in seiner größten Ausdehnung

T3 Tumor größer als 4 cm in seiner größten Ausdehnung

T4 Tumorinfiltration in umliegende Strukturen, z.B. Knochen, Halsweichteile, tiefe Zungenmuskulatur unabhängig von der Tumorgröße

Klassifikation des Hypopharynxkarzinoms entsprechend des Tumordurchmessers in seiner größten Ausdehnung:

T1 Tumor beschränkt auf einen Bezirk (Sinus piriformis, retrokrikoidale Region, Hypopharynxhinterwand)

T2 Tumorausdehnung auf mehrere Bezirke oder Nachbarbezirk ohne Fixation an die Umgebung

T3 Tumorausdehnung auf mehrere Bezirke oder Nachbarbezirk mit Fixation an die Umgebung, z.B. Larynx, Ösophaguseingang oder Oropharynx

T4 Tumorausdehnung überschreitet den Hypopharynx mit massivem Tumoreinbruch in die Umgebung wie Larynx, Halsweichteile und andere Nachbarorgane

Klassifikation der regionären Lymphknotenmetastasierung von Kopf-Hals-Tumoren:

Nx regionäre Lymphknoten können nicht beurteilt werden

N0 keine regionären Lymphknotenmetastasen

N1 Metastase in solitärem ipsilateralen Lymphknoten mit einer größten Ausdehnung von 3 cm oder geringer

N2 Metastasierung in solitärem ipsilateralen Lymphknoten mit größerer Ausdehnung als 3 cm, aber nicht größer als 6 cm oder in bilateralen oder kontralateralen Lymphknoten, keiner größer als 6 cm in seiner größten Ausdehnung

a Metastase in solitärem ipsilateralen Lymphknoten

b Metastasierung in multiplen ipsilateralen Lymphknoten

c Metastasierung in bi- oder kontralateralen Lymphknoten

N3 Metastase(n) größer als 6 cm in größter Ausdehnung

Klassifikation der Fernmetastasierung:

Mx Fernmetastasen können nicht beurteilt werden

M0 keine Fernmetastasen

M1 Vorliegen von Fernmetastasen

UICC-Stadiengruppierung des Oro- und Hypopharynxkarzinoms:

Stadium 0	Tis	N0	M0
Stadium I	T1	N0	M0
Stadium II	T2	N0	M0
Stadium III	T1	N1	M0
	T2	N1	M0
	T3	N0, N1	M0
Stadium IVA	T4	N0, N1	M0
	T1-4	N2	M0
Stadium IVB	T1-4	N3	M0
Stadium IVC	T1-4	N1-3	M1

Die Radiochemotherapie erfolgte entsprechend des zurzeit deutschlandweit multizentrisch durchgeführten HART- (*H*yperfraktionierte *A*kzelerierte *R*adiochemo-*T*herapie) Protokolls (HART-Protokoll, Studienzentrale: Prof. Dr. V. Budach, Charité, Berlin). Dieses beinhaltet eine primäre Radiochemotherapie, gefolgt von einer Panendoskopie mit Probenentnahme im ehemaligen Tumorareal. Bei histologisch gesicherter Tumorfreiheit erfolgte entsprechend dem postoperativen Lymphknotenstatus die ein- oder beidseitiger Neck dissection (selektiv, modifiziert radikal oder in Ausnahmefällen radikal).

Vor Beginn der Radiochemotherapie erfolgten die Erhebung des Zahnstatus und gegebenenfalls die Zahnsanierung.

Als Einschlusskriterien zur Aufnahme in das Protokoll galten Plattenepithelkarzinome des Oro- und Hypopharynx im Stadium IV nach der UICC-Klassifikation jeglichen Gradings und Patientenalter zwischen 18 und 70 Jahren. Ausschlusskriterien waren synchrone oder metachrone Zweittumoren außerhalb des Kopf-Hals-Bereiches mit Ausnahme eines kontrollierten Hautkarzinoms oder ein Carcinoma in situ der Cervix uteri, hämatogene Metastasen, vorhergehende Chirurgie, vorhergehende Strahlentherapie, vorhergehende Chemotherapie, ein höheres Alter als 70 Jahre, lymphoepitheliale Karzinome, Tumoren der Mundhöhle, des Nasopharynx, des Larynx, schwere arteriosklerotische Begleiterkrankungen, Hypertonie, ein insulinabhängiger Diabetes mellitus, schwere Leberzirrhose, Hb < 10 g/dl zehn Tage vor Randomisation, bekannte HIV-Infektion, zu erwartende Incompliance des Patienten, nicht saniertes bzw. saniertes Gebiss mit noch nicht abgeschlossener Wundheilung, Schwangerschaft und Stillen.

Die Patienten wurden im Studiensekretariat in einen der beiden Therapiearme A und B randomisiert.
<u>Therapiearm A:</u> 72 Gy akzeleriert fraktioniert plus 5-FU/Mitomycin C
<u>Therapiearm B:</u> 72 Gy akzeleriert fraktioniert plus 5-FU/Cisplatin

Die Radiatio erfolgte in Arm A und Arm B nach einem identischen Protokoll. Es wurde zwischen Zielvolumina erster, zweiter und dritter Ordnung unterschieden. Die Bestrahlung erfolgte nach CT-gestützter Planung mit Festlegung der Zielvolumina in Drei-Felder-Technik.

Unter einem Zielvolumen erster Ordnung verstand man die makroskopischen Tumorlokalisationen, also Primärtumor und befallene Lymphknoten. Dieses wurde mit 72 Gy bestrahlt. In den ersten drei Wochen wurde hier mit 5 x 2 Gy/Woche bis 30 Gy bestrahlt. Dann wurden zweimal pro Tag 1,4 Gy an fünf Wochentagen gegeben, so dass innerhalb von 40 Tagen eine Gesamtdosis von 72 Gy erreicht wurde. Die Fraktionsintervalle sollten bei zwei täglichen Bestrahlungen mindestens sechs, besser acht Stunden betragen.

Das Zielvolumen zweiter Ordnung umfasste die Lymphknotenstationen mit hohem Metastasierungsrisiko und wurde konventionell fraktioniert mit 60 Gy bestrahlt.

Das Zielvolumen dritter Ordnung beschrieb die Lymphknotenstationen mit niedrigem lokoregionärem Metastasierungsrisiko und erhielt konventionell fraktioniert 50 Gy. Mit Hilfe des Zielvolumenkonzeptes wurde gesichert, dass lediglich nur der makroskopische Tumor hyperfraktioniert akzeleriert mit zwei täglichen Einzeldosen bestrahlt wurde.

In **Arm A** erfolgte die Gabe der Chemotherapie in der ersten und sechsten Woche der Behandlung. In den Behandlungstagen 1-5 wurde 5-Fluorouracil (5-FU) mit einer Dosis von 600 mg/m² über 24 Stunden als Dauerinfusion appliziert. Am 5. und 36. Tag wurde zusätzlich Mitomycin C als Bolus in einer Dosierung von 10 mg/m² gegeben (Abb.1).

In **Arm B** wurde in der ersten Behandlungswoche 5-FU in einer Dosis von 600 mg/m² kontinuierlich über fünf Tage gegeben. Zudem erfolgte an jedem Montag der sechswöchigen Radiatio die Gabe von Cisplatin in einer Dosierung von 30 mg/m² (Abb.1).

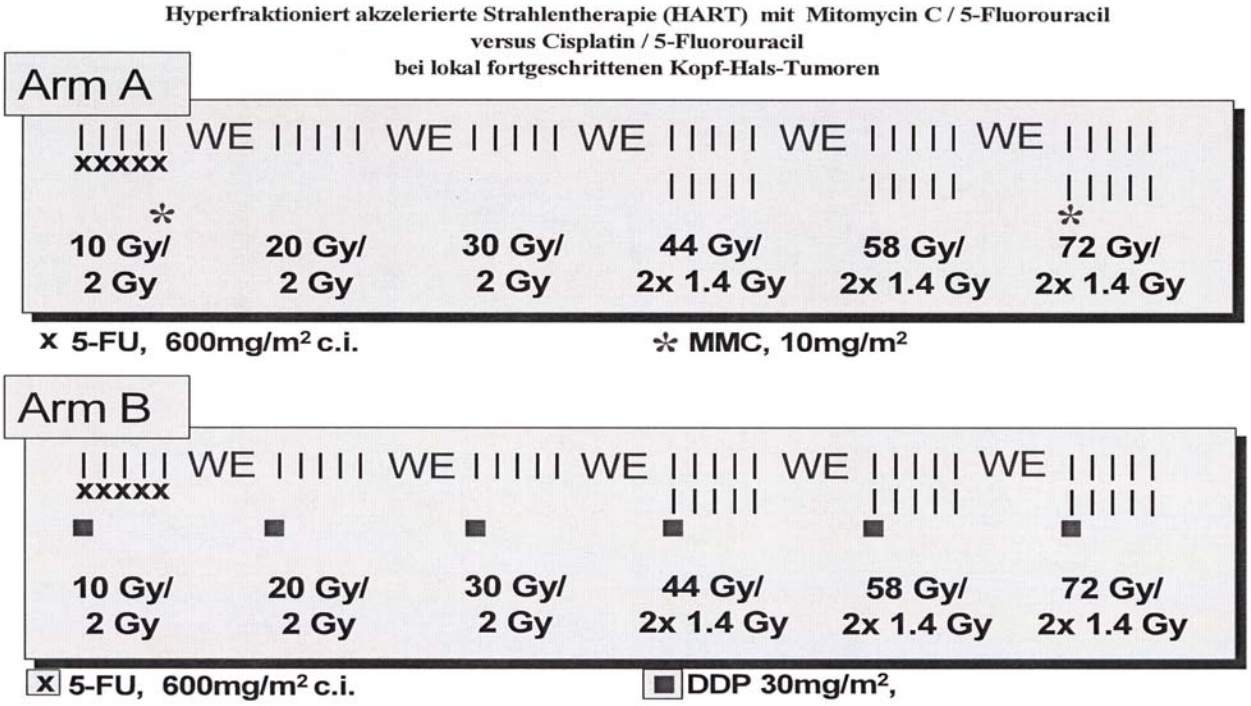

Abb. 1: Schematische Darstellung des Therapieprotokolls der HART-Studie

Im Rahmen der ersten Nachsorgeuntersuchung vier Wochen nach Beendigung der Radiochemotherapie wurden vor allem die initial vergrößerten Lymphknoten sonographisch beurteilt. Wiederum wurden die Lokalisation und Morphologie suspekter Lymphknoten dokumentiert. Bei zweifelhaftem Befund folgte eine Kontrollpanendoskopie mit Probenentnahme im ehemaligen Tumorareal zur histologischen Sicherung der Remission. Bei nachgewiesener Tumorfreiheit erfolgte in Abhängigkeit von prä- und posttherapeutischem Halsstatus die uni- oder bilaterale Neck dissection (selektiv, modifiziert radikal oder radikal).

Die Neck-dissection-Präparate wurden mit farbigen Nadeln markiert auf Korkscheiben geheftet, so dass die anatomische Lage des Exzidates eindeutig markiert war, in 10% Formaldehydlösung fixiert und in Paraffin eingebettet. Die Paraffinblöcke wurden in Serienschnitte mit 6 µm Dicke geschnitten. Die Schnitte wurden zur histopathologischen Begutachtung entweder HE- und PAS-gefärbt. Zudem kamen immunhistochemische Untersuchungen nach der Avidin-Biotin-Komplex (ABC)-Peroxidase-Methode mit Diamonobenzidin zum Einsatz. Die immunhistochemische

Färbung erfolgte mit einem Zytokeratinantikörper mit ausgedehntem Anwendungsbereich (CK MNF 116, DAKO, Hamburg, Deutschland).

Für jedes Präparat wurden sowohl die absolute Anzahl der Lymphknoten sowie ihre Lage in Bezug auf die Halsregionen bestimmt. Die histomorphologische Begutachtung erfolgte verblindet durch Herrn Professor Dr. Peter J. Barth nach einer von ihm im Rahmen von Voruntersuchungen etablierten Klassifikation [60].

Die vorgenannte Klassifikation unterscheidet fünf verschiedene Stadien:

Stadium 0 (avital): tumorfreier Lymphknoten ohne regressive Veränderungen

Stadium I (avital): tumorfreier Lymphknoten mit regressiven Veränderungen

Stadium II (vital): partiell fibrotische Nekrose des initial metastatischen Lymphknotens

Stadium III (vital): Lymphknoten mit parakeratotischen Zellen

Stadium IV (vital): Lymphknoten mit vitalen Tumorzellen

Lymphknoten, welche mit **Stadium II-IV** befundet wurden, wurden als regionales Versagen der Radiochemotherapie betrachtet, da sich immer noch **vitale Tumorzellen** nachweisen ließen. Lediglich die **Stadien 0 und I** nach Barth entsprachen einer guten lokoregionalen Kontrolle und **Tumorfreiheit**.

4. Ergebnisse

An der Marburger Universitätsklinik für Hals-Nasen-Ohrenheilkunde, Kopf- und Halschirurgie wurden 29 Patienten wegen eines fortgeschrittenen Karzinoms von Oro- und/oder Hypopharynx mit einer primären Radio-Chemotherapie nach dem HART-Protokoll behandelt. Von diesen 29 analysierten Patienten waren 26 Patienten männlichen und drei weiblichen Geschlechts. Das mittlere Alter zum Zeitpunkt der Erstdiagnose der Tumorerkrankung betrug 54,3 +/- 9,2 Jahre und reichte von 38 bis 70 Jahren. Von den untersuchten Patienten waren 14 an einem Oropharynxkarzinom und 15 Patienten an einem Hypopharynxkarzinom erkrankt.

4.1. Oropharynxkarzinome

Von den insgesamt 29 Pharynxkarzinomen befanden sich 14 im Oropharynx. Bei drei Patienten fand sich ein Karzinom der rechten Tonsille, bei vier Patienten ein Karzinom der linken Tonsille. Drei Oropharynxkarzinome waren an der Rachenhinterwand lokalisiert und zeigten ein mittellinienüberschreitendes Wachstum. Ebenfalls bilateral wachsend waren zwei Karzinome des Zungengrundes sowie ein Karzinom im Bereich der Vallecula glossoepiglottica. Ein Zungengrundkarzinom war streng linksseitig lokalisiert. Die Tumoren waren bioptisch im Rahmen einer Panendoskopie gesicherte Plattenepithelkarzinome (Abb. 2).

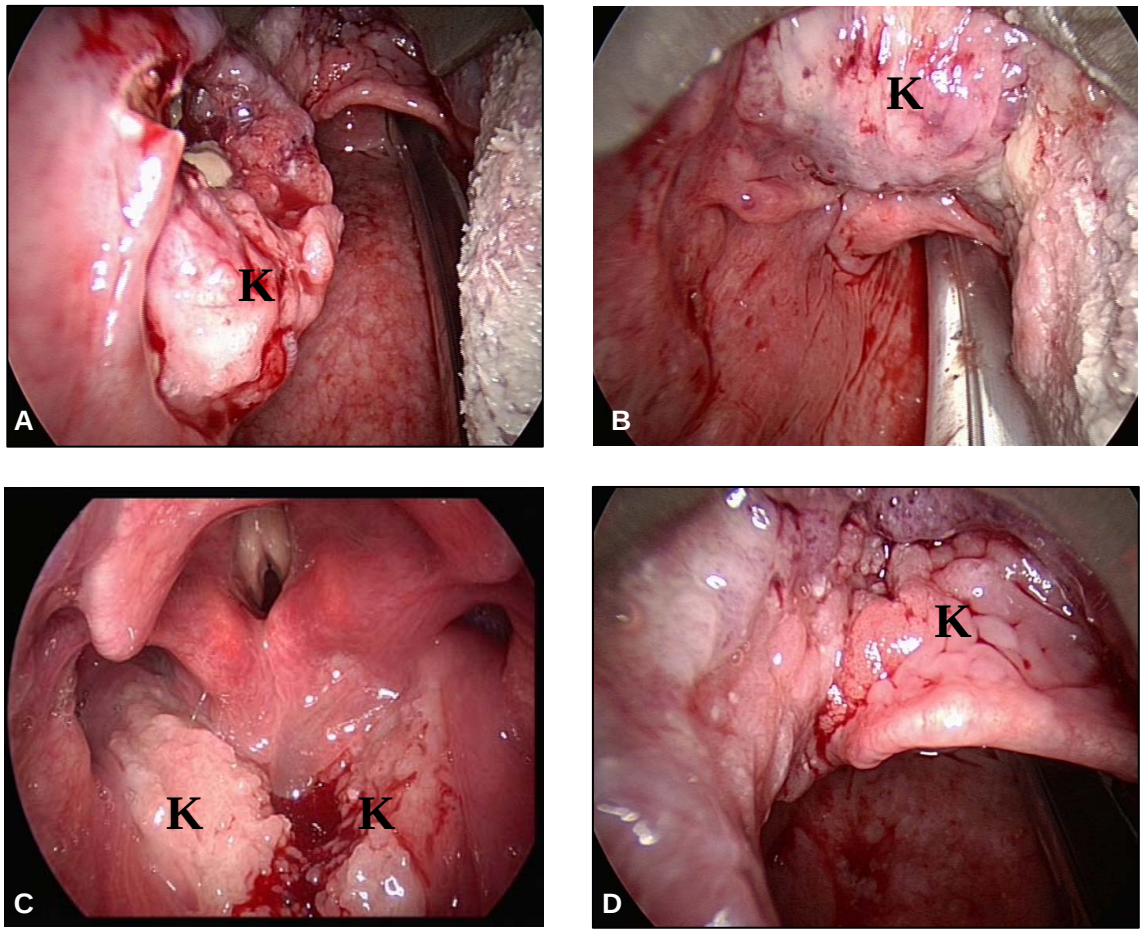

Abb. 2: Patient mit T2N2cM0-Tonsillenkarzinom links (A), Patient mit T4N2cM0-Karzinom des Zungengrundes (B), Patient mit T4N2cM0-Karzinom der Rachenhinterwand (C), Patient mit T4N3M0-Vallecula-Karzinom (D), K: Karzinom

Die histopathologische Aufarbeitung des Gewebes ergab eine moderate Differenzierung des Tumors im Sinne G2 bei elf Patienten, zwei Tumoren waren schlecht differenziert (G3) und bei einem Tumor fand sich ein schlecht differenziertes bis undifferenziertes Muster (G3-4).

4.1.1 Prätherapeutisches Staging

Nach dem TNM-Staging lag bei einem Patienten ein T1-Karzinom, bei zwei Patienten ein T2-Karzinom, bei drei Patienten ein T3-Karzinom und bei acht Patienten ein T4-Karzinom vor. Bei sämtlichen Patienten wurde der prätherapeutische Lymphknotenstatus mittels B-Mode-Sonographie, gegebenenfalls ergänzt durch Computer- oder Magnetresonanztomographie, bestimmt. Bei jeweils einem Patienten fand sich eine N0-, eine N1- bzw. eine N2a-Situation. Bei zwei Patienten wurde ein N2b-Hals diagnostiziert. Bei sieben Patienten bestand eine N2c-Situation und bei zwei Patienten lag eine N3-Situation vor. Zum Zeitpunkt der Erstdiagnose bestand bei keinem der Patienten eine Fernmetastasierung im Sinne eine M+-Situation.

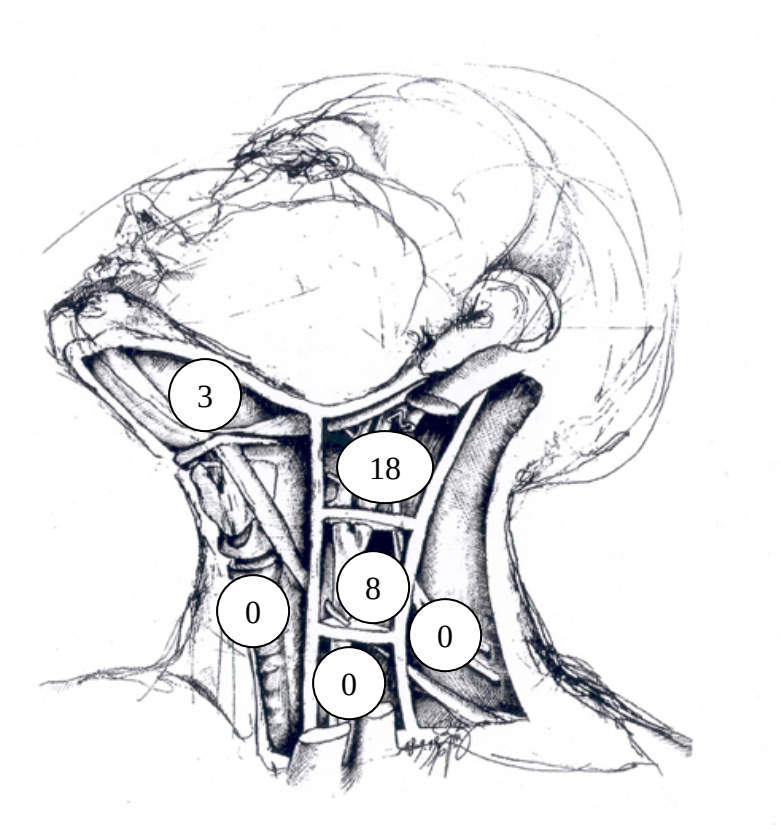

Abb. 3: Lokalisation der prätherapeutisch suspekten Lymphknoten auf der ipsilateralen Seite

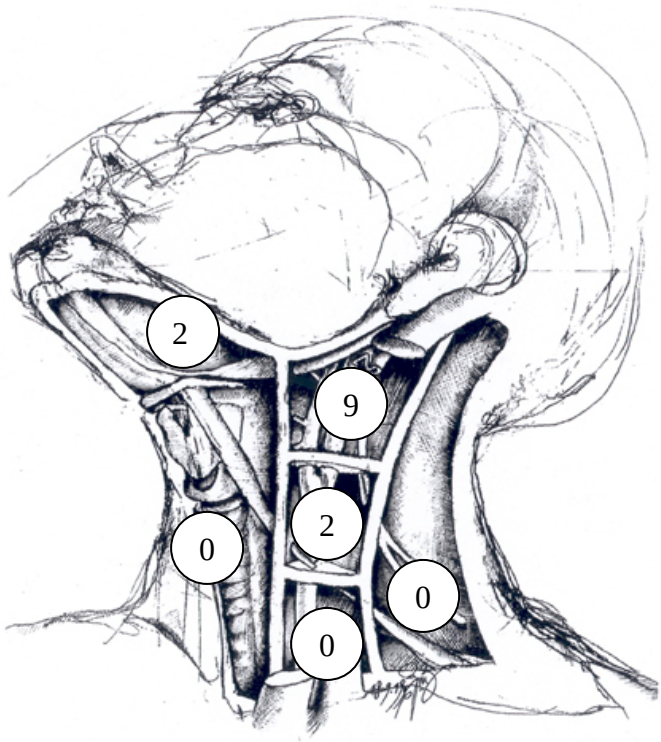

Abb. 4: Lokalisation der prätherapeutisch suspekten Lymphknoten auf der kontralateralen Seite

Mit Hilfe der oben genannten bildgebenden Verfahren fanden sich bei den vierzehn Patienten ipsilateral zum Primärtumor drei suspekte Lymphknoten in Level I, 18 suspekte Lymphknoten in Level II, acht Lymphknoten in Level III und keine metastasensuspekten Raumforderungen in Level IV, V und VI (Abb.3). Auf der kontralateralen Halsseite konnten in Level I und III jeweils zwei metastasenverdächtige Lymphknoten dargestellt werden, in Level II wurden neun Lymphknoten gefunden. Wiederum stellten sich Level IV, V und VI frei von verdächtigen Lymphknoten dar (Abb. 4).

4.1.2. Therapie der Lymphabflusswege nach beendeter Radiochemotherapie

Nach Beendigung der Radiochemotherapie fanden sich bei einem Patienten sonographische Befunde, welche den Verdacht auf ein Residuum einer Lymphknotenmetastase nahe legte. Diese befand sich ipsilateral in Level II. Bei zwölf Patienten fanden sich nach der Radiochemotherapie weder auf der ipsi- noch kontralateralen Halsseite sonographisch metastasensuspekten Lymphknoten (Abb. 5 und 6).

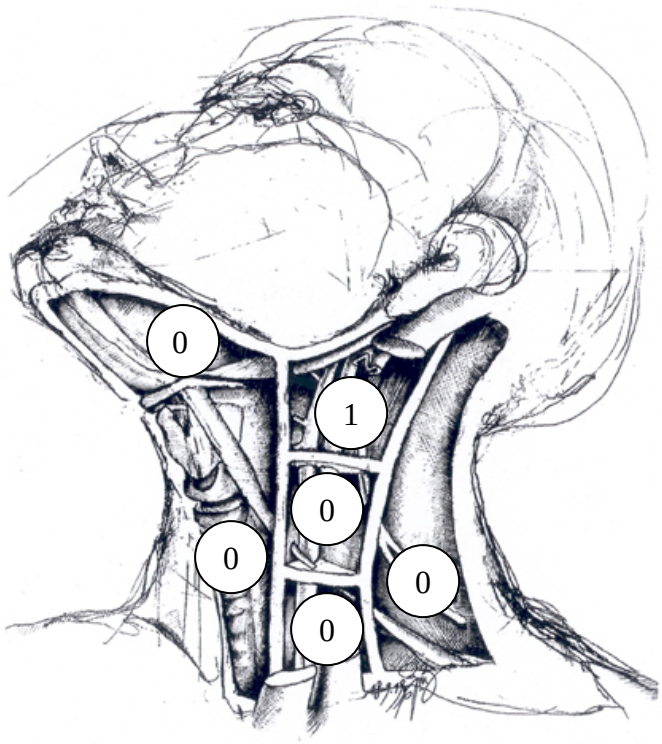

Abb. 5: Lokalisation der posttherapeutisch suspekten Lymphknoten auf der ipsilateralen Seite

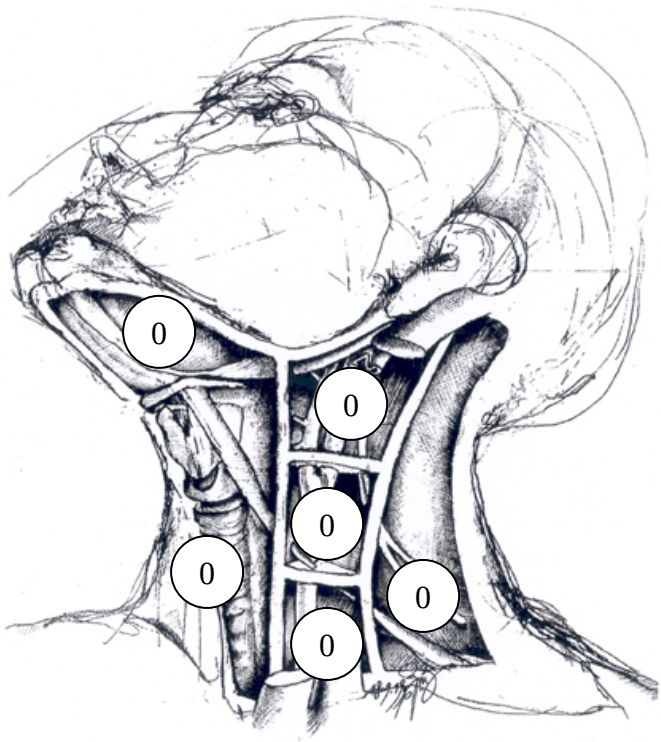

Abb. 6: Lokalisation der posttherapeutisch suspekten Lymphknoten auf der kontralateralen Seite

Im Rahmen einer erneuten Panendoskopie, welche entsprechend dem HART-Protokoll etwa acht Wochen nach beendeter Radiochemotherapie durchgeführt wurde, zeigte sich, wiederum bioptisch gesichert, eine komplette Remission des Primärtumors bei sämtlichen Patienten (Abb.7). Dieses entspricht einer lokalen Kontrollrate von 100 %.

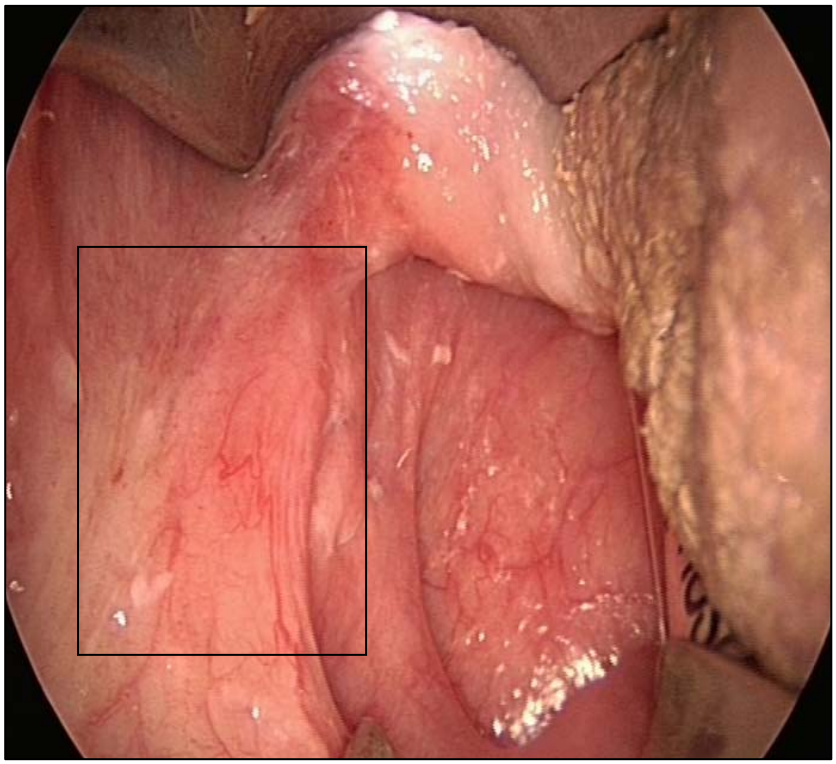

Abb. 7: Befund von Patient A aus Abb. 4 mit Z.n. T2N2cM0-Tonsillenkarzinom acht Wochen nach Radiochemotherapie, Rechteck: Gebiet des ehemaligen Karzinoms

Bei bioptisch nachgewiesener Tumorfreiheit im Bereich des ehemaligen Primärtumors wurde bei neun Patienten durchschnittlich 9,3 +/- 1,7 Wochen mit einer Spanne von sechs bis zwölf Wochen eine geplante Neck dissection durchgeführt (Abb. 8).

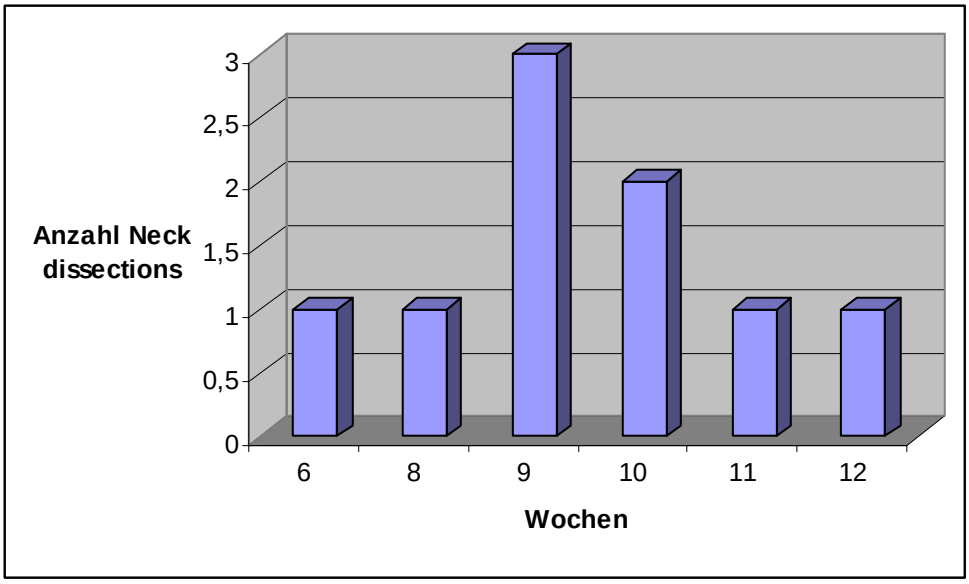

Abb. 8: Intervall Radiochemotherapie - Neck dissection

Das Ausmaß der Neck dissection (selektive, modifiziert radikale oder radikale Neck dissection) wurde in der Zusammenschau aus prä- und posttherapeutischen Lymphknotenstatus bestimmt. Bei zwei von neun Patienten wurde eine bilaterale modifiziert radikale Neck dissection durchgeführt, bei drei Patienten eine unilaterale modifiziert radikale Neck dissection. In jeweils zwei Fällen umfasste die Therapie der Lymphabflusswege eine zum Primärtumor ipsilaterale modifiziert radikale bzw. radikale Neck dissection in Kombination mit einer selektiven Neck dissection der kontralateralen Seite.

Die histopathologische Untersuchung der Neck-dissection-Präparate hinsichtlich vitaler Tumorzellen ergab bei fünf Patienten ein Stadium I nach Barth. Bei sieben Patienten konnten vitale Tumorzellen nachgewiesen werden, entsprechen einem Stadium II nach Barth bei vier Patienten, Stadium III nach Barth bei einem und Stadium IV nach Barth bei zwei Patienten.

Die Einteilung des Vitalitätsgrades der Lymphknoten erfolgte nach der von Barth beschrieben Klassifikation (Abb. 9)

Lymphknoten, welche mit Stadium II-IV befundet wurden, werden als regionales Versagen der Radiochemotherapie betrachtet, da sich immer noch vitale Tumorzellen nachweisen lassen. Lediglich die Stadien 0 und I nach Barth entsprechen einer guten lokoregionalen Kontrolle der Metastase. Es konnten bei zwei Patienten Lymphknoten mit vitalen Tumorzellen in Level II und bei vier Patienten in Level IV der ipsilateralen Seite nachgewiesen werden (Abb. 10). Auf der kontralateralen Seite fanden sich bei vier Patienten Lymphknotenmetastasen mit vitalen Tumorzellen in Level IV (Abb. 11).

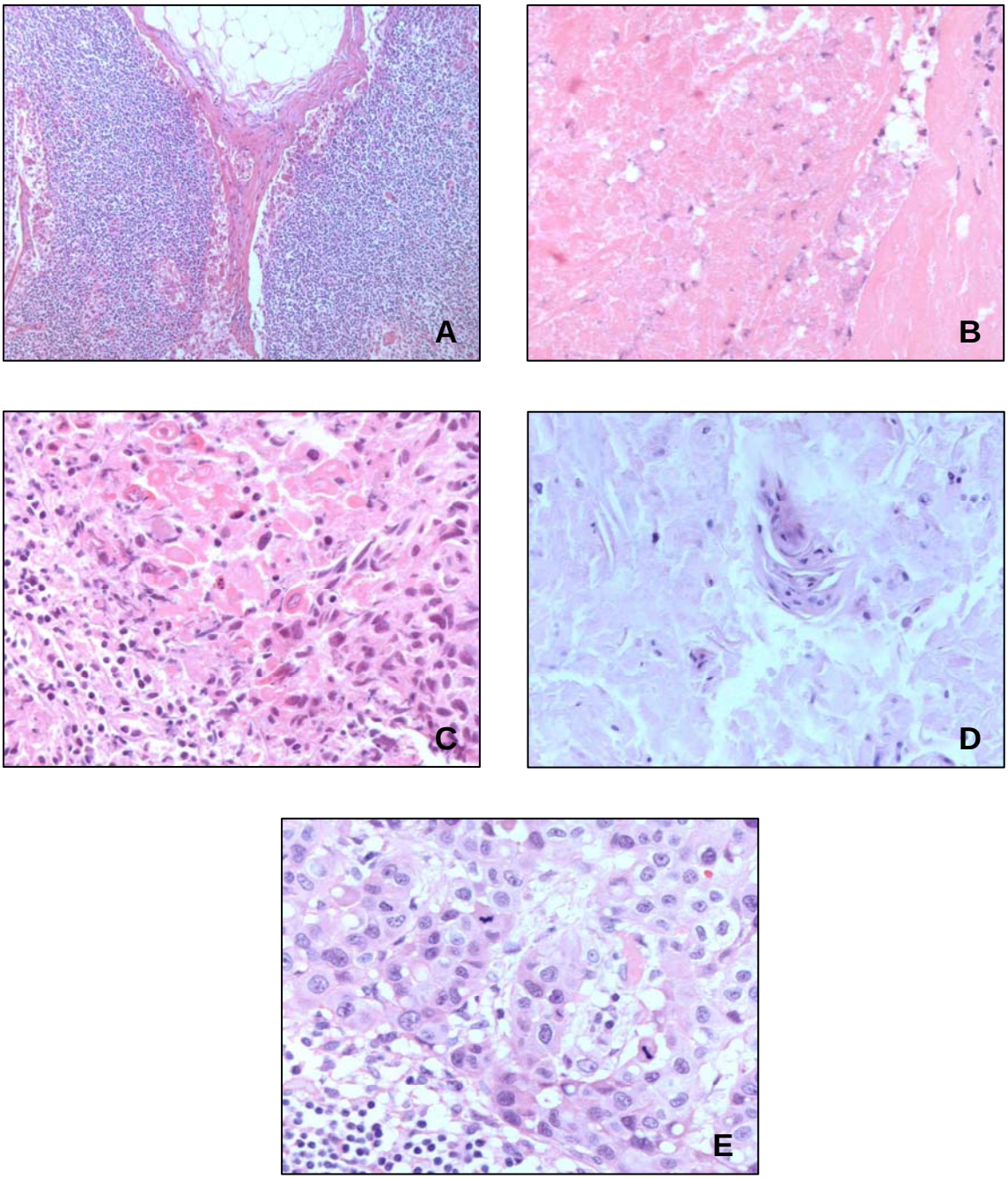

Abb. 9: Histologische Schnitte der Stadien 0-IV nach Barth: Tumorfreier Lymphknoten ohne Regressionszeichen – Stadium 0 (A), tumorfreier Lymphknoten mit degenerativen Veränderungen wie Hyalinose und Fibrose – Stadium I (B), partielle fibrinoide Nekrose eines metastatischen Lymphknotens – Stadium II (C), Lymphknoten mit parakeratotischen Zellen – Stadium III (D), vitale Lymphknotenmetastase – Stadium IV (E)

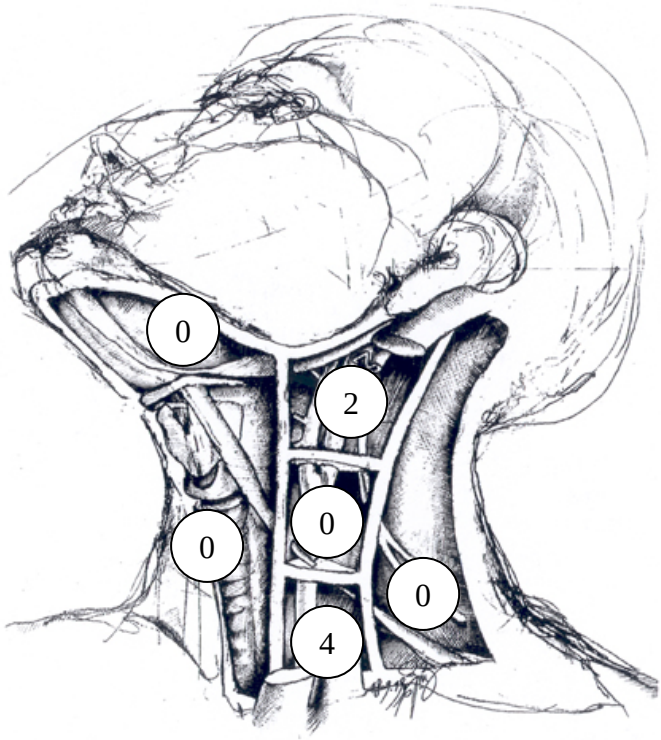

Abb. 10: Lokalisation und Anzahl der Metastasen mit post radiationem vitalen Tumorzellen auf der ipsilateralen Seite

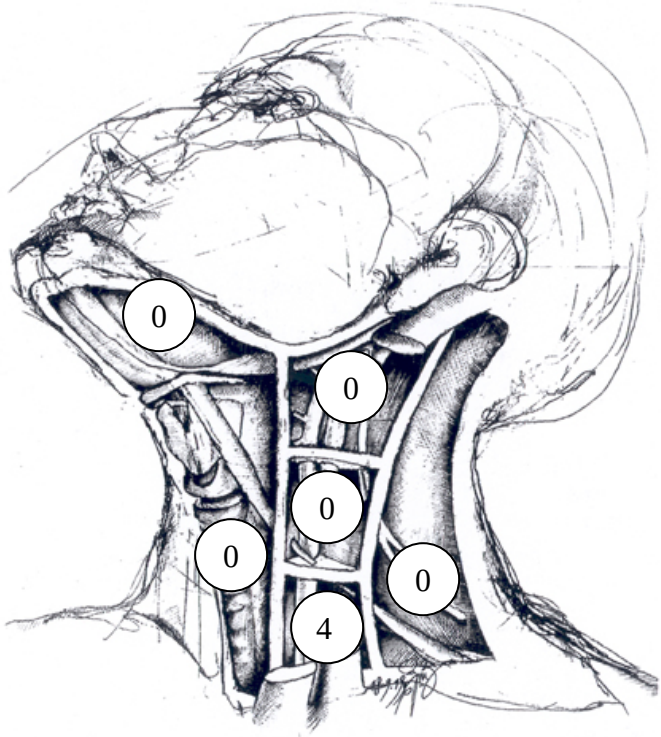

Abb. 11: Lokalisation und Anzahl der Metastasen mit post radiationem vitalen Tumorzellen auf der kontralateralen Seite

4.1.3. Patienten, welche keine geplante Neck dissection nach erfolgter Radiochemotherapie erhielten

Bei fünf Patienten mit einem Oropharynxkarzinom wurde keine geplante Neck dissection nach beendeter Radiochemotherapie durchgeführt.

Ein Patient wurde im Monat der Erstdiagnose eines linksseitigen T4N1M0-Oropharynxkarzinomes nach Aufnahme in das Studienprotokoll tot aufgefunden. Die Todesursache ist nicht bekannt.

Ein weiterer Patient mit einem T4N2cM0-Befund der Rachenhinterwand verstarb drei Monate nach Erstdiagnose während der Radiochemotherapie.

Bei einem dritten Patienten (initial T1N2cM0) war es nach einer Strahlendosis von 71,8 Gy wegen mangelnder Compliance von Seiten des Patienten zum Ausscheiden aus dem Studienprotokoll gekommen. Auch dieser Patient erhielt acht Wochen nach dem Ausscheiden aus der Radiochemotherapie eine Kontrollpanendoskopie, welche ein Carcinoma in situ im Bereich des Oropharynx nachweisen konnte. Dieses wurde CO_2-laserchirurgisch entfernt. Sonographisch bestand zu diesem Zeitpunkt kein Anhalt für suspekte Halslymphknoten. Etwa einen Monat später fiel bei dem Patienten eine erneute links cervical lokalisierte Raumforderung auf, welche sich in der Bildgebung als zentral einschmelzende Metastase in Level II darstellte. Im Rahmen einer erneuten Endoskopie mit Probenentnahme konnte kein Tumor in Bereich des ehemaligen Primärtumors nachgewiesen werden, so dass nun eine radikale Neck dissection links mit Defektdeckung mittels Paraskapularlappen im Sinne einer Rettungschirurgie erfolgte. Die histologische Aufarbeitung des Neck-dissection-Präparates zeigte jedoch tumorfreie Lymphknoten mit degenerativen Veränderungen ohne Anhalt für vitale Tumorzellen im Sinne eines Stadiums I nach Barth. Zum derzeitigen Zeitpunkt hatte sich der Patient erneut einer Tumornachsorge durch unsere Klinik entzogen.

Ein vierter Patient mit initialer T3N2cM0-Situation stellte sich erst zehn Monate nach Beendigung der Radiatio erneut zur Kontrollendoskopie vor. Im Rahmen der erfolgten Panendoskopie ergab sich histologisch kein Anhalt für das Vorliegen eines Tumorresiduums. Rechts kraniojugulär zeigte sich jedoch eine derbe Lymphknotenmetastase mit Infiltration der Subkutis in Level II. Die größte Ausdehnung wurde im Sonogramm mit 35 mm beschrieben. Es schloss sich eine modifiziert radikale Neck dissection der rechten Seite mit spindelförmiger Excision der bedeckenden Haut mit weitem Sicherheitsabstand und Defektdeckung mittels Pectoralis-major-Lappen durchgeführt. Intraoperativ zeigte sich eine ausgedehnte Infiltration der Schädelbasis durch die Halslymphknotenmetastase, so dass eine R2-Situation bestand. Histologisch zeigten sich partiell fibröse Nekrosen eines metastatischen Lymphknotens entsprechend Stadium II nach Barth. Es schloss sich eine palliative Chemotherapie mit Cisplatin und 5-Fluorouracil zwei Monate postoperativ an. Im Rahmen dieser Chemotherapie verstarb der Patient ein Jahr nach Erstdiagnose des Oropharynxkarzinomes an einer carnifizierten Pneumonie.

Bei einem fünften Patienten mit initialem T4N2cM0-Karzinom des Zungengrundes entwickelte sich zwei Wochen nach Beendigung der Radiochemotherapie eine akute respiratorische Insuffizienz (adult respiratory distress syndrome, ARDS). Der Patient wurde langfristig beatmungspflichtig und aus diesem Grunde tracheostomiert. Nach weiteren zwei Monaten war der Zustand ausreichend stabil für eine Kontroll-Panendoskopie, welche keinen Tumornachweis führen konnte. Auf Grund des eingeschränkten Allgemeinbefindens des Patienten wurde zu diesem Zeitpunkt bei sonographischer N0-Situation auf eine elektive Neck dissection verzichtet. Nach weiterer Stabilisierung des Patienten erfolgte vier Monate nach Anlage des Tracheostomas dessen Verschluss. Ein Jahr nach beendeter Radiochemotherapie fand sich während eines Nachsorgetermines ein ultrasonographisch metastasensuspekter Lymphknoten im Level III der linken Halsseite. Es wurde eine selektive Neck dissection der Level II bis V. Ein Lymphknoten des Level IV zeigte bei der histologischen Aufarbeitung des Operationspräparates vitale Tumorzellen im Sinne eines Stadium IV nach Barth. Im Rahmen einer viermonatigen Tumornachsorge in vierwöchentlichem Intervall zeigte sich kein Anhalt für das Vorliegen eines lokalen oder regionären Rezidives.

4.2. Hypopharynxkarzinome

Bei 15 von 29 Patienten mit Pharynxkarzinom befand sich das Malignom im Hypopharynx. Zehn Hypopharynxkarzinome waren rechtsseitig, fünf linksseitig lokalisiert. Sie verteilten sich wie folgt auf die Unterregionen des Hypopharynx: Dreizehn Hypopharynxkarzinome waren im Sinus piriformis lokalisiert bzw. von diesem ausgehend. Eines dieser Malignome zeigte ein zirkuläres Wachstum. Zwei Hypopharynxkarzinome befanden sich im Bereich der lateralen Pharynxwand. Bei den Neoplasien handelte es sich ausnahmslos um histologisch gesicherte Plattenepithelkarzinome (Abb. 12).

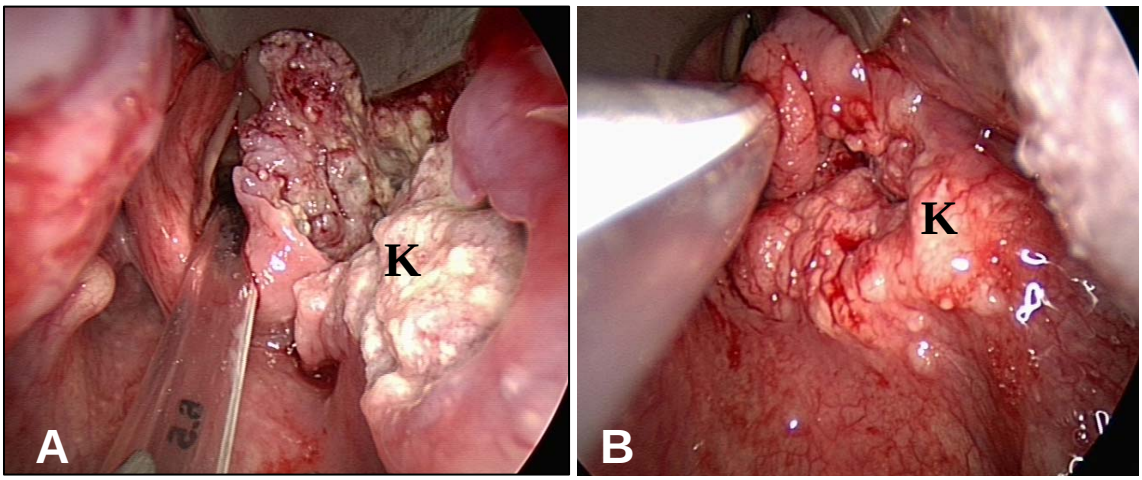

Abb. 12: Patient mit T4N2cM0-Karzinom des rechten Sinus piriformis (A), Patient mit T4N2cM0-Karzinom der rechten Hypopharynxseitenwand (B), K: Karzinom

Bei der histologischen Aufarbeitung der im Rahmen einer Panendoskopie entnommenen Proben zeigte sich, dass zehn Hypopharynxkarzinome moderat differenziert (G2) waren. Bei vier Hypopharynxkarzinomen fand sich eine schlechte Differenzierung im Sinne eines G3 und bei einem Malignom des Hypopharynx war das Grading schlecht bis undifferenziert (G3-4).

4.2.1. Prätherapeutisches Staging

Nach dem Staging entsprechend des TNM-Systems wurde bei keinem Patienten ein T1-Hypopharynxkarzinom diagnostiziert. Bei jeweils vier Patienten lag ein T2- bzw. ein T3-Hypopharynxkarzinom vor. Bei sieben Patienten fand sich ein T4-Karzinom. Bei sämtlichen Patienten wurde der initiale Status der Halslymphknoten mit Hilfe der B-Mode-Sonographie, und bei Bedarf, durch Computer- oder Magnetresonanztomographie bestimmt. Kein Patient mit Hypopharynxkarzinom wies einen prätherapeutischen N0-Hals auf. Bei zwei Patienten bestand eine N1-Situation. Bei drei Patienten bestand ein N2b-Status, bei sieben Patienten fanden sich bilaterale suspekte Lymphknoten im Sinne eines N2c-Halses. Bei zwei Patienten fanden sich Lymphknoten, welche in ihrer größten Ausdehnung größer als 6 cm, entsprechend N3, waren.

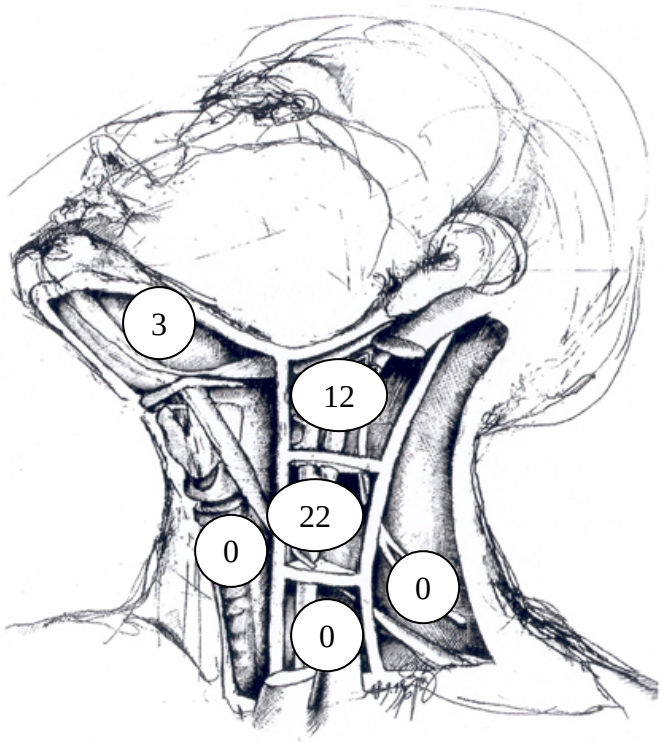

Abb. 13: Lokalisation der prätherapeutisch suspekten Lymphknoten auf der ipsilateralen Seite

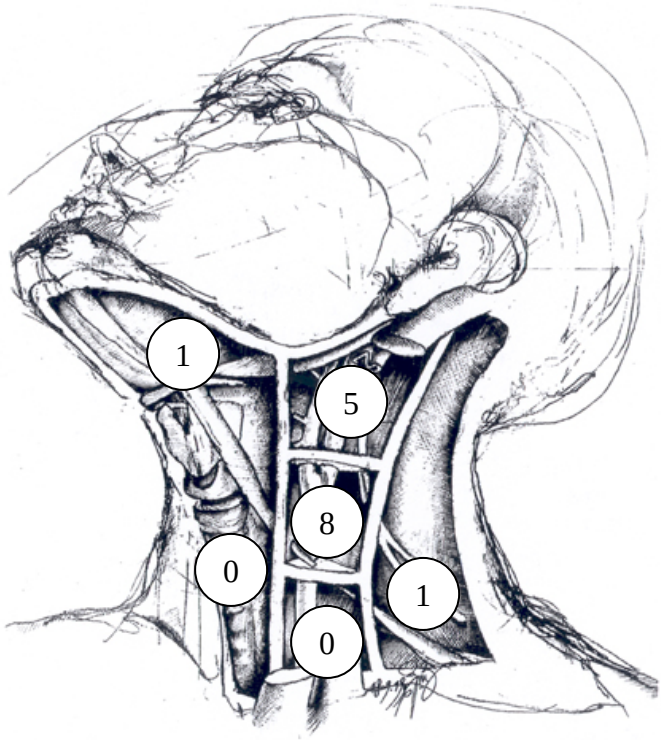

Abb. 14: Lokalisation der prätherapeutisch suspekten Lymphknoten auf der kontralateralen Seite

Durch Verwendung der oben genannten Stagingverfahren fanden sich bei den fünfzehn Patienten auf der ipsilateralen Seite des Primärtumors zwei suspekte Lymphknoten in Level I, 12 suspekte Lymphknoten in Level II, 22 Lymphknoten in Level III und keine metastasensuspekten Befunde in Level IV, V und VI (Abb. 13). Auf der kontralateralen Halsseite wurde in Level I ein suspekter Lymphknoten gefunden. In Level II konnten fünf, in Level III acht metastasensuspekte Lymphknoten dargestellt werden. In Level V fand sich ein suspekter Lymphknoten. Die Level IV und VI zeigten prätherapeutisch keinen Anhalt für das Vorliegen von Lymphknotenmetastasen (Abb. 14).

4.2.2. Therapie der Lymphabflusswege nach beendeter Radiochemotherapie

Nach beendeter primärer Radiochemotherapie fanden sich bei drei Patienten mit Hypopharynxkarzinom sonographisch suspekte Lymphknoten, die den Verdacht auf ein Residuum einer Lymphknotenmetastase nahe legten. Es fanden sich zwei Lymphknoten auf der zum Primärtumor ipsilateralen Seite in Level II. Die Level I, III, IV, V und VI zeigten keine suspekten Befunde (Abb. 15). Es befanden sich ebenfalls in Level II auf der kontralateralen Seite drei suspekte Befunde. Wiederum waren die Level I, III, IV, V und VI frei von metastasenverdächtigen Lymphknoten (Abb. 16).

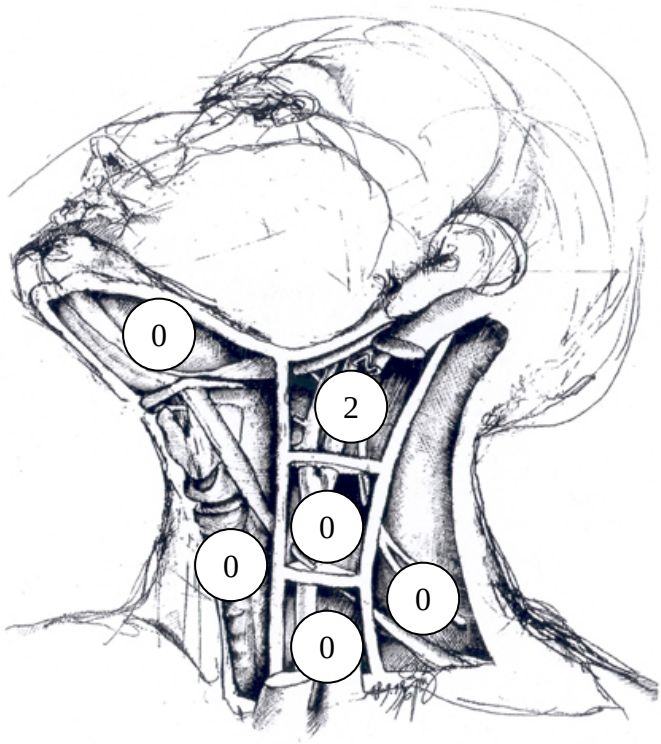

Abb. 15: Lokalisation der posttherapeutisch suspekten Lymphknoten auf der ipsilateralen Seite

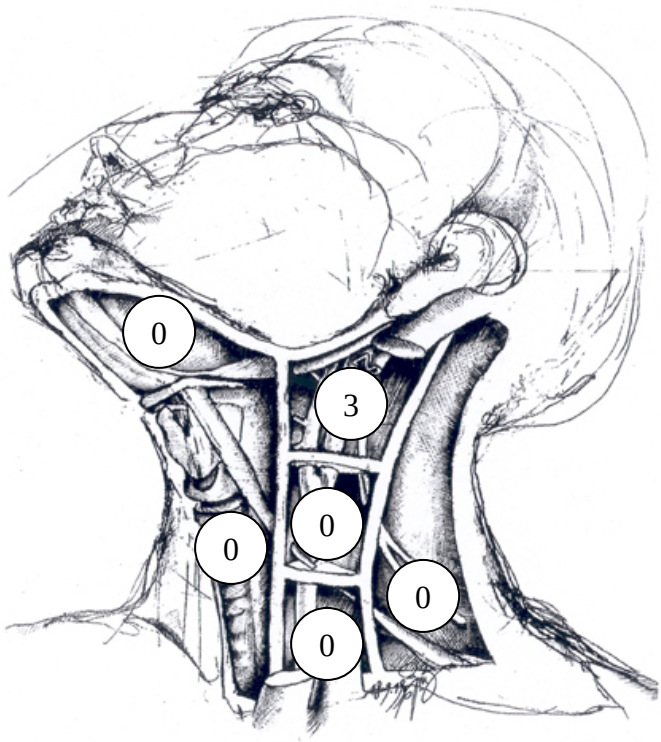

Abb. 16: Lokalisation der posttherapeutisch suspekten Lymphknoten auf der kontralateralen Seite

Bei sämtlichen Patienten zeigte sich im Rahmen der routinemäßigen Kontrollpanendoskopie, die entsprechend dem HART-Protokoll in einem Zeitraum von etwa acht Wochen nach Beendigung der Radiochemotherapie stattfand, eine bioptisch gesicherte komplette Remission (Abb. 17) im Bereich des ehemaligen Primärtumors bei sämtlichen Patienten. Dies entspricht ebenfalls einer lokalen Kontrollrate von 100 %.

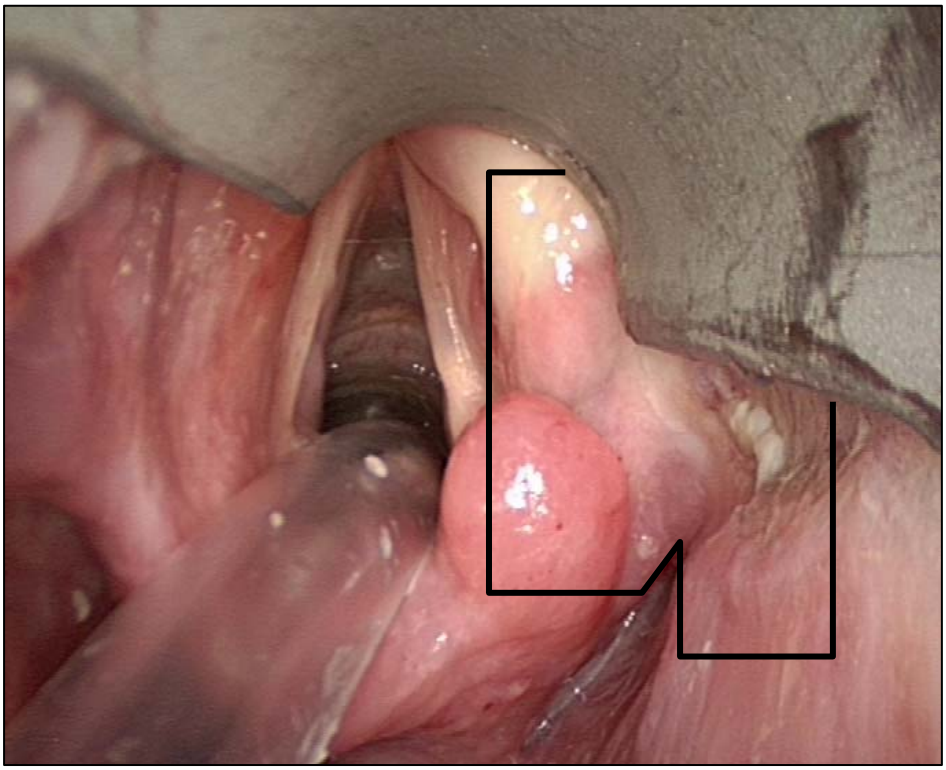

Abb. 17: Befund von Patient A aus Abb. 12 mit Z.n. T4N2cM0-Karzinom des rechten Sinus piriformis acht Wochen nach Radiochemotherapie, Rechteck = Gebiet des ehemaligen Karzinoms

Bei histologisch nachgewiesener kompletter Remission im Bereich des ehemaligen Primärtumors folgte bei vierzehn von fünfzehn Patienten nach durchschnittlich 8,6 +/- 1,7 Wochen mit einer Spanne von sieben bis dreizehn Wochen eine geplante Neck dissection auf die primäre Radiochemotherapie.

Die Ausdehnung der Neck dissection (selektive, modifiziert radikale oder radikale Neck dissection) war sowohl vom prä- als auch vom posttherapeutischen Halsstatus abhängig. Bei einer Patientin wurde eine radikale Neck dissection durchgeführt, bei einem Patienten eine bilaterale modifiziert radikale Neck dissection. Bei drei Patienten erfolgte die modifiziert radikale Neck dissection auf der ipsilateralen Seite des Primärtumors in Kombination mit einer selektiven Neck dissection auf der Gegenseite. Vier Patienten erhielten eine unilaterale modifiziert radikale Neck dissection.

Bei jeweils zwei Patienten wurde eine bilaterale selektive Neck dissection und eine unilaterale Neck dissection durchgeführt.

Die histopathologische Analyse der bei der Neck dissection entnommenen Lymphknoten in Bezug auf die Vitalität der Tumorzellen nach primärer Radiochemotherapie ergab bei drei Patienten einStadium 0 nach Barth, bei fünf Patienten ein Stadium I nach Barth. Bei sechs Patienten fand sich vitales Tumorgewebe in den Lymphknoten, entsprechend Stadium II, III und IV nach Barth bei jeweils zwei Patienten. Es konnten bei drei Patienten Lymphknoten mit vitalen Tumorzellen in Level II und bei drei Patienten in Level IV der ipsilateralen Seite nachgewiesen werden (Abb. 18). Auf der kontralateralen Seite fand sich bei einem Patient eine Lymphknotenmetastase mit vitalen Tumorzellen in Level IV (Abb. 19).

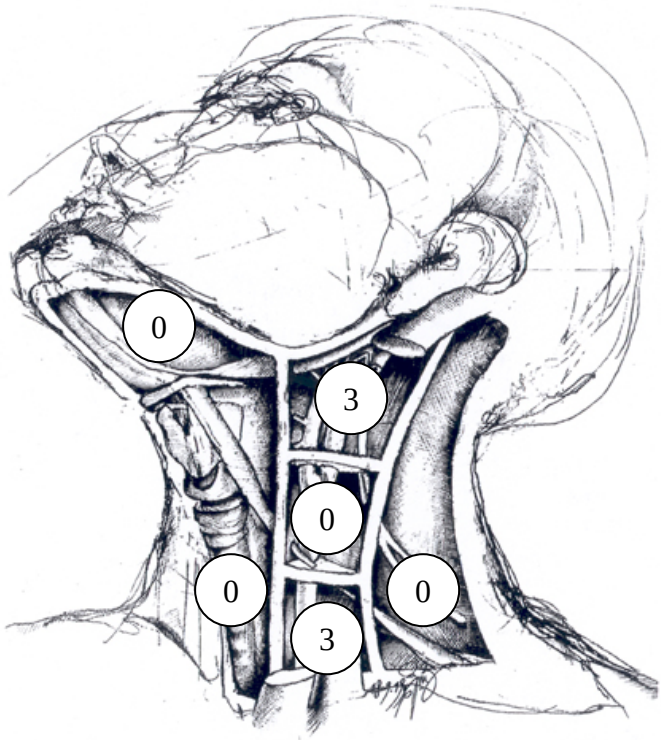

Abb. 18: Lokalisation und Anzahl der Metastasen mit post radiationem vitalen Tumorzellen auf der ipsilateralen Seite

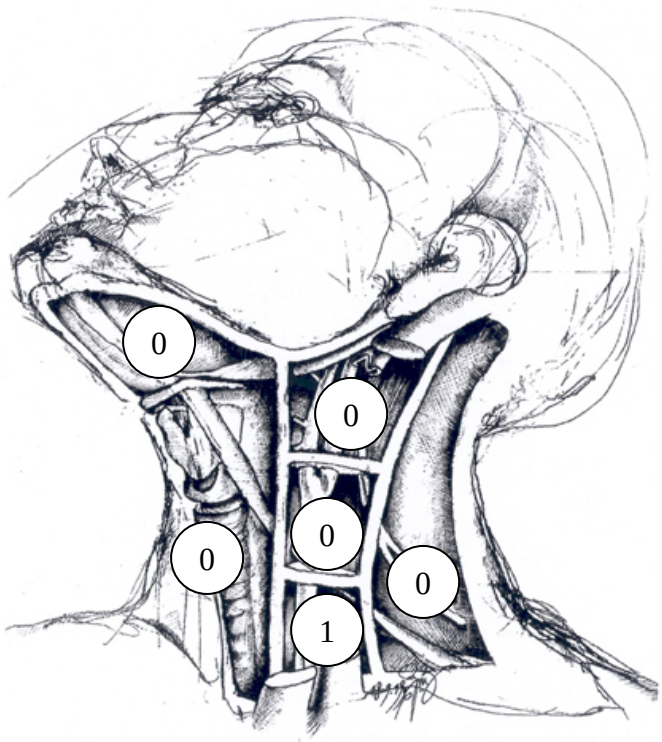

Abb. 19: Lokalisation und Anzahl der Metastasen mit post radiationem vitalen Tumorzellen auf der kontralateralen Seite

4.2.3. Patienten, welche keine geplante Neck dissection nach erfolgter Radio-chemotherapie erhielten

Ein Patient mit vom rechten Sinus piriformis ausgehendem Plattenepithelkarzinom mit zirkulärem Wachstum (T4N2cM0) verstarb nach beendeter Radio-Chemotherapie vor der vorgesehenen Kontrollendoskopie und Neck dissection an einer Massenblutung.

5. Diskussion

Das Oropharynxkarzinom macht etwa 12 % der bösartigen Neoplasien im Kopf-Hals-Bereich aus, hiervon sind wiederum mehr als 85 % Plattenepithelkarzinome, welche in der vorliegenden Arbeit untersucht wurden. Das Hypopharynxkarzinom ist mit einem Anteil von etwa 4 % wesentlich seltener, wobei ist in dieser Lokalisation der Anteil der Plattenepithelkarzinome mit fast 95 % höher ist. Die Inzidenz der o.g. Neubildungen variiert nach geographischen, wirtschaftlichen sozialen und ethnischen Faktoren. So traten rund 85 % der malignen Kopf-Hals-Tumore, welche im National Cancer Data Base Report untersucht wurden, innerhalb der weißen Bevölkerung auf [25].

Das mittlere Erkrankungsalter für Krebserkrankungen des Oro- und Hypopharynx liegt für Männer bei 56 Jahren und für Frauen bei 60 Jahren. Die Inzidenz der Oropharynxkarzinome ist bei Männern etwa dreimal höher als bei Frauen, das Hypopharynxkarzinom tritt bei Männern nahezu sechseinhalbmal häufiger auf als bei Frauen [61]. Die wesentlichen Risikofaktoren, welche für die Entstehung eines Oropharynx- bzw. Hypopharynxkarzinomes verantwortlich gemacht werden, sind Nikotin- und Alkoholabusus [12]. Vor allem die Kombination dieser Genussmittel geht mit einer Potenzierung des Erkrankungsrisikos einher.

Die Prognose des Patienten mit Karzinomen der oberen Luft- und Speisewege wird wesentlich vom Auftreten oder Fehlen regionärer Lymphknotenmetastasen bestimmt. Dies zeigt die mitunter bemerkenswerte Reduktion der Überlebensraten bei aufgetretener Metastasierung [76]. Die lymphogene Metastasierung von Karzinomen des Oropharynx erfolgt klassischerweise am häufigsten in Level II. Seltener finden sich Lymphknotenmetastasen in Level III. Bei Hypopharynxkarzinomen finden sich Lymphknotenmetastasen am häufigsten in Level II, seltener in Level III und IV. Eine Fernmetastasierung tritt erst in fortgeschrittenen Stadien der Tumorerkrankung auf und setzt eine initiale regionale Metastasierung in die Halslymphknoten voraus. Pulmonale Filiae finden sich häufig, seltener sind ossäre oder hepatische Fernmetastasen.

Die Angaben zur Inzidenz von synchronen Primärtumoren des Kopf-Hals-Bereiches reichen in der Literatur von 2,6 % [11] bis 17 % [43]. Diese hohe Rate erklären Levine und Mitarbeiter [36] mit der Feldkanzerisation der Schleimhäute der oberen Luft- und Speisewege, welche irreversibel durch Tabakrauch und Alkohol geschädigt werden und so multifokale Neoplasien bilden. Die Mehrheit der synchronen und metachronen Karzinome wird in einem Zeitraum von zwei Jahren diagnostiziert. Die größte Anzahl dieser Tumoren wird im Rahmen von routinemäßig durchgeführten Kontrollpanendoskopien entdeckt. Ihre Lokalisation liegt, durch die Einwirkung der Noxe bedingt, erneut am häufigsten im Bereich der Schleimhäute der oberen Luft- und Speisewege.

Die Therapie von Oro- und Hypopharynxkarzinomen hat im Laufe der letzten Jahrzehnte des vergangenen Jahrhunderts eine immense Wandlung erfahren. Bis zum Ende der achtziger Jahre wurden diese Neoplasien bei gegebener Resektabilität mit kurativem Ansatz weit überwiegend chirurgisch mittels en-bloc-Resection des Tumors behandelt [13, 53]. Für eine aus onkologischer und funktioneller Sicht sinnvolle Resektion müssen folgende Punkte Beachtung finden: Möglichkeit der kompletten Tumorresektion, adäquate Exponierbarkeit des Tumors, Funktionserhalt, minimale Morbidität und technisch möglichst einfach durchzuführenden Operationstechnik [24]. Die dabei entstehenden Substanzdefekte bedürfen einer häufig aufwendigen, teilweise mit mehrfachen Eingriffen verbundenen Rekonstruktion mit gestielten myocutanen Lappen wie beispielsweise dem Pectoralis-major- oder Latissimus-dorsi-Lappen, mikrovaskulär anastomosierten Lappen, zum Beispiel Radialis- oder freien Jejunumlappen [59]. Es konnte gezeigt werden, dass sich keine Unterschiede bezüglich Morbidität und Kosten zwischen der Verwendung gestielter und mikrovaskulärer Lappen ergeben [63].

Pesko und Mitarbeiter [53] nennen in ihrer Studie an 85 Patienten, bei denen ein Plattenepithelkarzinom des Hypopharynx chirurgisch nach den o.g. Methoden behandelt worden sind, eine perioperative Mortalität 13 %. Die durchschnittliche Dauer des stationären Aufenthaltes betrug 35 Tage bei einer Spanne von 18-78 Tagen. Die mittlere Überlebenszeit der Patienten betrug 26 Monate und die Fünfjahresüberlebensrate war 26,5 %.

Clark und Mitarbeiter [8] berichten in einer ähnlichen Arbeit über Patienten, die wegen eines Plattenepithelkarzinoms des Hypopharynx einer primären Pharyngektomie bzw. einer Pharyngektomie im Sinne einer Rettungschirurgie unterzogen wurden. Die Fünfjahresüberlebensrate betrug 31 % (Rettungschirurgie) bzw. 38 % (Primärchirurgie). Das krankheitsspezifische Fünfjahresüberleben war 40 % (Rettungschirurgie) bzw. 45 % (Primärchirurgie). Die perioperative Mortalität betrug 3,6 %.

Die primäre chirurgische Therapie von Pharynxkarzinomen bedarf zudem häufig der Anlage eines plastischen Tracheostomas und bedingt in vielen Fällen eine lange Hospitalisationsdauer [53]. Dies geht mit einer nachvollziehbaren Reduktion der Lebensqualität trotz guter onkologischer Ergebnisse einher [13]. Die Patienten beklagen hauptsächlich Einschränkungen in der körperlichen Unversehrtheit mit sozialen Einschränkungen sowie eine Reduktion der allgemeinen Gesundheit [4]. In einer weiteren Studie werden Probleme beim Gehen (40 %), der Selbstversorgung (23 %), der Durchführung alltäglicher Tätigkeiten (44 %), Schmerzen und Unwohlsein (50 %) sowie Angst und Depression (33 %) genannt [58].

Vor diesem Hintergrund wurden in den letzten zehn Jahren große Anstrengungen unternommen, Protokolle zur primären Radiochemotherapie weiter zu optimieren. Mittels spezieller Fraktionierungsschemata lässt sich eine bessere lokoregionäre Tumorkontrolle erzielen, da die radiobiologischen Eigenschaften der malignen Zellen genutzt werden. Hierzu dient die Hyperfraktionierung, bei der zwei Therapiesitzungen pro Tag mit einer geringeren Einzeldosis (z.B. 2x1,2 Gy/die) appliziert werden oder die Akzelerierung, bei der die Einzeldosen der jeweiligen Therapiesitzung (z.B. 2x1,6 Gy/die) erhöht werden. Bei konventioneller Fraktionierung erfolgt die Applikation z.B. mit 1 x 1,8 bis 2 Gy/die [13]. Dies erlaubt mittlerweile die Behandlung ausgedehnter oro- und hypopharyngealer Karzinome durch eine primäre Radiochemotherapie mit äquivalenter Überlebenszeit wie nach einem primär chirurgischen Eingriff [33, 62, 67].

Untersuchungen zur Lebensqualität zeigen, dass bei Patienten mit Karzinomen der oberen Luft- und Speisewege nach primärer Radiochemotherapie eine Reduktion der Lebensqualität durch einen Gewichtsverlust (bei 89 % der Patienten), Dysfunktion

der Speicheldrüsen mit konsekutiver Xerostomie und eingeschränkter Schluckfunktion, Einschränkungen des Geschmackssinns, Einschränkungen der körperlichen Unversehrtheit sowie selten durch eine sensorineurale Schwerhörigkeit bedingt wird [10, 47].

Mowry und Mitarbeiter [48] fanden in einer Untersuchung, bei der die Lebensqualität bei Patienten mit Oropharynxkarzinomen nach primärer Radiochemotherapie und nach primärer chirurgischer Therapie mit adjuvanter Radiatio hinterfragt wurde, keine signifikanten Unterschiede bezüglich Schmerzen, äußerem Erscheinungsbild, Schlucken, Kauen, Sprechen, Speichelfluss oder Stimmungslage. Es zeigte sich jedoch der Trend zu einem signifikanten Unterschied (p=0,07) bei der Einschränkungung des Geschmackssinnes bei den Patienten, welche eine Radiochemotherapie erhalten hatte. Die Autoren berichten unabhängig von der Therapiemodalität von einer insgesamt guten Lebensqualität der Patienten. Zudem betonen sie ihre Überraschung über das Fehlen von Unterschieden in der Lebensqualität bei den beiden Patientengruppen.

Die Anfänge multimodaler Therapiekonzepte mit zytostatischer Chemotherapie liegen in den siebziger Jahren, als die ersten erfolgversprechenden Ergebnisse mit Methotrexat, Bleomycin und 5-Fluorouracil veröffentlicht wurden. Mittels Chemotherapie ließen sich so relativ häufig komplette Remissionen erzielen, mit auf gut ansprechende Chemotherapie folgender Radiatio sogar Heilungen [19, 26, 31].

Weidauer [73] etablierte in den achtziger Jahren die erste zytostatische Kombinationstherapie, das so genannte Heidelberger Schema mit Bleomycin, Vincristin, Methotrexat und Folinat. Diese Therapie blieb jedoch auf palliative Ansätze beschränkt, auch wenn bleibende Remissionen erzielt werden konnten.

Mit Beginn der neunziger Jahre begannen sich multimodale Therapiekonzepte, bestehend aus einer Kombination aus Strahlentherapie, Chemotherapie und Chirurgie, durchzusetzen. Es kamen Kombinationen platinhaltiger Chemotherapeutika (Cis-/Carboplatin) in Kombination mit 5-Fluorouracil bzw. Mitomycin und Carboplatin mit simultaner oder konsekutiver Radiatio zum Einsatz. Diese Konzepte wurden und werden mit kurativer Intention verwendet. Ihr wesentlicher Vorteil besteht im Ver-

gleich zu chirurgischen Therapie im Organerhalt und der damit erhaltenen Funktion sowie einer Verbesserung der Lebensqualität für die Patienten. Zudem erwiesen sich die simultanen Radiochemotherapiekonzepte in mehreren Studien der alleinigen Strahlentherapie als überlegen [1, 6, 14, 29, 54, 65, 74]. Es ist allerdings ungeklärt, ob eine zusätzliche Chemotherapie der alleinigen Hyperfraktionierung bzw. Akzelerierung und ob die hyperfraktionierte und akzelerierte Fraktionierung der konventionellen Fraktionierung überlegen ist. Ebenso ist der Stellenwert der chirurgischen Therapie, insbesondere der chirurgischen Behandlung von Halslymphknotenmetastasen nach erfolgter primärer Radiochemotherapie Gegenstand der aktuellen Diskussion [13].

Beispielhaft sei hier auf die HART-Studie hingewiesen, mit deren Hilfe die Hauptfragestellung geprüft wird, ob eine 5-Fluorouracil/Cisplatinhaltige hyperfraktionierte akzelerierte Radiochemotherapie es ermöglicht, gegenüber einer 5-Fluorouracil/Mitomycin C-haltigen hyperfraktionierten akzelerierten Radiochemotherapie das Gesamtüberleben von Patienten mit Plattenepithelkarzinomen des Oro- und Hypopharynx im UICC-Stadium IV zu verlängern [HART-Protokoll, Studienzentrale: Prof. Dr. V. Budach, Charité, Berlin].

Bei der Therapie fortgeschrittener Karzinome von Oro- und Hypopharynx mit kurativer Absicht sollte sowohl dem Primärtumor als auch den regionalen Lymphknotenmetastasen hohe Aufmerksamkeit geschenkt werden. So konnte gezeigt werden, dass es zu einer signifikanten Verschlechterung der Prognose des Patienten kommt, wenn die Lymphknotenmetastasen sich im kaudalen oder hinteren Halsdreieck befinden oder mehr als zwei Halslymphknoten befallen sind [20, 22]. Es ist zudem bekannt, dass sich die Fünfjahresüberlebenswahrscheinlichkeit um etwa 50 % reduziert, wenn mehr als zwei Lymphknotenmetastasen vorliegen oder mindestens eine Lymphknotenmetastase infraomohyoidal lokalisiert ist [35].

Die Tumorfreiheit im Bereich des ehemaligen Primärtumors ist einfach mittels Biopsie im Rahmen einer Kontrollendoskopie festzustellen. Zur Kontrolle der Halslymphknoten stehen mehrere bildgebende Verfahren zur Verfügung. Die B-Mode-Sonographie vermag, obwohl sie eine hohe Sensitivität und Spezifität bezüglich des Auffindens und der Verlaufskontrolle suspekter Halslymphknoten besitzt, keine

Aussage zu treffen, ob posttherapeutisch vergrößerte Lymphknoten noch vitales Tumorgewebe enthalten. Diese Aussage ist jedoch von großer Bedeutung, da Residual- oder Rezidivmetastasen mit einer deutlich verschlechterten Prognose einhergehen [39, 81]. Ihre Tendenz zur Größenprogredienz und Infiltration der benachbarten Halsweichteile sowie der weiteren Fernmetastasierung stellen entscheidende prognostische Faktoren bei denjenigen Patienten dar, bei denen der Primärtumor erfolgreich mittels Radiochemotherapie kontrolliert werden konnte. Vor diesem Hintergrund war es das Ziel der vorliegenden Dissertation, das Ansprechverhalten von Lymphknotenmetastasen fortgeschrittener Oro- und Hypopharynxkarzinome auf primäre Radiochemotherapie zu untersuchen.

Wesentliche Grundlagen zum Verständnis der Metastasierungsprozesse von im Bereich der oberen Luft- und Speisewege lokalisierten Karzinomen gehen auf die Arbeit von Lindberg [37] zurück. Die Lymphe der oberen Luft- und Speisewege wird über etwa 300 regionäre Halslymphknoten drainiert, die nach der aktuellen Klassifikation von Robbins [56] in neun Lymphknotengruppen unterteilt werden können. Je nach Dichte und Richtung der initialen Lymphgefäße im Primärtumorbereich existiert eine für jede Tumorlokalisation im Bereich des oberen Aero-Digestiv-Traktes bevorzugte Drainage in eine oder mehrere dieser Lymphknotengruppen. Trotz des Lymphabflusses entlang relativ konstanter und vorhersehbarer Lymphknotengruppen kann der Lymphabfluss in Einzelfällen auch ohne vorherige therapeutische Maßnahmen im Kopf-Hals-Bereich eine große Variabilität aufweisen. Hinzu kommt das Überspringen der primär drainierenden Lymphknoten bei etwa fünf Prozent der zervikalen Metastasen, ein potentielles Ereignis, das bei allen Karzinomlokalisationen im Bereich der oberen Luft- und Speisewege beobachtet werden kann [75].

Bei der Diskussion um die Indikation zur operativen Halslymphknotenausräumung verfolgt die durchgeführte Neck dissection zwei grundsätzliche Zielsetzungen. Zum einen erfolgt diese mit dem Ziel eines operativen Stagings. Zum anderen wird diese mit kurativer Intention zur Eliminierung verbliebener vitaler Tumorzellen durchgeführt. Die hierzu in der Regel vorgenommene selektive Neck dissection (SND) beinhaltet beide Zielsetzungen und fokussiert auf die Entfernung der relevanten Hauptdrainageregionen [12, 15, 77, 78, 81].

Die Auswertung der Metastasierungsfrequenz in bestimmte Halslevel im vorliegenden Patientengut bestätigt dieses Konzept. Es unterstreicht jedoch die Beobachtung, dass der Lymphabfluss durch eine aggressive Radiochemotherapie auch in ansonsten weniger häufig befallene Hauptmetastasierungsgruppen erfolgen kann, insbesondere dann, wenn es sich, wie im analysierten Patientengut, in der überwiegenden Mehrzahl der Fälle (11/14) um ausgedehnte Karzinome (n=3 T3; n=8 T4) des Oropharynx handelt. Bei der postoperativen histopathologischen Analyse der Operationspräparate wurden Halslymphknotenmetastasen vor allem in Level IV (80 %) bei den Patienten mit Oropharynxkarzinom gefunden. Weitere Lymphknoten fanden sich in Level II (20 %). Bei der histologischen Untersuchung der Operationspräparate der Patienten mit Hypopharynxkarzinom fanden sich Halslymphknotenmetastasen mit vitalen Tumorzellen in Level II (66 %) und Level IV (33 %).

Die Radiochemotherapie zeigte somit eine Wirksamkeit, aber mit einer geringeren regionären Kontrolle der Halslymphknotenmetastasen im Vergleich zur guten lokalen Kontrolle des Primärtumors. Lymphknotenmetastasen sind zwar strahlensensibel, es scheint mitunter schwieriger, sie zuverlässig zur Regression zu bringen. Ebenso wie beim Primärtumor spielt hier das absolute Tumorvolumen mit Sicherheit eine Rolle, da diese die Hypoxie einer Tumorformation verursacht. Hypoxische Tumoranteile führen zu einer Hochregulation von proliferations- und angiogeneseförderder Gene sowie einer Strahlenresistenz der Zelle. Die Mehrheit der untersuchten Lymphknotenmetastasen zeigte Nekrosen und partielle Sklerose und Hyalinose. Diese Befunde entsprechen einer Metastase, welche auf die Strahlentherapie angesprochen hat [78]. In der vorliegenden Untersuchung konnte dieses Ergebnis bei 12/29 Patienten (41%) erzielt werden und mit einer guten regionären Kontrolle der regionären Lymphknotenmetastasen gleichgesetzt werden.

Das Ziel der Strahlentherapie ist eine irreversible Schädigung der DNA der Tumorzellen, welche dann zur Apoptose oder zum Verlust der Proliferationsfähigkeit führt. Histologisch vitale Tumorzellen können diese Schädigung bereits aufweisen, so dass der Erfolg der Strahlentherapie erst nach einer gewissen Zeitspanne, welche mehreren Mitosezyklen entspricht, beurteilt werden sollte [60]. In der vorliegenden Arbeit betrug das Intervall zwischen Beendigung der Radiochemotherapie und der Neck dissection durchschnittlich zwei Monate. Bei erfolgreicher Therapie sollten keine vi-

talen Tumorzellen mehr im Neck-dissection-Präparat zu finden sein. Vitale Tumorzellen, welche zu diesem Zeitpunkt gefunden werden, können als ein Indikator für ein mangelhaftes Ansprechen auf die Therapie angesehen werden.

Eine Strahlentherapie wird durchgeführt, um eine Devitalisierung von Tumorzellen sowie eine Reduktion der lokalen Rezidivhäufigkeit und der Metastasierungsrate zu erzielen [41]. Unter der Radiatio kommt es zu einer Zunahme von Resorptions- und Transportprozessen, da zum Einen größere Mengen an Zelldetritus und aus dem Verband gelöste Zellen anfallen [46], zum Anderen kommt es durch eine Schädigung der Kapillaren des Blutgefäßsystems zu einem erhöhtem Flüssigkeits- und Proteingehalt im Gewebe und so wiederum zum gesteigertem Lymphabfluss [46]. Zudem zeigte Engeset [17, 18] schon in den 60er Jahren des letzten Jahrhunderts in Tierexperimenten, dass es bereits zwei Wochen post radiationem für eine Dauer von bis zu sechs Monaten zu einer kontinuierlichen Reduktion der Filterfunktion von Lymphknoten und –gefäßen kommt.

Jegliche Behandlung der Halslymphknoten kann eine Veränderung der klassischen Metastasierungswege bewirken und so zur Metastasierung in unüblichen Lokalisationen führen [12]. Vor diesem Hintergrund ist es nachvollziehbar, dass es zu jedem Zeitpunkt während der Bestrahlung zu einer entweder vom Primärtumor oder sekundär von den Lymphknoten ausgehender Metastasierung kommen kann. Mabanta und Mitarbeiter [40] berichteten, dass es in 15 % zu Rezidiven in initial tumorfreien Halsleveln gekommen sei.

In der vorliegenden Arbeit konnten Lymphknotenmetastasen in prätherapeutisch tumorfreien Lymphknoten bei 8/29 Patienten nachgewiesen werden. Diese Lymphknotenmetastasen waren jeweils im Level IV bei Patienten mit Oropharynxkarzinom lokalisiert. Bei jeweils vier Patienten befanden sich die Metastasen auf der zum Primärtumor ipsi- bzw. kontralateralen Halsseite. Es existieren mehrere denkbare Erklärungen hierfür. Als erstes käme eine falschnegative Staginguntersuchung in Frage, da zu diesem Zeitpunkt bereits nicht darstellbare Mikrometastasen vorlagen. Zweitens ist ein je nach Lage des positiven Befundes vom Primärtumor ausgehendes Wachstum per continuitatem möglich. Des Weiteren ist, wie bereits erwähnt, eine

Sekundärmetastasierung aus einem befallenen Lymphknoten sowie eine Modifikation der bekannten lymphogenen Metastasierungswege möglich.

Die klinische Beurteilung eines bestrahlten Halses mit Inspektion und Palpation ist häufig schwierig und die Ergebnisse unzuverlässig. Sensivität und Spezifität liegen in Abhängigkeit von der Lokalisation des Primärtumors beim unbehandelten Hals lediglich zwischen 60 und 70 % [68]. Dieses birgt bei einem palpatorischen N0-Hals ein hohes Risiko okkulter Metastasen. Dieses Risiko wird im Wesentlichen von Größe und Lokalisation des Primärtumors bestimmt [28, 38]. Bei glottischen Karzinomen ist dieses Risiko relativ gering, bei Pharynxkarzinomen beträgt es jedoch 30 bis 50 % [70]. Zur präziseren Untersuchung stehen bildgebende Verfahren, vor allem die B-Mode-Sonographie, die Computertomographie sowie die Magnetresonanztomographie, zur Verfügung.

Durch kontinuierliche technische Weiterentwicklung ist die B-Mode-Sonographie das Mittel der Wahl bei der morphologischen Beurteilung von Weichteilprozessen des Halses [27]. Bezüglich der Detektion verfügt die B-Mode-Sonographie in den Händen eines erfahrenen Untersuchers am nicht behandelten Hals über eine große Sensitivität (90 bis 97 %). Es besteht im Vergleich zur Palpation (69 %) und je nach Untersucher meist auch zur Computertomographie (83 %) und Magnetresonanztomographie (83 %) eine Überlegenheit. Die Untersuchung mittels Ultraschall ist für den Patienten frei von Nebenwirkungen, schnell verfügbar, weit verbreitet und kostengünstig. Die B-Mode-Sonographie stellt ein dynamisches Schnittbildverfahren dar, dass heißt es sind Schnittebenen willkürlich und befundadaptiert wählbar. Raumforderungen können so präzise dargestellt und vermessen werden [39]. In Kombination mit einer durchgeführten Feinnadelpunktionszytologie erhöht sich die diagnostische Aussage der Sonographie weiter. Mit ihrer Hilfe kann prätherapeutisch in 90 % eine korrekte Dignitätsdiagnose und in 66 % eine korrekte Artdiagnose gestellt werden [42].

Computer- und Magnetresonanztomographie dienen neben differentialdiagnostischen Überlegungen der genauen Lage- und Ausdehnungsbestimmung von zervikalen Raumforderungen [45]. Weiterhin lässt sich mit ihrer Hilfe die Abgrenzbarkeit bzw. Infiltration von Tumoren von vitalen Strukturen wie den großen Hals-

gefäßen oder der Schädelbasis darstellen. Zudem können tiefer gelegene Lymphknotenmetastasen, welche sich der Palpation und der Sonographie entziehen, wie zum Beispiel prävertebrale Metastasen, dargestellt werden. Die Computertomographie wird überwiegend zur Beurteilung von Larynx- und Oropharynxkarzinomen eingesetzt, die Magnetresonanztomographie eignet sich besser zur Darstellung des Mundbodens, der Zunge und des Zungengrundes [30]. Darüber hinaus werden diese bildgebenden Verfahren auch routinemäßig zum Staging des Halses verwendet [9, 64, 69].

Im Gegensatz zur prätherapeutischen Situation bietet keines der vorgenannten Verfahren eine ausreichend sichere Aussage hinsichtlich der Dignität bei nach einer Radiochemotherapie persistierenden Lymphknotenvergrößerungen. Wenngleich alle drei Verfahren diese aufzeigen können, existieren bild- und sonomorphologisch keinerlei ausreichend sicheren und akzeptierten Kriterien, um persistierende Tumorzellverbände von avitalen Lymphknotenvergrößerungen zu differenzieren. Angesichts der hiermit vorhandenen eminenten Prognoserelevanz verbleibender vitaler Tumorzellverbände ist bis heute die histologische Aufarbeitung die einzige Möglichkeit des posttherapeutischen Stagings sowie einer Therapie des Lymphabflusses. Die sich im Vorgenannten ausdrückende Komplexität der Problematik spiegelt sich in der aktuellen Datenlage wieder, die nachfolgend ausführlich diskutiert wird.

Boysen und Mitarbeiter [5] berichteten 1992 in einer prospektiven Studie von 107 Patienten mit metastasierten Plattenepithelkarzinomen der oberen Luft und Speisewege. 88 dieser Patienten erhielten eine präoperative Radiotherapie, bei der der Primärtumor mit 65-70 Gy und der Hals mit 47–50 Gy radiiert wurde. Es wurde vier bis sechs Wochen post radiationem eine Neck dissection durchgeführt. Vierzehn Patienten erhielten zudem Cis- oder Carboplatin in Kombination mit 5-Fluorouracil vor Beginn der Bestrahlung. Bei 23 Patienten fanden sich post radiationem keine palpablen Lymphknoten mehr. In der histologischen Aufarbeitung des Gewebes fanden sich bei fünf dieser Patienten vitale Tumorzellen, zwei dieser Patienten hatten prätherapeutisch einen N1-Hals. 65 Patienten hatten nach Beendigung der Radiatio palpable Residuen, bei 39 dieser Patienten fand sich vitales Tumorgewebe in den Neck-dissection-Präparaten. Innerhalb des gesamten Patientenkollektivs lag die lokale Rezidivrate bei 19 %, elf Patienten verstarben an Lokalrezidiven, weitere elf an

Fernmetastasen. Innerhalb eines mittleren Beobachtungszeitraumes von 30 Monaten leben 41 Patienten rezidivfrei, drei Patienten leben mit Rezidiv. Die Autoren dieses Berichtes empfehlen eine Neck dissection in jeglichen Fällen mit befallenen Halslymphknoten.

1993 untersuchten Armstrong und Mitarbeiter [3] 80 Patienten, welche entsprechend eines larynxerhaltenden Protokolls ein bis drei Zyklen Cisplatin in Kombination mit Vinblastin, Bleomycin oder 5-Fluorouracil vor einer Radiotherapie mit 46–72 Gy erhalten hatten. Bei 54 dieser Patienten bestand initial ein N+-Hals, 24/54 zeigten eine komplette, 11/54 zeigten eine partielle Remission nach Radiochemotherapie. Von diesen 35 Patienten erhielten 22 keine Neck dissection. Innerhalb eines Follow-up von durchschnittlich 25 Monaten waren 20 dieser 22 Patienten (91 %) frei von cervicofacialen Rezidiven, ein Patient mit partieller Remission sowie ein Patient mit kompletter Remission erlitten ein cervicofaciales Rezidiv. Aus diesen Ergebnissen schließen die Autoren, dass eine Neck dissection bei Patienten, welche eine komplette Remission auf eine kombinierte Radiochemotherapie zeigen, nicht indiziert ist.

Im Jahre 1995 untersuchten Koch und Mitarbeiter [32] 22 Patienten mit fortgeschrittenen Plattenepithelkarzinomen der Mundhöhle, des Oro- sowie Hypopharynx. Diese Patienten erhielten eine kombinierte Radiotherapie mit 70 Gy, welche fraktioniert appliziert wurden und eine platinhaltige Chemotherapie. Zwölf Wochen nach Beendigung der Radiochemotherapie erfolgte eine Biopsie im ehemaligen Bereich des Primärtumors und es wurde eine Neck dissection durchgeführt, wenn persistierende Lymphknotenmetastasen > 3 cm vorlagen. Nach diesen Kriterien hätten elf Patienten eine Neck dissection erhalten müssen, dies geschah jedoch lediglich bei sechs Patienten. Es wird über ein Zwei-Jahres-Gesamtüberleben von 64 % und ein krankheitsspezifisches Überleben von 71 % bei einer Remissionsrate von 86 % berichtet. Regionale Rezidive traten bei fünf Patienten auf. Wegen einer unzureichenden Dokumentation und der geringen Größe des Patientenkollektives erlaubt diese Untersuchung keine Aussage hinsichtlich der Wertigkeit einer Neck dissection nach primärer Radiochemotherapie.

Die Arbeitsgruppe um Garden [21] berichtete 1999 im Rahmen einer Phase-I/II-Studie von 48 Patienten, welche an einem Plattenepithelkarzinom des oberen Aero-Digestivtraktes im Stadium III und IV litten. Diese Patienten erhielten eine fraktionierte Strahlentherapie mit insgesamt 70 Gy (2 Gy/Fraktion) mit begleitender Chemotherapie mit 5-Fluorouracil und Cisplatin. Wegen klinischer Residualmetastasen erfolgte bei 17 Patienten eine Neck dissection. In sieben Neck-dissection-Präparaten konnten mittels histologischer Untersuchung vitale Tumorzellen nachgewiesen werden. Bei einem Patienten mit initial kompletter Remission im Bereich des regionären Lymphabflusses traten synchron ein Lokalrezidiv sowie eine Spätmetastase auf. Es trat bei keinem der Patienten, welche prä- oder post radiationem einen N0-Hals zeigten, ein zervikofaciales Rezidiv auf. Bei 13 der Patienten, die lediglich die Radio-Chemotherapie erhalten hatten, traten innerhalb eines Zeitraumes von zwei Jahren Fernmetastasen auf. Sechs dieser 13 Patienten hatten initial Halslymphknoten im Sinne einer N3-Situation. Die Zwei-Jahres-Raten für das Gesamtüberleben und für lokale Kontrolle betragen 62 % und 80 %. Auf der Basis ihrer Untersuchung kommen Garden und Mitarbeiter zu dem Ergebnis, dass eine Neck dissection bei jedem post radiationem bestehendem N+-Hals indiziert ist.

Ebenfalls 1999 beschrieben Robbins und Mitarbeiter [55] insgesamt 52 Patienten mit N2a-, N2b- oder N3-Metastasen eines Plattenepithelkarzinoms der oberen Luft- und Speisewege, bei denen eine intraarterielle Chemotherapie mit Cisplatin in Kombination mit einer Radiotherapie sowie eine Neck dissection durchgeführt wurde. Insgesamt wurden 35 von 60 Halsseiten mit einer Neck dissection behandelt, davon 33 selektive Neck dissections und zwei modifiziert radikale Neck dissections. Hier fand sich bei 33 von 56 analysierten Halsseiten eine komplette Remission. In dieser Gruppe blieben 16 von 33 Halsseiten rezidivfrei, bei den übrigen 17 Halsseiten fanden sich später Hinweise eines Rezidives. Weiterhin erfolgten 21 Neck dissections wegen eines klinisch auffälligen Residuums nach durchgeführter Radio-Chemotherapie. Bei 18 dieser Präparate fanden sich vitale Tumorzellen. Nach einem Follow-up von drei Jahren waren 51 von 56 Halsseiten rezidivfrei. Die Autoren empfehlen aufgrund ihrer Ergebnisse die selektive Neck dissection als effektive Ergänzung zur Kontrolle eines N2- und N3-Halses nach primärer Radio-Chemotherapie.

Im Jahre 2000 berichteten Stenson und Mitarbeiter [66] über 69 Patienten mit fortgeschrittenen Plattenepithelkarzinomen der oberen Luft- und Speisewege, die mit einer selektiven Neck dissection 5 bis 17 Wochen nach kombinierter Radio-Chemotherapie behandelt worden waren. Bei 24 der 69 Patienten ließen sich histologisch vitale Tumorzellen im Sinne residualer Metastasen nachweisen. Diese histologischen Ergebnisse ließen sich weder mit klinischen noch radiologischen Befunden korrelieren. Bei zehn von 20 Patienten (50%) bei denen zu Beginn der Therapie ein N3-Hals bestand, fanden sich Residualmetastasen, hingegen nur bei 14 von 39 Patienten (36%) mit initialem N2-Hals. Lediglich ein Patient, der eine Neck dissection erhalten hatte, erlitt ein locoregionäres Rezidiv. Dies begründen die Autoren der Arbeit mit der chirurgischen Beseitigung aller vitalen Residuen post radiationem. Das Fazit von Stenson und Mitarbeitern lautet, dass eine Neck dissection nach Radio-Chemotherapie bei Patienten mit N2- und N3-Hals ergänzend durchgeführt werden sollte. Dabei ist aufgrund der geringen Komplikationsrate der selektiven Neck dissection der Vorzug zu geben. Diese sollte innerhalb eines Zeitraumes von 4 bis 12 Wochen erfolgen, da anderenfalls der Übergang von akuten zu chronischen Strahlenschäden wahrscheinlich zu weit fortgeschritten ist, um eine technisch sichere Operation zu gewährleisten. Um eine chirurgische Übertherapie zu vermeiden, empfehlen die Autoren die selektive Neck dissection im Vergleich zur modifiziert radikalen Neck dissection.

Wanebo und Mitarbeiter [71] berichteten 2001 über 38 Patienten mit fortgeschrittenen Plattenepithelkarzinomen der oberen Luft- und Speisewege im Stadium III und IV. Die Patienten erhielten eine kombinierte Radiochemotherapie mit Paclitaxel und Carboplatin sowie eine Bestrahlung mit 72 Gy. Wenn initial ein N+-Hals bestanden hatte, erhielten die Patienten eine Neck dissection. Die chirurgische Resektion des Primärtumors wurde zudem bei 13 Patienten durchgeführt. Bei 22 % der untersuchten Präparate fanden sich vitale Tumorzellen. Während des Follow-up von 50 Monaten betrug die mediane progressionsfreie Überlebensrate 64 %, die Gesamtüberlebensrate 68 %. Neun Patienten entwickelten ein Rezidiv, so dass die Autoren zu der Schlussfolgerung gelangten, dass die chirurgische Behandlung sowohl der Primärtumorregion als auch der Lymphabflusswege für die Tumorkontrolle bei multimodalen Therapiekonzepten wesentlich ist.

Im Jahre 2003 publizierten Grabenbauer und Mitarbeiter [23] eine Studie, in der sie über 142 Patienten mit Plattenepithelkarzinomen von Mundhöhle, Oropharynx und Hypopharynx im Stadium III und überwiegend Stadium IV berichteten. Die Patienten wurden mit einer auf platinhaltigen Chemotherapeutika basierenden Radiochemotherapie mit einer medianen Gesamtdosis von 70 Gy behandelt. Bestand nach der primären Radiochemotherapie Tumorfreiheit im Bereich des ehemaligen Primärtumors, wurde abhängig vom prätherapeutischen N-Status eine uni- oder bilaterale Neck dissection durchgeführt. Bei 97 Patienten war kein Residuum des Primärtumors nachzuweisen, von diesen Patienten erhielten 56 eine Neck dissection. Dreizehn Patienten zeigten Residualmetastasen. Die Rate positiver histologischer Befunde bezogen auf den klinische N-Status post radiationem gestaltete sich folgendermaßen: yN0 (2/22 [9 %]), yN1 (2/10 [20 %]), yN2a-b (2/10 [20 %]), yN2c-3 (7/14 [54 %]). Die Fünfjahresüberlebensraten und das krankheitsspezifische Überleben für Patienten, welche eine Neck dissection erhalten hatten, betrugen 44 % und 55 %. Bei Patienten, die keine Neck dissection erhalten hatten, fanden sich Werte von 42 % und 47 %. Die Autoren können also bei fehlendem Nachweis für einen Nutzen für die Patienten eine routinemäßige Neck dissection nicht empfehlen. Die Neck dissection kann aber bestimmten Fällen mit multiplen Residualmetastasen vorbehalten bleiben. Zur Beantwortung dieser Fragestellung würden weitere Untersuchungen benötigt.

McHam und Mitarbeiter [44] beschrieben 2003 insgesamt 109 Patienten mit N2-N3-Situation, die mittels geplanter Neck dissection nach Radiochemotherapie mit 5-Fluorouracil und Cisplatin behandelt worden waren. Bei sämtlichen Patienten war eine Neck dissection geplant, wurde jedoch lediglich bei 32 von 65 mit kompletter Remission und allen 44 Patienten mit partieller Remission durchgeführt. Bei Patienten mit N2-Hals zeigte sich signifikant häufiger eine Komplettremission als bei Patienten mit N3-Situation (p=0,019). Es fand sich kein Unterschied in Bezug auf Rezidive im Bereich des ehemaligen Primärtumors oder im Bereich des regionären Lymphabflusses. Die Autoren schlussfolgern, dass es keine klinischen Methoden gebe, um Patienten mit vitalen Residualmetastasen zu identifizieren und aus diesem Grund bei allen Patienten mit N2- und N3-Hals eine Neck dissection an eine kombinierte Radiochemotherapie angeschlossen werden müsse.

Im Jahr 2004 veröffentlichten Argiris und Mitarbeiter [2] ihre Ergebnisse über insgesamt 131 Patienten mit fortgeschrittenen Plattenepithelkarzinomen der oberen Luft- und Speisewege und N2- und N3-Hals. Bei 92 Patienten wurde eine Neck dissection durchgeführt, entweder vor (n=31) oder nach (n=61) Radiochemotherapie mit 5-Fluroruracil und Hydroxyurea oder Paclitaxel. Bei Patienten mit Neck dissection waren während des 5-Jahres-Follow-up sowohl die lokoregionäre als progressionfreie Überlebensrate höher als bei den Patienten ohne Neck dissection (88 % versus 74 %, p=0,02 bzw. 99 % versus 82 %, p=0,0007). Bei der Analyse der Subgruppe mit N3-Hals fand sich ein Trend zu statistisch signifikanten Vorteilen zugunsten aller Überlebensparameter bei den Patienten mit Neck dissection. Bei den Patienten mit N2-Hals erhöhte sich lediglich die lokoregionäre Kontrolle nach Neck dissection. Vor diesem Hintergrund empfehlen Argiris und Mitarbeiter eine Neck dissection bei Patienten mit N3-Situation und kompletter klinischer Remission. Bei Patienten mit N2-Hals mit kompletter Remission sei mit einer Neck dissection kein zusätzlicher therapeutischer Nutzen mehr zu erzielen.

Brizel und Mitarbeiter [6] berichteten 2004 von 154 Patienten mit Plattenepithelkarzinomen der oberen Luft- und Speisewege. Von diesen Patienten hatten 30 einen N1-Hals und 78 eine N2-N3-Hals, also wiesen 108 Patienten einen positiven Halslymphknotenstatus auf. Es kam eine hyperfraktionierte Radiochemotherapie mit Cisplatin und 5-Fluorouracil zum Einsatz. Sechs bis acht Wochen nach beendeter Radiochemotherapie wurden die Patienten mit initialem N+-Hals einer modifiziert radikalen Neck dissection unterzogen, wenn mittels Panendoskopie und Probenentnahme Tumorfreiheit im Bereich des Primärtumors nachgewiesen werden konnte. Post radiationem erhobene klinische und radiologische Befund hatten keinen Einfluss auf die Entscheidung zur Neck dissection. Es wurde insgesamt bei 65 von 108 Patienten mit positiven Halslymphknoten eine Neck dissection durchgeführt. Davon entfielen 13 Neck dissections auf Patienten mit initialem N1-Hals und 52 Neck dissections auf Patienten mit N2- bis N3-Hals. Es fanden sich Raten für das tumorfreie Überleben während eines 4-Jahres-Follow-up von 70 % bei Patienten mit N1-Hals unabhängig von einer Neck dissection und 75 % bei Patienten mit N2- bis N3-Hals mit modifiziert radikaler Neck dissection gegenüber 53 % bei Patienten mit N2-bis N3-Hals ohne modifiziert radikale Neck dissection (p=0,08). Bei Betrachtung der 4-Jahres-Überlebensrate für Patienten mit N2-N3-Hals zeigt sich wiederum ein Vorteil

zugunsten der Gruppe mit Neck dissection (77 % versus 53 %, p=0,04). Die Autoren schließen aus diesen Ergebnissen, dass eine modifiziert radikale Neck dissection notwendig ist, um die lokale Tumorkontrolle zu erhöhen, da klinisches und histologisches Ansprechen auf eine kombinierte Radiochemotherapie bei N2- bis N3-Hals nicht miteinander korrelieren.

Ebenfalls 2004 zeigten Sapundzhiev und Mitarbeiter [60] an 17 Patienten mit Stadium-IV-Karzinomen des Oropharynx eine hohe Inzidenz histologisch positiver Halslymphknotenmetastasen mit vitalen Tumorzellen nach erfolgter primärer Radiochemotherapie mit 60-70,6 Gy und 5-Fluorouracil mit Cis- oder Carboplatin. Ein bis vier Monate nach abgeschlossener Radiochemotherapie erfolgte bei histologisch negativem Befund im Primärtumorareal eine Neck dissection. Es wurden zehn ipsilaterale und 7 bilaterale Neck dissections durchgeführt. Von diesen 24 Halsseiten wurden 20 mittels modifiziert radikaler und vier mit selektiver Neck dissection behandelt. Nach zwei Jahren zeigte sich bei 14 der 17 Patienten eine lokale Kontrolle des Primärtumors. Bei drei von 17 Patienten konnte ein Rezidiv nachgewiesen werden, welche laserchirurgisch (n=2) oder konventionell chirurgisch (n=1) beherrscht werden konnten. Bezüglich der Metastasierung in die regionären Lymphknoten fanden sich bei zehn Patienten tumorfreie Halslymphknoten und bei sieben Patienten vitale Residualmetastasen. In 29 der insgesamt 566 untersuchten Lymphknoten konnten Metastasen histologisch gesichert werden. Bei 13 dieser Lymphknoten fand sich eine komplette Remission wohingegen 16 Lymphknoten vitale Tumorzellen enthielten. Die histopathologische Aufarbeitung des Gewebes erfolgte nach der auch in der vorliegenden Dissertation verwendeteten Klassifikation nach Barth zur Beurteilung bestrahlter Lymphknoten. Die Autoren kommen zu dem Ergebnis, dass die hohe Inzidenz vitaler Residualmetastasen nach primärer Radiochemotherapie die Notwendigkeit weiterer Untersuchungen unterstreicht, welche die Wertigkeit der Neck dissection bei multimodalen Therapiekonzepten analysieren.

In einem Kongressbericht publizierte Otto [51] eine Untersuchung, in welcher über 147 Patienten mit primärer Radiochemotherapie berichtet wird. 21 dieser Patienten erhielten aufgrund posttherapeutisch in der klinischen Untersuchung persistierender Residualmetastasen eine selektive Neck dissection. In der histopathologischen Auf-

arbeitung der Operationspräparate fanden sich bei 4/21 Patienten vitale Tumormetastasen.

Robbins und Mitarbeiter [57] berichteten ebenfalls in einem Kongressband über 177 Patienten, welche mittels primärer Radiotherapie sowie intraarterieller Chemotherapie mit Cisplatin bei klinischem N+-Hals behandelt worden sind. Von den 177 Patienten litten 81 Patienten an einem Oropharynxkarzinom, 39 Patienten an einem Hypopharynxkarzinom, 27 an einem Larynxkarzinom, 19 Patienten an einem Karzinom der Mundhöhle sowie elf Patienten mit Karzinomen verschiedener Lokalisation. Es fanden sich folgende Ansprechraten der Lymphknotenmetastasen nach klinischer Untersuchung: komplette Remission bei 89/177 Patienten, partielle Remission bei 81/177 Patienten, schlechtes Ansprechen bei 4/177 Patienten und eine nicht eindeutig beurteilbare Situation bei 3/177 Patienten. Von denjenigen Halsseiten, die beim Restaging als partielle Remission eingestuft wurden, zeigten 73/81 klinisch nachweisbare Residualmetastasen in lediglich einem Halslevel. Innerhalb dieser Subgruppe wurden 57 Patienten einer Neck dissection mit detaillierter histopathologischer Aufarbeitung der Operationspräparate zugeführt. Diese zeigte bei nur zwei der 57 als klinisch suspekten Halsseiten eine über einen Unterbezirk des Halses hinausgehende Metastasierung. Bei einem Patienten fand sich eine Ausbreitung per continuitatem in einen angrenzenden Unterbezirk, ein weiterer Patient zeigte lymphogene Metastasierung über insgesamt drei Level. Aufgrund dieser Beobachtungen folgern Robbins und Mitarbeiter, dass eine superselektive Neck dissection im Anschluss an ein primäres Radiochemotherapieprotokoll bei persistierenden Residualmetastasen angesichts der vorhandenen Komorbidität und Letalität gegenüber einer selektiven Neck dissection oder modifiziert radikalen Neck dissection zu bevorzugen sei.

Nayak und Mitarbeiter [49] untersuchten, ob ein PET-CT möglicherweise eine Alternative zur elektiven Neck dissection darstellt. In einer prospektiven Untersuchung an 30 Patienten mit einem Plattenepithelkarzinom des oberen Aero-Digestiv-Traktes und N2-N3-Situation wurde nach primärer Radiochemotherapie eine PET-CT-Diagnostik im Zeitraum von fünf Monaten post radiationem vorgenommen. Bei acht der 29 Patienten konnte der Verdacht auf Residualmetastasen geäußert werden. Bei sechs dieser acht Patienten fanden sich in einer Feinnadelpunktionszy-

tologie vitale Tumorzellen. Bei den 22 Patienten, bei denen das PET-CT im Rahmen der Erstuntersuchung negativ war, zeigte sich auch in einem medianen Beobachtungszeitraum von 20 Monaten kein lokoregionäres Rezidiv im Bereich des Lymphabflusses. Dies entspricht einer Sensitivität von 100 % (6/6) und Spezifität von 92 % (22/24), einem positiven prädiktiven Wert von 75 % (6/8) und einem negativen prädiktiven Wert von 100% (22/22) bei einer Vorhersagegenauigkeit von 93 % (28/30). Diese Ergebnisse ermutigen zu der Annahme, dass in einigen Jahren möglicherweise die PET-CT-Diagnostik verbliebene vitale Tumorzellverbände aufdecken und eine rein elektiv durchgeführte Neck dissection zum sicheren Staging gegebenenfalls ersetzen kann.

Die hier vorgestellten Publikationen zeigen, wie kontrovers die Erfahrungsberichte der einzelnen Multicenterstudien diskutiert werden, so dass sich keine generellen Therapieempfehlungen zur chirurgischen Behandlung der Halslymphknoten nach primärer Radiochemotherapie ableiten lassen. Hervorzuheben ist die Unklarheit, ob der prä- oder der postoperative Lymphknotenstatus zur Indikationstellung einer Neck dissection dienen sollte. Ebenfalls unsicher ist das Ausmaß einer vorzunehmenden Neck dissection (modifiziert radikale Neck dissection versus selektive Neck dissection).

Vor diesem Hintergrund wurde in der vorliegenden Dissertationsschrift eine Analyse an insgesamt 29 Patienten durchgeführt, die in ein standardisiertes Studienprotokoll einer multizentrischen, deutschlandweiten Studie (HART-Protokoll, Studienzentrale: Prof. Dr. V. Budach, Charité, Berlin) eingeschlossen sind. Im Rahmen dieser Studie wird bei Patienten mit Stadium-IV-Plattenepithelkarzinomen von Oro- und Hypopharynx eine hyperfraktionierte akzelerierte Radiochemotherapie mit 72 Gray in Kombination mit 5-Fluorouaracil / Mitomycin in Therapiearm A gegeben. In Therapiearm B erfolgt die identische Radiotherapie in Kombination mit 5-Fluorouracil und Cisplatin. Mit Hilfe dieses Therapieprotokolls wird der Einfluss der hyperfraktionierten Radiochemotherapie (HART) in Verbindung mit den beiden Chemotherapieschemata geprüft.

Im Anschluss an die Radiochemotherapie erfolgte nach acht Wochen eine erneute Kontrollendoskopie mit Probenentnahme in Intubationsnarkose zum histologischen

Nachweis von Tumorfreiheit im Bereich des ehemaligen Primärtumors. Bei negativem Ergebnis der histologischen Untersuchung erfolgte in Abhängigkeit von prä- und posttherapeutischen Halslymphknotenstatus eine Neck dissection. Die dabei gewonnenen Operationspräparate wurden anhand der Klassifikation nach Barth [60] bezüglich der Vitalität der Tumorzellen post radiationem analysiert.

Bei sieben von vierzehn Patienten mit oropharyngealem Karzinom fanden sich vitale Tumorzellen im Neck-dissection-Präparat entsprechend einem Stadium II-IV nach Barth. Vitale Tumorzellen zeigten zudem sechs der fünfzehn Patienten mit hypopharynealem Karzinom entsprechend einem Stadium II-IV nach Barth. Eine Analyse der sieben Patienten mit Oropharynxkarzinom und vitalen Tumorzellen im Neck dissection Präparat zeigte, dass insgesamt ein Patient von sieben dieser Patienten prätherapeutisch einen N0-, fünf von sieben Patienten prätherapeutisch einen N2- und ein Patient von sieben dieser Patienten einen N3-Hals aufwiesen. Posttherapeutisch zeigte ein Patient einen yN1-Hals. Bei diesem Patienten fand sich in der histologischen Begutachtung jedoch ein Stadium I nach Barth. Keiner der sieben Patienten mit histologischen Residualmetastasen wies posttherapeutisch einen yN+ – Befund auf.

Die entsprechende Analyse der sechs Patienten mit Hypopharynxkarzinom und vitalen Tumorzellen im Neck dissection Präparat zeigte, dass insgesamt zwei von sechs dieser Patienten prätherapeutisch einen N1-, drei von sechs Patienten prätherapeutisch einen N2- und einer von sechs dieser Patienten einen N3-Hals aufwiesen. Posttherapeutisch zeigten zwei der Patienten mit Hypopharynxkarzinom einen yN1-Hals, jedoch mit einem postoperativen Stadium 0 nach Barth. Ein Patient der sechs Patienten mit vitalen Tumorzellen wies einen yN2a-Hals auf. Vitale Tumorzellverbände fanden sich bei fünf Patienten, bei denen posttherapeutisch ein yN0-Hals vorlag und bei lediglich bei einem Patienten mit yN+-Hals.

Zusammenfassend ließen sich bei insgesamt bei 7/7 Patienten mit Karzinomen des Oropharynx mit yN0-Hals und bei 5/6 Patienten mit Karzinomen des Hypopharynx mit yN0-Hals vitale Tumorzellen nachweisen. Diese Ergebnisse unterstreichen, dass bei Patienten nach primärer Radiochemotherapie auch bei nicht persistierenden

Raumforderungen im Sinne eines yN0-Hals eine geplante Neck dissection nach wie vor Berechtigung findet. Grundsätzlich sind jedoch die eigene und die publizierte Datenlage noch viel zu inhomogen und vor allem hinsichtlich des optimalen Zeitpunktes der operativen Intervention zu unklar, um grundsätzliche Empfehlungen zum Vorgehen beim posttherapeutischen yN0-Hals zu geben.

Zudem ist es im Hinblick auf die Vergleichbarkeit zukünftiger Untersuchungen notwendig, standardisierte Konzepte zur histologischen Begutachtung der Operationspräparate zu etablieren. Das im Rahmen der HART-Studie erstmals deutschlandweite multizentrische Vorgehen stellt hierbei den ersten Schritt zukünftiger erheblicher Anstrengungen dar, um die mit der primären Radiochemotherapie verbundenen Fragen zu beantworten. Vor der Diskussion um längere Überlebenszeiten und Morbiditäten nach unterschiedlich ausgedehnten Eingriffen zur definitiven Sanierung der Lymphabflussgebiete muss eine systematische Analyse von Neck-dissection-Präparaten nach beendeter primärer Radiochemotherapie mit verifiziertem histopathologischen Befund erfolgen. Erst auf der Grundlage einheitlicher histopathologischer Begutachtungen kann eine Einschätzung der verbliebene Mitosefähigkeit von Resttumorzellen erfolgen und hierauf basierend eine Aussage hinsichtlich der Notwendigkeit zur Neck dissection gegeben werden.

Hierzu liefert die vorgelegte Dissertationsschrift einen Beitrag und unterstreicht einmal mehr, dass die optimale Behandlung onkologischer Patienten eine interdisziplinäre Aufgabe darstellt und nur durch gemeinsame Anstrengungen optimiert werden kann. Zudem muss im Rahmen dieser interdisziplinären Behandlung der zukünftige Stellenwert des PET-CT beurteilt werden. Bis dahin sollten PET-CT-Befunde mit Neck-dissection-Befunden korreliert werden, um eine Aussage hinsichtlich der Wertigkeit des PET-CT machen zu können. In der Literatur [34, 72, 80] werden derzeit Angaben gemacht, welche die zwölfte Woche als geeigneten Zeitpunkt für die PET-CT nennen. Hierbei ergibt sich jedoch die Problematik, dass eine nach der zwölften Woche vorgenommene Neck dissection aufgrund der postradiogenen Strahlenfibrose mit einer erhöhten Morbidität und operativen Schwierigkeiten behaftet ist, als eine zwischen der achten und zwölften Woche durchgeführte Neck dissection.

Vorgenannte Ausführungen verdeutlichen die Problematik um ein optimales Behandlungskonzept, in dem die chirurgische Therapie trotz primärer Radiochemotherapie unverändert einen wesentlichen Stellenwert im Hinblick auf die langfristige Prognose der Patienten hat und haben wird.

6. Zusammenfassung

Aufgrund äquivalenter onkologischer Ergebnisse findet die primäre Radiochemotherapie bei der Behandlung ausgedehnter oropharyngealer und hypopharyngealer Karzinome eine im Vergleich zum chirurgischen Behandlungsansatz weltweit höhere Verbreitung. Trotz guter Ansprechraten im Bereich des Primärtumors besteht eine Unklarheit darüber, wie das Ansprechen primärer Lymphknotenmetastasen posttherapeutisch mit größter Sicherheit verifiziert werden kann und bei welchen Patienten eine Neck dissection unter der Zielsetzung eines definierten Stagings mit gleichzeitiger kurativer Therapie vorgenommen werden muss.

Vor genanntem Hintergrund wurde in der vorliegenden Dissertationsschrift ein Patientengut prospektiv analysiert, das innerhalb eines multizentrischen, deutschlandweiten Studienprotokolls (HART-Protokoll, Studienzentrale: Prof. Dr. V. Budach, Charité, Berlin) behandelt wird.

Die prospektive Analyse der 29 in das standardisierte Studienprotokoll eingeschleusten Patienten mit oro- und hypopharyngealen Karzinomen im Stadium IV der Marburger Universitäts-Klinik für Hals-, Nasen- und Ohrenheilkunde erfolgte unter der Zielsetzung, innerhalb eines standardisierten Auswertungsprotokolls erste Daten zu posttherapeutisch verbliebenen, vitalen Tumorzellverbänden zu erheben. Hierzu erfolgte eine intensive histopathologische Untersuchung der Neck dissection Präparate nach einer zuvor validierten Klassifikation von Barth, Marburg.

Die vorgenannte Klassifikation unterscheidet erstmals fünf verschiedene Stadien von nach einer primären Radiochemotherapie erhobenen histomorphologischen Befunden zervikaler Lymphknoten. Die Stadien II bis IV beinhalten hierbei vitale Tumorzellen, während die Stadien 0 und I als tumorfreie Lymphknoten ohne und mit Gewebeveränderungen gewertet werden.

Bei sieben von vierzehn Patienten mit Oropharynxkarzinom fanden sich vitale Tumorzellen im Neck-dissection-Präparat entsprechend einem Stadium II-IV nach Barth. Vitale Tumorzellen in Halslymphknoten zeigten zudem sechs der fünfzehn

Patienten mit Hypopharynxkarzinom entsprechend einem Stadium II-IV nach Barth. Eine Analyse der sieben Patienten mit Oropharynxkarzinom und vitalen Tumorzellen im Neck dissection Präparat zeigte, dass insgesamt ein Patient von sieben dieser Patienten prätherapeutisch einen N0-, fünf von sieben Patienten prätherapeutisch einen N2- und ein Patient von sieben dieser Patienten einen N3-Hals aufwiesen. Posttherapeutisch zeigte ein Patient einen yN1-Hals. Bei diesem Patienten fand sich in der histologischen Begutachtung jedoch ein Stadium I nach Barth. Keiner der sieben Patienten mit histologischen Residualmetastasen wies posttherapeutisch einen yN+ – Befund auf.

Die entsprechende Analyse der sechs Patienten mit Hypopharynxkarzinom und vitalen Tumorzellen im Neck dissection Präparat zeigte, dass insgesamt zwei von sechs dieser Patienten prätherapeutisch einen N1-, drei von sechs Patienten prätherapeutisch einen N2- und einer von sechs dieser Patienten einen N3-Hals aufwiesen. Posttherapeutisch zeigten zwei der Patienten mit Hypopharynxkarzinom einen yN1-Hals, jedoch mit einem postoperativen Stadium 0 nach Barth. Ein Patient der sechs Patienten mit vitalen Tumorzellen wies einen yN2a-Hals auf. Vitale Tumorzellverbände fanden sich bei fünf Patienten, bei denen posttherapeutisch ein yN0-Hals vorlag und bei lediglich bei einem Patienten mit yN+-Hals. Zusammenfassend ließen sich bei insgesamt bei 7/7 Patienten mit Karzinomen des Oropharynx mit yN0-Hals und bei 5/6 Patienten mit Karzinomen des Hypopharynx mit yN0-Hals vitale Tumorzellen nachweisen.

Diese Ergebnisse unterstreichen, dass bei Patienten nach primärer Radiochemotherapie auch bei nicht persistierenden Raumforderungen im Sinne eines yN0-Hals eine geplante Neck dissection nach wie vor begründet ist. Grundsätzlich sind jedoch die eigene und die publizierte Datenlage noch zu viel inhomogen und vor allem hinsichtlich des optimalen Zeitpunktes der operativen Intervention zu unklar, um allgemeingültige Empfehlungen zum Vorgehen beim posttherapeutischen yN0-Hals zu geben.

Vor dem Hintergrund der diversen und extrem komplexen Fragestellungen in Bezug auf das optimale Behandlungsregime in multimodalen Studienprotokollen behandelter Patienten liefert die vorliegende Dissertationsschrift eine weitere Datenbasis als

Ausgangspunkt künftiger multizentrischer Studien. Festzuhalten bleibt, dass es erheblicher interdisziplinärer Anstrengungen bedürfen wird, um den mit dieser Thematik verbundenen Fragenkatalog fundiert zu beantworten.

Summary

Due to equivalent oncologic result, primary radiochemotherapy is much more distributed worldwide in the therapy of oropharyngeal and hypopharyngeal carcinomas compared to surgical treatment procedures. However, despite good response rates in the area of the primary tumor it is still not clear how to verify the posttherapeutic response of primary lymph node metastases with high security and which patients should undergo neck dissection with the purpose of definite staging together with curative intention.

With this background the present doctoral thesis analyses prospectively a patient population that was treated in the context of a multicenter Germany-wide study protocol (HART study protocol, study central: Prof. Dr. V. Budach, Charité, Berlin, Germany).

The prospective analysis of the 29 patients included in the standardized study protocol was performed with the intention of collecting first data on posttherapeutically persisting vital tumor cell aggregations by means of a standardized evaluation protocol. The patients involved in the analysis suffered from oropharyngeal and hypopharyngeal carcinomas of stage IV were treated at the Department of Otolaryngology, Head & Neck Surgery, of the Philipps University of Marburg, Germany. An intensive histopathological examination of the neck dissection specimens was performed according to a previously validated classification of Barth, Marburg, Germany.

For the first time the mentioned classification differentiates between five different stages of histomorphological findings of cervical lymph nodes after primary radiochemotherapy. The stages II to IV contain vital tumor cells while the stages 0 and I are considered as being tumor-free lymph nodes without or with changes of the tissue.

In 7/14 patients suffering from oropharyngeal carcinomas vital tumor cells could be detected in the neck dissection specimens corresponding to stages II to IV according to Barth’s classification. Vital tumor cells in the cervical lymph nodes were also

found in 6/15 patients with hypopharyngeal carcinomas corresponding to stages II to IV of Barth's classification. An analysis of the 7 patients with oropharyngeal cancer and vital tumor cells in the neck dissection specimens revealed that 1/7 patients had an N0 neck pretherapeutically, 5/7 patients had a pretherapeutic N2 neck and 1/7 had an N3 neck. Posttherapeutically one patient had an yN1 neck. In this case, however, the histological examination revealed a stage 1 according to Barth's classification. None of the seven patients with histological residual metastases had a posttherapeutic yN+ neck.

The corresponding analysis of the six patients with hyopharyngeal cancer and vital tumor cells in the neck dissection specimens revealed that 2/6 patients had pretherapeutic N1 necks, 3/6 patients had a pretherapeutic N2 neck and 1/6 had an N3 neck. Posttherapeutically two of the patients with hypopharyngeal carcinomas had an yN1 neck, however, with a postoperative stage 0 according to Barth's classification. One of those six patients with vital tumor cells had an yN2a neck. Vital tumor cell aggregations were found in 5 patients who had a posttherapeutic yN0 neck and only one patient had an yN+ neck. So it can be summarized that vital tumor cells were detected in 7/7 patients with carcinomas of the oropharynx with yN0 neck and 5/6 patients with carcinomas of the hypopharynx with yN0 neck.

Those results confirm that planned neck dissection can still be recommended for patients who even do not have persisting tumorous masses in the sense of yN0 neck after primary radiochemotherapy. Generally it must of course be admitted that the own data and the published data is still too inhomogeneous. Further it is still not clear which is the optimal time of operative intervention. Thus general recommendations for the procedure in cases of posttherapeutic yN0 necks cannot be given.

With the background of those diverse and extremely complex questions with regard to the optimal treatment concept for patients treated in multimodal study protocols the presented doctoral thesis gives a further data base as point of departure of future multicenter studies. It can be confirmed in this context that significant interdisciplinary efforts must be made in order to answer the enormous catalogue of questions related to this subject.

7. Literatur

1. Adelstein DJ, Li Y, Adams GL, Wagner H jr, Kish JA, Ensley JK, Schuller DE, Forastiere AA. An intergroup phase III comparison of standard radiation therapy and two schedules of concurrent chemotherapy in patients with unresectable squamous cell head and neck cancer. J Clin Oncol 2003. 21; 92-98
2. Argiris A, Stenson KM, Brockstein BE, Mittal BB, Pelzer H, Kies MS, Jayaram P, Portugal L, Wenig BL, Rosen FR, Haraf DJ, Vokes EE. Neck dissection in the combined-modality therapy of patients with locoregionally advanced head and neck cancer. Head Neck. 2004; 26: 447-455
3. Armstrong J, Pfister D, Strong E, Heimann R, Kraus D, Polishook A, Zelefsky M, Bosl G, Shah J, Spiro R, et al. The management of the clinically positive neck as part of a larynx preservation approach. Int J Radiat Oncol Biol Phys. 1993; 26: 759-765
4. Baumann I, Seibold M, Zalaman I, Dietz K, Maassen M, Plinkert P. Quality of life in patients with oropharyngeal carcinoma after primary surgery and postoperative irradiation. J Otolaryngol. 2006; 35: 332-337
5. Boysen M, Lovdal O, Natvig K, Tausjo J, Jacobsen AB, Evensen JF. Combined radiotherapy and surgery in the treatment of neck node metastases from squamous cell carcinoma of the head and neck. Acta Oncol 1992; 31: 455-460
6. Brizel DM, Albers ME, Fisher SR, Scher RL, Richtsmeier WJ, Hars V, George SL, Huang AT, Prosnitz LR. Hyperfractionated irradiation with or without concurrent chemotherapy for locally advanced head and neck cancer. N Engl J Med 1998; 338: 1798-1804
7. Brizel DM, Prosnitz RG, Hunter S, Fisher SR, Clough RL, Downey MA, Scher RL. Necessity for adjuvant neck dissection in setting of concurrent chemoradiation for advanced head-and-neck cancer. Int J Radiat Oncol Biol Phys. 2004; 58: 1418-1423
8. Clark JR, de Almeida J, Gilbert R, Irish J, Brown D, Neligan P, Gullane PJ. Primary and salvage (hypo)pharyngectomy: analysis and outcome. Head Neck 2006; 28: 671-677

9. Collier BD, Abdel-Nabi H, Doerr RJ et al. Immunoscintigraphy performed with In-111-labeled CYT-103 in the management of colorectal cancer. Radiology 1992; 185: 179-186
10. Connor NP, Cohen SB, Kammer RE, Sullivan RE, Brewer KA, Hong TS, Chappell RJ, Harari PM. Impact of conventional radiotherapy on health-related quality of life and critical functions of the head and neck. Int J Radiat Oncol Biol Phys 2006; 65: 1051-1062
11. Davidson J, Gilbert R, Irish J, Witterick I, Brown D, Birt D, Freeman J, Gullane P. The role of panendoscopy in the management of mucosal head and neck malignancy – a prospective evaluation. Head and Neck 2000; 22: 449-454
12. Davies L, Welch HG. Epidemilogy of head and neck cancer in the United States. Otolaryngol Head and Neck Surg 2006; 135: 451-457
13. Dietz A, Weber A, Dollner R, Hildebrandt G. Nicht resektable Kopf-Hals-Tumoren und deren Therapie. Laryngo-Rhino-Otol 2005; 84: 200-206
14. Dobrowsky W, Naude J. Continuous Hyperfractionated accelerated radiotherapy with/without mitomycin C in head and neck cancers. Radiother Oncol 2000; 57: 119-124
15. Doweck I, Robbins KT, Mendenhall WM, Hinerman RW, Morris C, Amdur R. Neck level-specific nodal metastases in oropharyngeal cancer: is there a role for selective neck dissection after definitive radiation therapy? Head Neck 2003; 25: 960-967
16. Dünne AA, Barth PJ, Budach V, Werner JA. Neck dissection nach Radiochemotherapie bei Kopf-Hals-Karzinomen. Onkologe 2007; 13: 129-138
17. Engeset A. Local irradiation of lymph nodes in rats. Morphological and functional alterations with relation to cancer therapy. Prog Exp Tumor Res. 1966;8:225-70
18. Engeset A. Irradiation of lymph nodes and vessels. Experiments in rats, with reference to cancer therapy. 1967(suppl); 229: 1-8
19. Ensly JF Jacob JR, Weaver A, Kinzie J, Crissman J, Kish JA, Cummings G, Al Sarraf M. Correlations between response to cisplatinum-combination chemotherapy and subsequent radiotherapy in previously untreated patients with advanced squamous cell cancers of the head and neck. Cancer 1984; 54: 81-814

20. Ganzer U, Meyer-Breiting E, Ebbers J, Vosteen KH. Der Einfluss von Tumorgröße, Lymphknotenbefall und Behandlungsart auf die Prognose des Hypopharynxkarzinoms. Laryngorhinootologie 1982; 61: 622-628
21. Garden AS, Glisson BS, Ang KK, Morrison WH, Lippman SM, Byers RM, Geara F, Clayman GL, Shin DM, Callender DL, Khuri FR, Goepfert H, Hong WK, Peters LJ. Phase I/II trial of radiation with chemotherapy "boost" for advanced squamous cell carcinomas of the head and neck: toxicities and responses. J Clin Oncol. 1999; 17: 2390-2395
22. Glanz H, Eichhorn T. Prognoserelevante pathohistologische Klassifikation von Halslymphknotenmetastasen (pN) laryngealer Karzinome. HNO 1989; 39: 481-484
23. Grabenbauer GG, Rodel C, Ernst-Stecken A, Brunner T, Hornung J, Kittel K, Steinhart H, Iro H, Sauer R, Schultze-Mosgau S. Neck dissection following radiochemotherapy of advanced head and neck cancer-for selected cases only? Radiother Oncol. 2003; 66: 57-63
24. Hamoir M. Primary surgery for base of tongue and tonsillar regions carcinoma: indications, surgical approaches and resections. Cancer Radiother 2004; 8 (Suppl 1): 61-67
25. Hoffman HT, Karnell LH, Funk GF, Robinson RA, Menck HR. The National Cancer Data Base report on cancer of the head and neck. Arch Otolaryngol Head and Neck Surg 1998; 124: 951-962
26. Hong WK, O'Donoghue GM, Sheetz S, Fofonoff S, Dorman EB, Welh J, Vaughan CW, Karp DD, Willet B, Strong S. Sequential response patterns ro chemotherapy and radiotherapy in head and neck cancer: potential impact of treatment in advanced laryngeal cancer. Prog Clin Biol Res 1985; 201: 191-197
27. International Union Against Cancer, Sobin LH, Wittekind Ch (eds). TNM classification of malignant tumors, 5th edition. Wiley-Liss, New York
28. Jacobs CD, Pinto HA. Head and neck cancer with occult primary tumor. N Engl J Med 1992; 326: 58-59
29. Jeremic B, Shibamoto Y, Milicic B, Nikolic N, Aleksandrovic J, VaskovicZ Tadic L. Hyperfractionated radiation therapy with or without concurrent low-dose cisplatin in locally advanced squamous cell carcinoma of the head and neck: a prospective randomized trial. J Clin Oncol 2000; 18: 1458-1464

30. Jones AS, Cok JA, Phillips DE, Roland NR. Squamous carcinoma presenting as an enlarged lymph node. Cancer 1993; 72: 1756-1761
31. Kish JA, Weaver A, Jacobs J, Cummings G, Al Sarraf M. Cisplatin und 5-fluorouracil infusion in patients with recurrent and disseminated epidermoid cancer of the head and neck. Cancer 1984; 53: 1819-1824
32. Koch WM, Lee DJ, Eisele DW, Miller D, Poole M, Cummings CW, Forastiere A. Chemoradiotherapy for organ preservation in oral and pharyngeal carcinoma. Arch Otolaryngol Head Neck Surg. 1995; 121: 974-980
33. Kovacs AF, Eberlein K, Smolarerz A, Weidauer S, Rohde S. Organ-preserving in inoperable patients with primary oral and oropharyngeal carcinoma: chances and limitations. Mund Kiefer Gesichtschir. 2006; 10: 168-177
34. Kubota K, Yokoyama J, Yamaguchi K, Ono S, Qureshy A, Itoh M, Fukuda H. FDG-PET delayed imaging for the detection of head and neck cancer recurrence after radio-chemotherapy: comparison with MRI/CT. Eur J Nucl Med Mol Imaging. 2004; 31: 590-595
35. Lefebvre JL, Buisset E, Van JT, Delobelle-Deroide A, Caty A. Lymph nodes as prognostic factors in pharyngolarynx SCC. In Smee R, Bridger GP (eds) Laryngeal cancer. Elseviewer, Amsterdam, pp 589-592
36. Levine B, Nielsen EW. The justifications and controversies of panendoscopy – a review. Ear Nose Throat J 1992; 71: 335-340
37. Lindberg RD. Distribution of cervical lymph node metastasis from squamous cell carcinoma of the upper respiratory and digestive tracts. Cancer 1972; 29: 1446-1449
38. Lonneux M, Lawson G, Ide C, Bausart R, Remacle M, Pauwels S. Positron Emission Tomography wit fluorodeoxyglucose for suspected head and neck recurrence in the symptomatic patient. Laryngoscope 2000; 1493-1397
39. Lydiatt DD, Markins RS, Williams SM, Davis LF, Yonkers AJ. Computes tomography and magnetic resonance imaging of cervical metastases. Otolaryngol Head Neck Surg 1989; 101: 422-425
40. Mabanta S, Mendenhall W, Stringer S, Cassisi N. Salvage treatment alone for head and neck squamous cell carcinoma with clinically positive neck nodes. Head and Neck 1999; 21: 591-594
41. Mann W, Beck C, Freudenberg N, Leupe M. The effect of irradiation on the inner laryngeal lymphatics. HNO 1981; 29: 381-387

42. Mann W, Beck A, Schreiber J, Maurer J, Amedee J, Gluckmann J. Ultrasonography for evaluation of the carotid artery in head and neck cancer. Laryngoscope 1994; 104: 885-888
43. McGuirt WF, Matthews B, Koufman JA. Multiple simultaneous tumors in patients with head and neck cancer: a prospective, sequential panendoscopic study. Cancer 1982; 50: 1195-1199
44. McHam SA, Adelstein DJ, Rybicki LA, Lavertu P, Esclamado RM, Wood BG, Strome M, Carroll MA. Who merits a neck dissection after definitive chemoradiotherapy for N2-N3 squamous cell head and neck cancer? Head Neck. 2003; 25: 791-798
45. Moreau P, Goffart Y, Collingnon J. Computed tomography of metastatic cervical lymphnodes. A clinical computed tomographic, pathologic correlated study. Arch Otolaryngol Head Neck Surg 1990; 116: 1190-1193
46. Most A 1899 Über die Lymphgefäße und Lymphdrüsen des Kehlkopfes. Anat Anz 15: 387-393
47. Mowry SE, Lotempio MM, Sadeghi A, Wang KH, Wang MB. Quality of life outcomes in laryngeal and oropharyngeal cancer patients after chemoradiation. Otolaryngol Head Neck Surg 2006; 135: 565-570
48. Mowry SE, Ho A, Lotempio MM, Dadeghi A, Blackwell KE, Wang MB. Quality of life in advanced oropharyngeal carcinoma after chemoradiation versus surgery and radiation. Laryngoscope 2006; 116: 1589-1593
49. Nayak JV, Daamen N, Ferris RL, Branstetter BF, Johnson JT. Deferring planned neck dissection after chemoradiation therapy in stage IV head and neck cancer: the utility of PET/CT. Arch Otolaryngol Head Neck Surg 2006; 132: 843
50. Ogura JH, Biller HF (Hypopharynx) und Theissing G. (Oropharynx) in H.H.Naumann, Kopf- und Hals-Chirurgie, Thieme 1973
51. Otto KJ, Johnstone PAS, Chen A. Salvage neck dissection in the era of combined treatment techniques for head and neck cancer. Arch Otolaryngol Head Neck Surg 2006; 132: 906-907
52. Pellitteri PK, Ferlito A, Rinaldo A, Shah JP, Weber RS, Lowry J, Medina JE, Gourin CG, Robbins KT, Suarez C, Shaha AR, Genden EM, Leemans CR, Lefebvre JL, Kowalski LP, Wei WI. Planned neck dissection following chemora-

diotherapy for advanced head and neck cancer: is it necessary for all? Head Neck. 2006; 28: 166-175

53. Pesko P, Sabljak P, Bjelovic M, Stojakov D, Simic A, Nenadic B, Bumbasirevic M, Trajkovic G, Djukic V. Surgical treatment and clinical course of patients with hypopharygeal carcinoma. Dis Esophagus 2006: 19: 248-253

54. Pignon JP, Bourhis J, Domenge C, Disigne L. Chemotherapy added to locoregional treatment for head and neck squamous-cell carcinoma: three meta-analysis of updated individual data. MACH-NC Collaborative Group. Meta-analysis of chemotherapy on head and neck cancer. Lancet 2000; 355: 949-955

55. Robbins KT, Wong FS, Kumar P, Hartsell WF, Vieira F, Mullins B, Niell HB. Efficacy of targeted chemoradiation and planned selective neck dissection to control bulky nodal disease in advanced head and neck cancer. Arch Otolaryngol Head Neck Surg. 1999; 125: 670-675

56. Robbins KT, Clayman G, Levine PA, Medina J, Sessions R, Shaha A, Som P, Wolf GT. Neck dissection classification update: revisions proposed by the American Head and Neck Society and the American Academy of Otolaryngology-Head and Neck Surgery. Arch Otolaryngol Head Neck Surg. 2002 Jul;128: 751-758

57. Robbins KT, Shannon K. Superselective neck dissection following chemoradiation: feasibility based on clinical and pathological comparisons. Arch Otolaryngol Head Neck Surg 2006; 132: 841

58. Rogers SN, Miller RD, Ali K, Minhas AB, Williams HF, Lowe D. Patient's perceived health status following primary surgery for oral and oropharyngeal cancer. Int J Oral Maxillofac Surg. 2006; 35: 913-919

59. Sabri A. Oropharyngeal reconstruction: current state of the art. Curr opin Otolaryngol Head Neck Surg 2003; 11: 252-254

60. Sapundzhiev NR, Barth P, Engenhart-Cabillic R, Dünne AA, Moll R, Werner JA. Effectiveness of radiochemotherapy on lymph node metastases in patients with advanced oropharyngeal cancer. Oral Oncol 2004; 40: 1007-1016

61. Schlesinger-Raab A, Lang S, Steuer-Vogt MK, Hölzel D. Zur Epidemiologie der Kopf-Hals-Malignome. Manual Kopf-Hals-Malignome, Tumorzentrum München 2003

62. Shirazi HA, Sivanandan R, Goode R, Fee WE, Kaplan MJ, Pinto HA, Goffinet DR, Le QT. Advanced-staged tonsillar squamous carcinoma: organ preserva-

tion versus surgical management of the primary site. Head Neck 2006; 28: 587-594

63. Smeele LE, Goldstein D, Tsai V, Gullane PJ, Neligan P, Brown DH, Irish JC. Morbidity and cost differences between free flap reconstruction and pedicled flap reconstruction in oral and oropharyngeal cancer: matched control study

64. Shotwell MA, Kilberg MS, Oxender DL. The regulation of neutral amino acids transport in mammalian cells. Biochem Biophys Acta 1983: 267-84

65. Staar S, Rudat V, Stützer H, Dietz A,Volling P, Schröder M, Flentje M, Eckel HE, Müller RP. Intensified hyperfractioned accelerated radiotherapy limits the additional benefit of simultaneous chemotherapy-results of a multicentric randomized German trial in advanced head-and-neck cancer. Int Radiat Oncol Biol Phys 2001; 50: 1161-1171

66. Stenson KM, Haraf DJ, Pelzer H, Recant W, Kies MS, Weichselbaum RR, Vokes EE. The role of cervical lymphadenectomy after aggressive concomitant chemoradiotherapy: the feasibility of selective neck dissection. Arch Otolaryngol Head Neck Surg. 2000; 126: 950-956

67. Taguchi T, Tsukuda M, Mikami Y, Matuda H, Horiuchi C, Yoshida T, Nishimura G, Ishitoya J, Katori H. Concurrent chemoradiotherapy with cisplatin, 5-fluorouracil, methotrexate, and leucovorin in patients with advanced squamous cell carcinoma of the larynx and Hypopharynx.. Acta Otolaryngol. 2006; 106: 408-413

68. Toriyabe Y, Nishimura T, Kita S, Saito Y, Miyokawa N. Differentiation between benign and metastatic cervical lymph nodes with ultrasound. Clin Radiol 1997; 52: 927-932

69. Van den Brekel MWM, Castelijns JA, Stel et al. Detection and characterization of metastatic cervical adenopathy by MR imaging: Comparison of different MR techniques. J Comput Assist Tomogr 1990; 14 581-589

70. Van den Brekel MWM, Castelijns JA. Imaging of lymph nodes in the neck. Semin Roentgenol 2000; 35: 42-53

71. Wanebo H, Chougule P, Ready N, Safran H, Ackerley W, Koness RJ, McRae R, Nigri P, Leone L, Radie-Keane K, Reiss P, Kennedy T. Surgical resection is necessary to maximize tumor control in function-preserving, aggressive chemoradiation protocols for advanced squamous cancer of the head and neck (stage III and IV). Ann Surg Oncol. 2001; 8: 644-650

72. Ware RE, Matthews JP, Hicks RJ, Porceddu S, Hogg A, Rischin D, Corry J, Peters LJ. Usefulness of fluorine-18 fluorodeoxyglucose positron emission tomography in patients with a residual structural abnormality after definitive treatment for squamous cell carcinoma of the head and neck. Head Neck. 2004; 26: 1008-1017
73. Weidauer H. Current status and importance of antineoplastic chemotherapy of head and neck neoplasms. Arch Otorhinolaryngol Suppl. 1983; 2: 118-145
74. Wendt TG, Grabenbauer GG, Rodel CM, Thiel HJ, Aydin H, Rohloff R, Wustrow TP, Iro H, Popella C, Schmalhorn A. Simultaneous radiochemotherapy versus radiotherapy alone in advanced head and neck cancer: a randomized multicentric study. J Clin Oncol 1998; 16: 1318-1324
75. Werner JA. Untersuchungen zum Lymphgefäßsystem der oberen Luft- und Speisewege. Shaker, Aachen, 1995
76. Werner JA. Aktueller Stand der Versorgung des Lymphabflusses maligner Kopf-Hals-Tumoren. Eur Arch Otorhinolaryngol (Suppl. 1) 1997: 47-85
77. Werner JA. Historischer Abriss zur Nomenklatur der Halslymphknoten als Grundlage für die Klassifikation der Neck dissection. Laryngorhinootologie 2001; 80: 400-409
78. Werner JA, Dünne AA, Myers JN. Functional anatomy of the lymphatic drainage system of the upper aero-digestive tract and its role in metastases of squamous cell carcinoma. Head Neck 2003; 25: 322-332
79. Westra W, Forastiere A, Eisele D, Lee D. Squamous cell granulomas of the neck: Histologic regression of metastatic squamous cell carcinoma following chemotherapy and/or radiotherapy. Head Neck 1998; 20: 515-521
80. Wong RJ, Lin DT, Schoder H, Patel SG, Gonen M, Wolden S, Pfister DG, Shah JP, Larson SM, Kraus DH. Diagnostic and prognostic value of [(18)F]fluorodeoxyglucose positron emission tomography for recurrent head and neck squamous cell carcinoma. J Clin Oncol. 2002; 20: 4199-4208
81. Wong RJ, Rinaldo, A, Ferlito A, Shah JP. Occult cervical metastasis in head and neck cancer and its impact on therapy. Acta Otolaryngol 2002; 122: 107-114

8. Anhang

Name: Vorname:

Geb.-Datum: ED/ Alter bei ED:

Tu-Nr.: lfd. Nr.:

TU: TNM:

Grading:

Sono bei ED:

Sono post RCT:

RCT bis: Kontroll-Endoskopie am:

Neck dissection: Neck dissection am:

Intervall RCT-Neck dissection:

Barth-Stadium:

Abb. 20: Standardisierter Fragebogen zur Erfassung der studienrelevanten Patientendaten

Tab. 1: Charakteristika der Patienten, welche nach HART-Protokoll behandelt wurden

ED	Alter bei ED	Tumor	Tumorlokalisation	TNM	Grading
III/04	58	PEC	Oropharynx rechts	T4N0M0	G3
III/04	66	PEC	Zungengrund, mittellinienüberschrei-tend	T3N1M0	G3
IV/04	53	PEC	Oropharynx links	T3N2cM0	G2
XII/03	42	PEC	Vallecula	T4N3M0	G2
V/04	50	PEC	Hypopharynx rechts	T2N3M0	G2
VIII/04	38	PEC	Oropharynx rechts	T3N2cM0	G2
X/04	51	PEC	Hypopharynx rechts	T4N2cM0	G2
X/04	56	PEC	Oropharynx links	T4N1M0	G2
X/04	39	PEC	Hypopharynx rechts	T4N2cM0	G2
X/04	43	PEC	Hypopharynx links	T4N3M0	G3
XI/04	55	PEC	Hypopharynx links	T2N2bM0	G2
II/05	52	PEC	Rachenhinterwand	T2N3M0	G2
IV/05	46	PEC	Oropharynx rechts	T2N2aM0	G2
IV/05	57	PEC	Zunge, Zungengrund links	T4N2cM0	G2
V05	54	PEC	Hypopharynx links	T3N2cM0	G2
IV/05	48	PEC	Hypopharynx rechts	T4N2cM0	G2
VI/06	69	PEC	Zungengrund, mittellinienüberschrei-tend	T4N2cM0	G2
VIII/05	60	PEC	Oropharynx links	T4N2bM0	G3-4
X/05	46	PEC	Hypopharynx rechts	T2N2cM0	G3
X/05	46	PEC	Oropharynx links	T1N2cM0	G2
XII/05	66	PEC	Hypopharynx rechts	T3N2bM1	G2
II/06	62	PEC	Hypopharynx rechts	T4N2cM0	G2
II/06	53	PEC	Rachenhinterwand	T4N2cM0	G2
IV/06	72	PEC	Hypopharynx rechts	T2N1M0	G3
V/06	65	PEC	Hypopharynx links	T3N2cM0	G2
II/06	43	PEC	Rachenhinterwand bilateral	T4N2bM0	G2
V/06	56	PEC	Hypopharynx rechts	T4N1M0	G2
V/06	65	PEC	Hypopharynx links	T4N2cN0	G2
V/06	64	PEC	Hypopharynx rechts	T3N2bM0	G3-4

RCT bis	post RCT HLK-Status	Kontroll-Endoskopie
12.05.2004	kein TU	08.07.2004
29.05.2004	kein TU	10.08.2004
09.07.2004	kein TU	01.09.2004
18.06.2004	kein TU	18.08.2004
03.08.2004	kein TU	30.09.2004
11.10.2004	kein TU	
03.12.2004	kein TU	19.01.2005
im Monat der Erstdiagnose verstor-ben		
nach RCT vor Endoskopie verstor-ben		
11.01.2004	kein TU	11.03.2005
20.01.2005	kein TU	02.03.2005
04.05.2005	kein TU	12.07.2005
16.05.2005	kein TU	03.08.2005
22.06.2005	kein TU	09.08.2005
15.07.2005	kein TU	
28.06.2005	yN2a	07.09.2005
15.08.2005	kein TU	14.11.2005
28.10.2005	yN1	
11.01.2006	kein TU	17.03.2005
71,8 Gy, drop out	kein TU	19.4.2006: Cis
03.02.2006	yN1	28.04.2006
25.04.2006	kein TU	13.06.2006
17.03.2006	während RCT verstor-ben	
28.06.2006	kein TU	03.08.2006
18.07.2006	kein TU	08.09.2006
03.05.2006	kein TU	27.06.2006
21.08.2006	kein TU	02.10.2006
07.08.2006	yN1	09.10.2006
22.08.2006	kein TU	19.10.2006

Neck dissection	Intervall RCT-ND	OP-Histo
MRND re am 19.07.2004	2 Mo 5 Ta	re 25 LK
MRND re + SND (I-III) li am 16.08.2004	2 Mo 18 Ta	li 7 LK, re 11 LK
MRND bds. 13.09.2004	2 Mo 4 Ta	re 9 LK, li 12 LK
MRND bds. am 25.08.2004	2 Mo 7 Ta	li 12 LK re 15 LK
MRND re am 06.10.2004	2 Mo 3 Ta	re 10 LK
MRND + PM-Lappen am 21.06.2006	8 Mo 10 Ta	re 12 LK
MRND re + SND (II-IV) li am 24.01.2005	1 Mo 21 Ta	re 12 LK li 13 LK
RND li am 17.03.2005	2 Mo	li 5 LK
MRND li am 09.03.2005	1 Mo 17 Ta	li 18 LK
RND re + SND (II+III) li am 20.07.2005	2 Mo 16 Ta	li 8 Lk re 8 LK
MRND re + SND li (II-IV) am 08.8.2005	2 Mo 23 Ta	li 23 LK re 16
RND li + SND (II-IV) re am 17.08.2005	1 Mo 26 Ta	re 9 LK li 9 LK
		re 13 LK li 17 LK
MRND re + SND li (II-IV) am 21.09.2005	2 Mo 26 Ta	li 27 LK re 20 LK
keine Neck bei NO + ARDS, SND li(II-IV)am 21.8.6	1 Ja 1 Wo	li 9 LK
		li 10 LK
MRND re + SND li (II-IV) am 22.03.2006	2 Mo 11 Ta	li 16 LK re 23 LK
RND li + PM-Lappen am 19.06.2006		li 5 LK
MRND rechts am 09.05.2006	3 Mo 6 Ta	re 11 LK
MRND bds. 30.06.2006	2 Mo 5 Ta	re 13 LK li 6 LK
MRND rechts am 24.08.2006	1 Mo 27 Ta	re 20 LK
SND li (II-V) SND re (II+III)	1 Mo 28 Ta	li 9 LK, re 13 LK
MRND li, SND re (II-IV) am 06.07.2006	2 Mo 3 Ta	re 7 LK, li 13 LK
SND re (II-V) am 09.10.2006	1 Mo 18 Ta	re 20 LK
SND bds. (II-IV) am 17.10.2006	2 Mo 10 Ta	16 LK re, 17 LK li
SND re (II-IV) am 30.10.2006	2 Mo 8 Ta	11LK re

Neck Level mit vitalen Metastasen	Histostatus n. Barth
re li	
II	2
	1
IV	3
	1
III	2
II	2
II,III	2
	1
II	3
II	2
IV	4
II	2
	1
III	4
IV	4
	1
	1
	1
	0
	1
I	4
	1
	1
V	3
	0
	0

9. Curriculum vitae

Persönliche Angaben

03.12.1978	geboren in Münster als Sohn der Hals-Nasen-Ohren-Ärzte Dr. Ursula Bremke und Dr. Georg Leineweber

Schulausbildung

1985-1989	Karl-Wagenfeld-Schule in Arnsberg-Neheim
1989-1998	Sankt-Ursula-Gymnasium in Arnsberg-Neheim
04.06.1998	Erlangung der allgemeinen Hochschulreife

Grundwehrdienst

07/1998-04/1999	Grundwehrdienst 1./TranspBtl. 801 in Lippstadt

Studium

04/1999	Beginn des Studiums der Humanmedizin an der Philipps-Universität Marburg
20.03.2001	Ärztliche Vorprüfung
11.04.2002	1. Abschnitt der ärztlichen Prüfung
27.03.2004	2. Abschnitt der ärztlichen Prüfung

17.06.2005	3. Abschnitt der ärztlichen Prüfung
22.06.2005	Vollapprobation als Arzt

Berufliche Tätigkeit

Seit 01.10.2005	Wissenschaftlicher Mitarbeiter der Klinik für Hals- , Nasen- und Ohrenheilkunde der Philipps-Universität Marburg

10. Ehrenwörtliche Erklärung

Ehrenwörtliche Erklärung über die selbstständige Anfertigung
Der Dissertation gemäß $ 16 der Promotionsordnung

Hiermit erkläre ich ehrenwörtlich, dass ich die dem Fachbereich Medizin Marburg zur Promotionsprüfung eingereichte Arbeit mit dem Titel:

„Wertigkeit der geplanten Neck dissection nach primärer Radiochemotherapie oro- und hypopharyngealer Karzinome im Stadium IV“

In der Klinik für Hals-Nasen-Ohrenheilkunde (Direktor: Prof. Dr. J. A. Werner) unter der Leitung von Prof. Dr. J. A. Werner ohne sonstige Hilfe selbst durchgeführt und bei der Abfassung der Arbeit keine anderen als die in der Dissertation angeführten Hilfsmittel benutzt habe.

Ich habe bisher an keinem in- und ausländischen Medizinischen Fachbereich ein Gesuch um Zulassung zur Promotion eingereicht, noch die vorliegende oder eine andere Arbeit als Dissertation vorgelegt.

Marburg, den 01.04.2007

Martin Bremke

11. Meine akademischen Lehrer

Meine akademischen Lehrer waren die Damen und Herren Universitätsprofessoren und Dozenten in Marburg:

Arnold
Aumüller
Barth
Baum
Behr
Bertalanffy
Bette
Bien
Christiansen
Czubayko
Daut
Dünne
Folz
Fruhstorfer
Geus
Görk
Gotzen
Grzeschik
Happle
Kern
Klenk
Klose
Koolman
Krieg
Kroll
Lippert
Maisch
Moll
Moosdorf
Müller
Neubauer
Oertel
Radsack
Remschmidt
Röhm
Rothmund
Teymoortash
Schäfer
Seifart
Seitz
Sesterhenn
Steininger
Vogelmeier
Voigt
Weihe
Werner
Westermann
Wilke
Zielke

12. Danksagung

Ich danke meinem Doktorvater Herrn Prof. Dr. J. A. Werner für die Idee zu dieser Arbeit sowie ihre Ermöglichung und für die bisherige Unterstützung, Motivation und Förderung während meiner Ausbildung.

Für die intensive Hilfestellung bei der Verwirklichung, ihre Hilfsbereitschaft und hervorragende Betreuung bin ich meiner Oberärztin Frau Prof. Dr. A. A. Dünne zu großem Dank verpflichtet.

Ich bedanke mich bei allen Kommilitonen und Kollegen, welche mich in ihrer Freundschaft und Hilfsbereitschaft durch Studium und Beruf begleitet haben.

Meinen Eltern danke ich dafür, dass sie mich früh mit der Hals-, Nasen- und Ohrenheilkunde in Kontakt gebracht haben und es verstanden haben, ihre Begeisterung für das Fach auf mich zu übertragen.